

Pilorus stenozu oluşturulan köpeklerde klinik, biyokimyasal, ultrasonografik ve radyolojik bulgular*

Buğrahan Bekir YAĞCI¹, Arif KURTDEDE²

¹Kırıkkale Üniversitesi, Veteriner Fakültesi İç Hastalıklar Anabilim Dalı, Kırıkkale; ²Ankara Üniversitesi, Veteriner Fakültesi İç Hastalıklar Anabilim Dalı, Ankara.

Özet: Bu çalışmada yaşları 2-5 arasında değişen farklı ırklardan 10 erkek köpek kullanıldı. Köpeklerde eksternal kompresyon uygulanarak pilorus stenozu oluşturulmadan önce (PSOÖ) ve oluşturulduktan sonraki (PSOS) 1., 3., 5. ve 7. günler ile pilorus stenozu düzeltildikten sonraki (PSDS) 7. günde klinik, hematolojik, plazma biyokimyasal ve venöz kan gazları değerleri belirlendi. Ayrıca PSOÖ ve PSOS radyografik ve ultrasonografik incelemeler birer kez yapıldı. Olgularda çoğunlukla projektal karakterde kusma, dehidrasyon, depresyon ve koma belirlendi. PSOS 7 günlük süreçte venöz kan pH¹, pCO₂, BE, plazma bikarbonat, Htc ve RBC değerlerinde artış (p<0.001), plazma potasyum ve klor değerleri ve idrar pH'ında düşüş (p<0.001) belirlendi. Bu değerler PSDS 7. günde deneme öncesi değerlere yakın bulundu. Sonuç olarak pilorus stenozu oluşturulan olgularda özellikle projektal tarzda olmak üzere kusma ve dehidrasyon; PSOS 1. günden itibaren hipokloremik metabolik alkalozis, hipokalemi ile paradoksik asidürinin oluştuğu, pilorus stenozunda indirekt radyografik ve ultrasonografik muayene bulgularının tanı konulmasında yararlı olduğu kanısına varıldı.

Anahtar sözcükler: Köpek, pilorus stenozu

Clinical, biochemical, ultrasonographical, and radiological findings in the pyloric stenosis induced dogs

Summary: In the present study, 10 male dogs from various breeds, at the age of 2-5 years old dogs were included. Clinical, haematological, plasma biochemical and venous blood gas values were detected within the days before pyloric stenosis, that was narrowed by external compression within umbilical cotton tape, was induced, at 1th, 3th, 5th and 7th days after stenosis was induced and after 7th day when pyloric stenosis was recovered. After pyloric stenosis and recovery from pyloric stenosis radiographical and ultrasonographical examinations were evaluated. Commonly projectile vomiting, dehydration, depression and coma was detected as clinical signs. As laboratory signs, after pyloric stenosis was induced, increase in venous blood pH, pCO₂, BE, plasma bicarbonate, Htc and RBC values (p<0.001), decrease in plasma potassium and chloride levels and urine pH values (p<0.001) were detected till 7 days duration starting from the 1st day. The latter values 7 days after pyloric stenosis were detected to be close to the values before trial period. As a result, it was concluded that the most important signs in pyloric stenosis induced cases were vomiting especially in projectile way, and dehydration, hypochloremic metabolic alkalosis, hypokalemia and paradoxical aciduria and indirect radiographical and ultrasonographical signs could be useful at diagnosis.

Key words: Dog, pyloric stenosis.

Giriş

Pilorus stenozu; mide içeriğinin bağırsaklara geçişinin çeşitli nedenlerle engellenmesi sonucu oluşan kusma ile karakterize bir hastalıktır. Pilorus stenozu çoğunlukla pilorus sirküler kas liflerinin hipertrofinesine bazen de pilorus lümenini daraltan diğer nedenlere bağlı olarak ortaya çıkar. Pilorus kası hipertrofinesine erişkin hayvanlarda daha sık rastlanmaktadır (22,25,28). Gençlerde rastlanıldığında konjenital pilorus stenozu olarak adlandırılmaktadır (10). Pilorus stenozunun klinik belirtileri

gastrik boşalmanın gecikmesi ile ilişkilidir. Antiemetik sağaltımına çoğunlukla yanıt vermeyen kusma, anoreksi ve kilo kaybı sıklıkla gözlenen semptomlardır (29). Sık sık kusan hastalarda dehidrasyon, sıvı-elektrolit ve asit-baz dengesizlikleri oluşmaktadır. Şiddetli kusmalarda hipokalemi, hipokloremi ve metabolik alkalozun gelişebileceği bildirilmektedir (2,18,23). Bu çalışmada köpeklerde oluşturulan pilorus stenozunda klinik, biyokimyasal, radyolojik ve ultrasonografik bulguların araştırılması amaçlandı.

* Aynı isimli doktora tezinden özetlenmiştir.

Bu çalışma Ankara Üniversitesi Veteriner Fakültesi Etik Kurulundan onay alınarak yapılmıştır.

Materyal ve Metot

Bu çalışmada yaşları 2 ile 5 arasında değişen çeşitli ırklardan 10 erkek köpek kullanıldı. Deneme süresince köpeklerin genel durum, beden ısısı, solunum ve nabız sayıları, mukoza kontrolleri, kusma, dehidrasyon ve diğer klinik bulguları klinik gözlem çizelgelerine kaydedildi. Dehidrasyonun derecelendirilmesinde Turgut'un (24) bildirdiği kriterler dikkate alınarak; hafif derecede dehidrasyon: $\leq 5\%$= klinik bulgular belirsiz; orta derecede dehidrasyon: $5\%-7\%$ = deri elastikiyetinin kaybolması; şiddetli derecede dehidrasyon: $> 8\%$ = deri elastikiyeti kaybı ve gözlerin orbita çukurluğuna çökmesi, şeklinde değerlendirildi. Çalışmada (PSOÖ) (0. Gün), (PSOS) 1., 3., 5. ve 7. günler ile (PSDS) 7. gün (7^b) alınan kan ve idrar örnekleri incelendi.

Hematolojik kontrollerde eritrosit (RBC), lökosit (WBC), hematokrit (Htc), Ortalama Eritrosit Hacmi (MCV), Hemogloblin (Hb), ortalama korpuskuler hemogloblin (MCH) ve ortalama korpuskuler hemogloblin konsantrasyonu (MCHC) değerleri Culter Max-M model kan sayım cihazı, venöz kan pH, pO₂, pCO₂, ve BE ile plazma Na⁺, K⁺, Cl⁻ ve HCO₃⁻ değerleri iyon selektif kan gazları (ABL™ 555, Radiometer Medikal) cihazı kullanılarak belirlendi.

Steril uretral kateter (Buster Steril Dog Catheter®, 2.6x500mm, Cat.No.273420, Kruuse) yardımıyla toplanan idrar örneklerinin pH değerleri elektronik pH metre (pH 890, Nel Electronic) cihazı ile ölçüldü. Örnekler idrar stickleri kullanılarak (Multistix® 10 SG, Bayer) glikoz, bilirubin, keton, idrar dansitesi, eritrosit, protein, ürobilinojen, nitrit ve lökosit yönünden incelendi.

Kontrast madde (10 ml/kg oral, Radyobarit®, Yeni İlaç A.Ş.) kullanılarak yapılan indirekt radyografik muayenelerde PSOÖ (0.gün), PSOS 2. günde ve PSDS 7. günde 1., 15., 60. ve 120. dakikalarda, Schimadzu 30mA marka röntgen cihazı ile L/L ve V/D pozisyonda radyogramlar alındı. Ultrasonografik muayeneler; PSOÖ (0.gün), PSOS 3. günde PSDS 7. günde pediatrik nazogastrik sonda (2.67mm x 360mm, Bıçakçılar®) ile mide duvarı gerilene kadar su içirildikten sonra Esaote AU 5 Renkli Doppler Ultrasonografi Cihazı ile 3.5 ve 5 mHz probalar kullanılarak yapıldı.

Araştırmada elde edilen bulguların istatistiksel değerlendirilmelerinde Friedman χ^2 testi ve Wilcoxon testi kullanıldı (5).

Bulgular

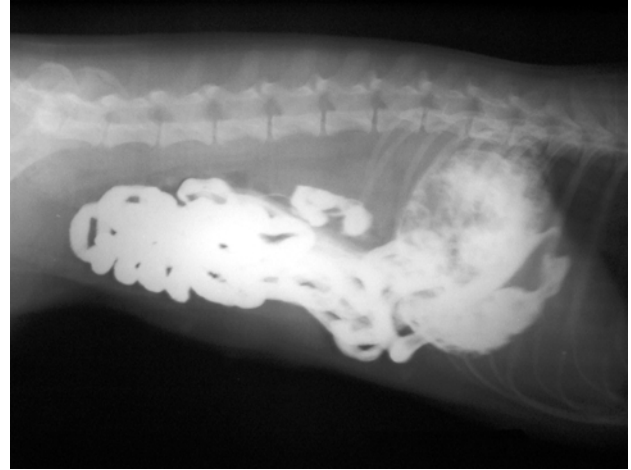
Çalışma öncesi 15 gün klinik gözlem altında tutulan köpeklerin; genel davranış, iştah, mukoza görünüşleri, vücut ısıları, nabız ve solunum sayılarının normal olduğu belirlendi. Pilonus stenozu oluşturulan köpeklerde bulgular genellikle benzer saptanmakla birlikte, bulguların şiddetinin bireysel farklılık gösterdiği belirlendi.

Kusma gıda alımından sonra PSOS 1. ve 3. günlerde şekillendi ve kusan köpeklerin kusmadan hemen sonra

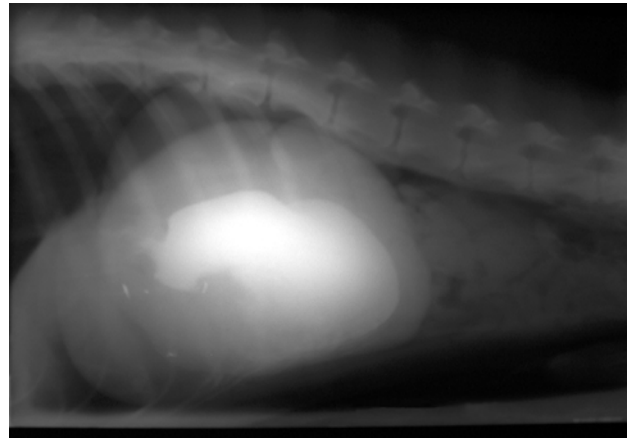
yemek yeme ve su içme isteği göstermesi dikkati çekti. Projektil özellikteki kusmaya araştırmanın 5. ve 7. günlerinde 8 köpekte rastlandı. PSOS 1. gün 10 köpeğin 5'inde kusma gözlenmezken, diğer 5'inde günde 1-2 kez kusma; 3. gün bütün köpeklerde farklı sıklıklarda kusma (2 köpek günde 1-2 kez, 8 köpek günde 3-5 kez kusma gösterirken bu köpeklerin 7'inde kusma projektil karakterde); 5. gün şiddetli ve sık kusma (3 köpekte günde 3-5 kez, 7 köpekte günde 5' ten fazla ve bu köpeklerin 8'inde projektil kusma) ve 7. gün şiddetli ve sık kusma (1 köpekte günde 3-5 kez, diğer 9 köpekte günde 5' ten fazla kusma, 8 köpekte projektil kusma) belirlendi.

Dehidrasyon bulgularının PSOS 1. gün 2 köpekte hafif; 3. gün 1 köpekte hafif, 9 köpekte orta; 5. gün 4 köpekte orta, 6 köpekte şiddetli; 7. gün köpeklerin tamamında şiddetli derecede olduğu belirlendi.

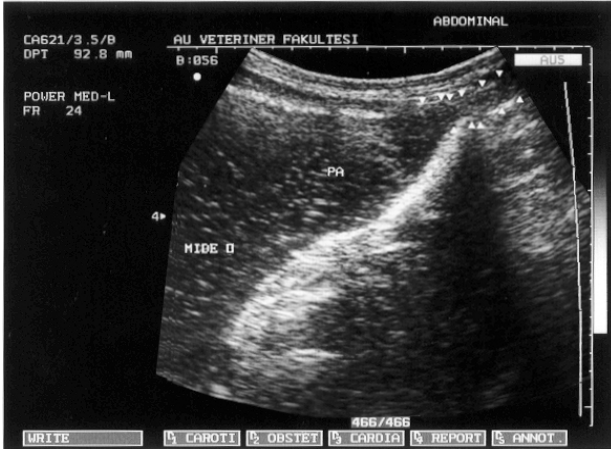
Pilonus stenozu oluşturulduktan sonraki 1. gün 10 köpeğin 7'sinin çevreye ilgisiz, 3'ünün ilgili, 3. gün 6'sının ilgisiz, 4'ünün depresif; 5. gün tamamının depresif; 7. gün 5' nin depresif, 5' nin komada olduğu belirlendi. Klinik bulguların tüm köpeklerde PSDS 7. günde tamamen düzeldiği saptandı.



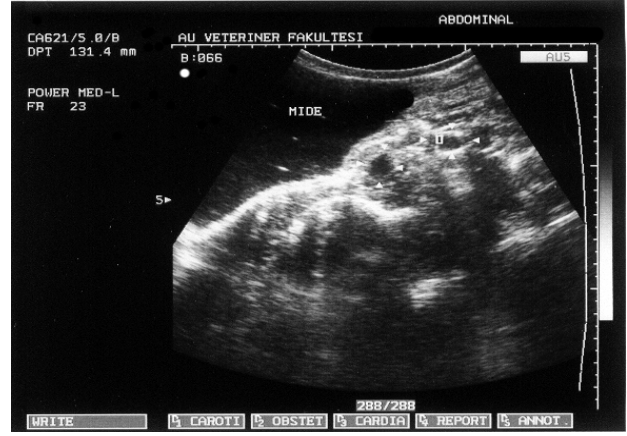Şekil 1: PSOÖ indirekt radyografik görünüm
Figure 1: Before pyloric stenosis radiographic appearance



Şekil 2: PSOS indirekt radyografik görünüm
Figure 2: After pyloric stenosis radiographic appearance



Şekil 3 :PSOÖ ultrasonografik görünüm
Figure 3: Before pyloric stenosis ultrasonographic appearance



Şekil 4: PSOS ultrasonografik görünüm
(beyazok:duodenumda az miktarda sıvı)
Figure 4: After pyloric stenosis ultrasonographic appearance
(Whitearrow: little fluid in duodenum)

Tablo 1:Hematolojik bulgular
Table 1: Haematological findings

Günler	n	0. Gün	1. Gün	3. Gün	5. Gün	7. Gün	7 ^β . Gün	χ ²
		$\bar{x} \pm S\bar{x}$	$\bar{x} \pm S\bar{x}$	$\bar{x} \pm S\bar{x}$	$\bar{x} \pm S\bar{x}$	$\bar{x} \pm S\bar{x}$	$\bar{x} \pm S\bar{x}$	
RBC (10 ⁶ /mm ³)	10	6.81 ^a ± 0.29	7.55 ^b ± 0.35	8.32 ^c ± 0.29	8.69 ^d ± 0.32	8.73 ^d ± 0.29	7.08 ^{ab} ± 0.19	43.20***
WBC (10 ³ /μL)	10	9.81 ^a ± 0.32	10.31 ^a ± 0.32	10.17 ^a ± 0.24	10.30 ^a ± 0.22	10.25 ^a ± 0.25	10.24 ^a ± 0.52	8.89
Htc (%)	10	44.92 ^a ± 1.96	47.40 ^b ± 1.92	53.09 ^c ± 1.39	56.54 ^d ± 0.67	57.19 ^{cd} ± 0.68	43.20 ^a ± 1.46	45.89***
Hb (g/dl)	10	14.88 ^a ± 0.69	15.57 ^b ± 0.64	17.27 ^c ± 0.52	17.75 ^d ± 0.54	17.86 ^{cd} ± 0.44	14.40 ^a ± 0.52	43.49***
MCV (fl)	10	66.47 ^a ± 1.17	63.09 ^{bc} ± 0.93	62.86 ^b ± 0.82	61.92 ^c ± 0.85	62.18 ^{cc} ± 0.84	62.07 ^{bcd} ± 0.97	22.03**
MCH (pg)	10	21.93 ^a ± 0.38	20.85 ^b ± 0.23	20.62 ^b ± 0.22	20.62 ^b ± 0.21	20.51 ^b ± 0.2	20.69 ^b ± 0.32	16.70*
MCHC (g/dl)	10	33.05 ^a ± 0.49	32.90 ^a ± 0.22	33.17 ^a ± 0.26	33.15 ^a ± 0.24	33.00 ^a ± 0.22	33.26 ^a ± 0.20	6.42

0.gün: PSOÖ; 1.,3.,5.,7.gün: PSOS; 7^β.gün: PSDS 7. gün

a,b,c,d,e: aynı satırda farklı harfleri taşıyan ortalama değerler arasında istatistiksel bakımdan fark önemlidir. ***: p<0.001, **: p<0.01, *: p<0.05 için istatistik olarak fark önemlidir.

Tablo 2 Venöz kan gazları bulguları ve plazma elektrolit bulguları
Table 2 Venous blood gasses and plasma electrolytes findings

Günler	n	0. Gün	1. Gün	3. Gün	5. Gün	7. Gün	7 ^β . Gün	χ ²
		$\bar{x} \pm S\bar{x}$	$\bar{x} \pm S\bar{x}$	$\bar{x} \pm S\bar{x}$	$\bar{x} \pm S\bar{x}$	$\bar{x} \pm S\bar{x}$	$\bar{x} \pm S\bar{x}$	
pH	10	7.386 ^a ± 0.032	7.443 ^b ± 0.009	7.498 ^c ± 0.056	7.529 ^d ± 0.061	7.530 ^d ± 0.062	7.395 ^a ± 0.032	42.97***
pCO ₂ (mmHg)	10	35.24 ^a ± 0.96	43.94 ^b ± 1.30	56.61 ^c ± 1.87	60.27 ^d ± 2.11	57.94 ^d ± 2.69	34.94 ^a ± 0.76	44.69***
pO ₂ (mmHg)	10	43.22 ^a ± 1.06	31.55 ^b ± 1.67	32.75 ^b ± 1.41	34.36 ^b ± 2.24	34.21 ^b ± 2.68	42.09 ^a ± 0.79	26.57***
B.E. (mmol/L)	10	-0.87 ^a ± 0.45	5.12 ^b ± 0.82	15.95 ^c ± 2.20	21.29 ^d ± 2.52	20.79 ^d ± 4.06	-0.23 ^a ± 0.50	46.34***
Na (mmol/L)	10	151.83 ^{acde} ± 1.31	163.76 ^b ± 2.35	155.84 ^c ± 3.84	150.98 ^d ± 3.99	145.66 ^e ± 3.96	149.89 ^{ecd} ± 1.56	23.94***
K (mmol/L)	10	3.65 ^a ± 0.045	2.54 ^b ± 0.15	2.14 ^c ± 0.11	2.17 ^c ± 0.096	2.23 ^{bc} ± 0.16	3.62 ^a ± 0.048	37.48***
Cl (mmol/L)	10	117.4 ^a ± 2.35	94.0 ^b ± 1.32	75.2 ^c ± 3.24	66.9 ^d ± 3.88	61.4 ^e ± 4.02	109.2 ^f ± 2.12	47.89***
HCO ₃ (mmol/L)	10	23.19 ^a ± 1.11	29.99 ^b ± 1.14	42.86 ^c ± 2.5	48.97 ^d ± 3.06	50.39 ^d ± 4.16	23.09 ^a ± 0.65	44.91***

0.gün: PSOÖ; 1.,3.,5.,7.gün: PSOS; 7^β.gün: PSDS 7. gün

a,b,c,d,e: Aynı satırda farklı harfleri taşıyan ortalama değerler arasında istatistiksel bakımdan fark önemlidir.

***: p<0.001, **: p<0.01, *: p<0.05 için istatistik olarak fark önemlidir.

Hematolojik değerler, venöz kan gazları ve plazma elektrolit değerleri sırasıyla Tablo 1, Tablo 2'de gösterildi. İdrar muayenelerinde idrar pH'ı ($p < 0.001$) dışında önemli bir değişiklik belirlenmedi. PSOÖ (0. gün) değeri (6.47 ± 0.025) ile PSOS 1. gün (6.39 ± 0.017), 3. gün (5.99 ± 0.064), 5. gün (5.84 ± 0.057) ve 7. gün değerleri (5.75 ± 0.048) arasında istatistiksel olarak önemli farklılıklar ($p < 0.01$) bulunurken PSDS 7. gün değeri (6.51 ± 0.042) arasında istatistiksel olarak önemli bir fark ($p > 0.05$) saptanamadı.

İndirekt radyografide PSOÖ verilen kontrast maddenin iki saat sonra mideyi tamamen terk ettiği, PSOS 2. gün yapılan muayenede ise verilen maddenin büyük kısmının 24 saat sonra midede kaldığı ve duodenuma geçişin sızıntı tarzında olduğu belirlendi.

Pilorus ve antrum bölgesinin ultrasonografisinde PSOÖ herhangi bir anormalliğe rastlanmazken, PSOS 3. gün pilorus lümeninin daraldığı ve ağızdan verilen suyun antrum bölgesinde kaldığı, mide boşalmasının yavaş ve sızıntı tarzında olduğu gözlemlendi.

Tartışma ve Sonuç

Pilorus lümeninin daralması veya tamamen kapanması gıdanın mideden geçişinin yavaşlamasına veya engellenmesine yol açar. Mide gerginliğinin artması sonucu, mide duvarında bulunan reseptörler uyarılır ve kusma şekillenir (25). Kusma, sıvı-elektrolit denge bozukluklarına ve metabolik değişikliklere neden olur ve sağaltımı yapılmadığında ölüm meydana gelebilir (9). Köpeklerde pilorus stenozu olgularının tümünde kusma bildirilmektedir (1,2,17,19). Kusmanın görülme zamanı, sıklığı ve mide içeriğinin çıkarılış şekli stenozun şiddetine bağlı olarak değişmektedir (9). Bu çalışmada PSOS 1. günde 5 köpekte kusma gözlenirken daha sonraki günlerde tüm köpeklerde kusma gözlemlendi. Bazı araştırmacıların (19,23,26,27) pilorus stenozu tanısı konulan insanlarda ve köpeklerde kusmanın sıklığının son dönemlerde arttığı bildirimlerine uygun olarak bu araştırmanın 1. gününde 5 köpekte günde 1-2 kez olan kusmanın, 3. gün 8 köpekte günde 3-5 kez, 5. gün 7 köpekte ve 7. gün 9 köpekte günde 5'ten fazla olduğu belirlendi. PSOS 1. ve 3. günlerde kusmanın gıda alımından bir süre sonra şekillenmesi ve kusan köpeklerin yemek yeme ve su içme isteği göstermesi Pearson (19), Letton (14) ve Turgut ve Ok (25)' un bildirimlerine benzerlik gösterdi. Abbas ve ark. (1) pilorus stenozlu infantların çoğunda projektıl kusmaya rastladıklarını, Haghghat ve Arasteh (11) ile Letton (14) infantlarda projektıl kusmanın pilorus stenozu için patognomik bir bulgu olduğuna, bunun aksine Guilfort ve Strombeck (9), köpeklerde ve Williams (29), Smith ve ark. (23) ise infantlarda pilorus stenozunda projektıl kusmanın her zaman görülmeyebileceğine ve patognomik bir bulgu olmadığına işaret etmektedirler. Yapılan çalışmada ilk projektıl kusmaya pilorus stenozu oluşturulduktan sonraki 3. günde 7 kö-

pekte, daha sonraki günlerde ise 8 köpekte rastlandı. Diğer 2 köpekteki kusmanın projektıl tarzda olmadığı belirlendi.

Pilorus stenozunda ortaya çıkan dehidrasyonun derecesi kusmanın süresi ve şiddetine bağlı olarak değişmektedir (6). Kusmanın süresi uzadıkça dehidrasyonun şiddetinin artacağı belirtilmektedir (3). Bu çalışmada PSO sonraki 3. gün 1 köpekte hafif, 9 köpek orta; 5. gün 4 köpekte orta, 6 köpekte şiddetli ve 7. gün köpeklerin tümünde şiddetli dehidrasyon dikkati çekti. Letton (14), pilorus stenozunun bir süre devam ettiği olgularda giderek ilerleyen dehidrasyon sonucu letarjinin geliştiğini belirtmektedir. Benzer şekilde Bellenger ve ark. (2) pilorus stenozu tanısı konulan 14 köpeğin 6' sında depresyonun geliştiğini bildirmektedirler. Bu çalışmadaki köpeklerde depresyon; 3. gün 4 köpekte, 5. gün köpeklerin tamamında belirlenirken, 7. gün 5 köpeğin depresif, 5 köpeğin ise komada olduğu gözlemlendi.

Pilorus stenozlu hastalarda ortaya çıkan hematokrit değerinde artış dehidrasyona bağlanmaktadır (2,15,25). Bu çalışmada pilorus stenozu oluşturulduktan sonraki günlerde dehidrasyonun şiddetine bağlı olarak hematokrit değerinde önemli artışlar ($p < 0.001$) saptandı.

Turgut (24), dehidrasyon sonucu oluşan hemokonsantrasyona bağlı olarak RBC sayısının yüksek belirlenebileceğini bildirmektedir. Bu çalışmada RBC değerinin PSOS günlerde istatistiksel olarak önemli düzeyde yükseldiği ($p < 0.001$) belirlendi. RBC değerinin PSDS 7. günde normal sınırlara dönmesi, RBC değerinde belirlenen yükselmenin relatif polisitemiye bağlı olduğu Turgut (24)' un bildiriyle uyumlu bulundu.

Volüm kontraksiyonu oluşturan gastrik sıvı kayıpları renin-angiotensin sistemini uyararak aldosteron sekresyonunu arttırmakta (20), aldosteron distal tubulusta sodyum retensiyonunu artırırken, potasyum ekskresyonunda artışa neden olmaktadır (24). Bu çalışmada plazma sodyum değerinde pilorus stenozu oluşturulduktan sonraki 1. günde belirlenen önemli artış ($p < 0.01$) böbreklerden sodyum tutulumuna (7,20), 3. günden itibaren belirlenen önemli düşüşler ($p < 0.01$) ise plazma bikarbonat konsantrasyonundaki artışa karşılık ekstraselüler sıvıdaki sodyumun nötraliteyi sağlamak için hücre içine geçişine (7) bağlandı.

Gastrik sekresyondaki potasyum miktarı (10-20mEq/L) plazmaya göre oldukça yüksektir (7,20). Kusmayla kaybedilen potasyum (20), renin-angiotensin aldosteron sistemini stimüle ederek böbreklerden potasyum atılımına (24) ve gelişen metabolik alkalozis sonucu potasyumun intraselüler sıvıya geçmesine (20) ve hipokalemiye neden olmaktadır. Bu çalışmada çeşitli araştırmacıların (1,2,8,11,18) bildirimlerine uygun olarak pilorus stenozu oluşturulan köpeklerde plazma potasyum değerlerinde 1. günden itibaren önemli düşüşler ($p < 0.001$) saptandı.

Mide içeriğinde 150 mEq/L miktarında bulunan klor pilorus stenozu olgularında kusma ile kaybedilmekte ve hipokloremi oluşmaktadır (1,11,18,23). Bu çalışmada PSOS 1. günden itibaren 10 köpeğin tamamında plazma klor değerlerinde önemli azalma ($p<0.001$) belirlendi. Pilorus stenozu olgularında plazma bikarbonat düzeyinin yükselmesi pankreastan bikarbonat salınımının ve böbreklerden alkali atılımının olmamasına bağlanmaktadır (2,7). Ayrıca çeşitli araştırmacılar (8,18,23) pilorus stenozunda plazma bikarbonat düzeyinin arttığını bildirmektedirler. Bu çalışmada PSOS 1. günden itibaren plazma bikarbonat değerlerinde önemli artış ($p<0.001$) belirlendi.

Turgut (24) elektrokimyasal nötralitesi nedeniyle plazma klor konsantrasyonunun bikarbonat ile ters orantılı olarak değiştiğini, plazma klor konsantrasyonu düşerken, bikarbonat konsantrasyonunun arttığını bildirmektedir. Benzer olarak; bu çalışmada PSOS 1. günden itibaren plazma klor konsantrasyonu azalırken ($p<0.001$), aynı günlerde plazma bikarbonat konsantrasyonunun önemli düzeyde arttığı ($p<0.001$) belirlendi.

Houben ve ark. (12), pilorus stenozunda oluşan metabolik alkalozun tanıya yardımcı olabileceğini belirtmektedirler. Walter ve Matthiesen (27), edinsel antral pilorus stenozu tanısı koydukları bir köpekte hastalığın süresinin uzaması ile metabolik alkalozun şiddetlendiğine işaret etmektedirler. Bu çalışmada Robinson ve Hardy (21), Walter ve Matthiesen (27) ve Turgut (24)'un bildirimleriyle uyumlu olarak PSOS 1. günden itibaren venöz kan pH ve pCO_2 değerlerinin arttığı ($p<0.001$) belirlendi. Çeşitli araştırmacıların (14,18, 21,24) çalışmalarındaki pilorus stenozunun tanısında önemi olduğuna işaret ettikleri yüksek B.E. değerlerine PSOS 1. günden PSDS' e kadar rastlandı ($p<0.001$).

Pilorus stenozlu hastalarda kan pH'ındaki artışa karşın idrar pH'ındaki azalma paradoksik asidüri olarak tanımlanmakta (9,14,16,24), bu duruma inatçı kusmaların şiddetli anyon açığı nedeniyle böbreklerin bikarbonatı tutmasının neden olduğu belirtilmektedir (7). Lund ve Compton (16) paradoksik asidürinin plazma bikarbonat düzeyindeki artışa bağlı olarak elektriksel nötralitenin sağlanması amacıyla böbreklerden hidrojen atılımının artırılmasına bağlamaktadırlar. Bu çalışmada PSOÖ normal olan idrar pH'ının PSOS 1. günden itibaren düştüğü ($p<0.001$) belirlendi. Köpeklerde venöz kan pH'ının artmasına ($p<0.001$) karşın idrar pH'ının azalması ($p<0.001$) paradoksik asidüri olarak yorumlandı.

Turgut ve Ok (25) köpeklerde pilorus stenozunun tanısında indirekt radyografinin en etkili yöntem olduğunu bildirmektedirler. Bu çalışmada Bumin ve ark. (4)'nın bildirimleriyle uyumlu olarak PSOS 2. gün yapılan indirekt radyografik muayenede kontrast maddenin 1. ve 2. saatlerde mideyi terk etmediği, 24 saat sonra alınan radyogramlarda da kontrast maddenin büyük çoğunluğunun halen midede olduğu belirlendi.

Lamb'in (13) bulgularına benzer olarak bu araştırmada PSOS 3. gün yapılan ultrasonografik muayenede içirilen sıvının antrum bölgesinde beklediği, sıvının mideden sızıntı tarzında geçtiği dikkati çekti.

Sonuç olarak pilorus stenozu oluşturulan olgularda özellikle projektıl tarzda olmak üzere kusma ve dehidrasyon; PSOS 1. günden itibaren hipokloremik metabolik alkalozis, hipokalemi ile paradoksik asidürinin olduğu, pilorus stenozunda indirekt radyografik ve ultrasonografik muayene bulgularının tanı konulmasında yararlı olduğu kanısına varıldı.

Kaynaklar

1. **Abbas AE, Weis SM, Alvear DT** (1999): *Infantile hypertrophic pyloric stenosis: delays in diagnosis and overutilization of imaging modalities*. Am Surg., **65**, 73-76.
2. **Bellenger CR, Maddion JE, Macpherson GC, Ilkiw JE** (1990): *Chronic hypertrophic pyloric gastropathy in 14 dogs*. Aust Vet J, **67**, 317-320.
3. **Breaux, CW, Hood, JS, Georgeson, KE** (1989): *The significance of alkalosis and hypochloremia in hypertrophic pyloric stenosis*. J Pediatr Surg, **24**, 1250-1252.
4. **Bumin A, Öztürk S, Alkan Z** (2001): *Bir kedi ve iki köpekte karşılaşılan pilorik stenoz olgusu ve operatif sağaltımı*. Vet Cer Derg, **7**, 46-50.
5. **Conover WJ** (1999): *Practical nonparametric statistic* 3th Ed. John Wiley & SONS, Newyork.
6. **Dawson KP, Graham, D** (1991): *The assessment of dehydration in congenital pyloric stenosis*. N Z Med J, **104**, 162-163.
7. **Dibartola SP** (1992): *Metabolic alkalosis* In: Fluid Therapy Small Animal Practice W.B. Saunders Comp. Philadelphia, London, Toronto.
8. **Goh DW, Hall SK, Gornall P, Buick RG, Green A, Corkery JJ** (1990): *Plasma chloride and alkalaemia in pyloric stenosis*. Br J Surg, **77**, 922-923.
9. **Guilfort WG, Strombeck DR** (1996a): *Gastric structure and function*. In: Strombeck's Small Animal Gastroenterology. Eds: Guilfort, W.G., Strombeck, D.R. W.B. Saunders Comp. Philedelphia. pp: 239-255.
10. **Guilfort WG, Strombeck, DR** (1996b): *Chronic gastric disease*. In: Strombeck's Small Animal Gastroenterology. Eds: Guilfort, W.G., Strombeck, D.R. W.B. Saunders Comp. Philedelphia. pp: 275-302.
11. **Haghighat M, Arasteh M** (1999): *The role of endoscopy in diagnosis of hypertrophic pyloric stenosis : a prospective study in 64 cases*. Irm J Med Sci, **24**, 129-131.
12. **Houben CH, Rudolf O, Misra D** (1999): *Diagnosis hypertrophic pyloric stenosis: does size matter*. Eur J Pediatr Surg, **9**, 373-375.
13. **Lamb CR** (1999): *Recent developments in diagnostic imaging of the gastrointestinal tract of the dog and cat*. Vet Clin North Am Small Anim Pract, **29**, 307-342.
14. **Letton RW** (2001): *Pyloric stenosis*. Ped Ann, **30**, 745-750.
15. **Lorenz, MD** (1976): *Laboratory diagnosis of gastrointestinal disease and pancreatic insufficiency*. Vet Clin North Am, **6**, 663-670.

16. **Lund DP, Compton CC** (1999): *Weekly clinicopathological exercises: case 26-1999: a three-week-old girl with pyloric stenosis and an unexpected operative finding.* N Engl J Med, **341**, 679-684.
17. **Miles KG, Pope ER, Jergens AE** (1988): *Paraesophageal hiatal hernia and pyloric obstruction in a dog.* JAVMA, **193**, 1437-1439.
18. **Oakley, EA, Barnett, PLJ** (2000): *Is acid base determination an accurate predictor of pyloric stenosis.* J Pediatr Child Health, **36**, 587-589.
19. **Pearson H** (1979): *Pyloric stenosis in the dog.* Vet Rec, **105**, 393-394.
20. **Phillips, SL, Polzin, DJ** (1998): *Clinical disorders of potassium homeostasis hyperkalemia and hypokalemia.* Vet Clin North Am Small Anim Pract, **28**, 545-564.
21. **Robinson EP, Hardy RM** (1988): *Clinical signs, diagnosis, and treatment of alkalemia in dogs.* JAVMA, **192**, 943-949.
22. **Sikkema DA, Layton C** (1992): *What is your diagnosis? pyloric stenosis in a dog.* JAVMA, **201**, 631-632.
23. **Smith GA, Mihalov L, Shields BJ** (1999): *Diagnostic aids in the differentiation of pyloric stenosis from severe gastroesophageal reflux during early infancy: The utility of serum bicarbonate and serum chloride.* Am J Emerg. Med, **17**, 28-31.
24. **Turgut T** (2000): *Veteriner Klinik Laboratuvar Teşhis.* Genişletilmiş 2. baskı. Bahçıvanlar Basım Sanayi AŞ, Konya
25. **Turgut K, Ok M** (2001): *Kusma ile karakterize hastalıklar.* In: Kedi ve köpek gastroenterolojisi semptomdan teşhisi. Bahçıvanlar Basım Sanayi AŞ, Konya p.: 91-191.
26. **Walsh MH, Qigley PJ** (1966): *Pyloric stenosis in the dog caused by hypertrophy of the circular muscle of the pylorus.* Vet Rec, **78**, 13-15.
27. **Walter MC, Matthiesen DT** (1993): *Acquired antral pyloric hypertrophy in the dog.* Vet Clin North Am Small Anim Pract, **23**, 547-554.
28. **Walter MC, Goldschmidt MH, Stone EA, Dougherty JF, Matthiesen DT** (1985): *Chronic hypertrophic pyloric gastropathy as a cause of pyloric obstruction in the dog.* JAVMA, **86**, 157-161.
29. **Williams JE** (1997): *Pyloric stenosis.* In: The 5 Minutes Veterinary Consult. Ed: Tilley, L.P. and Smith, F.W.K. Williams&Wilkins A Waverly Comp. p: 996-997.

Geliş tarihi: 20.09.2005 / Kabul tarihi: 08.11.2005

Yazışma adresi:

Dr. Buğrahan Bekir Yağcı
Kırıkkale Üniversitesi Veteriner Fakültesi
İç Hastalıkları Anabilim Dalı
71400 Yahşihan, Kırıkkale.
e-posta adresi: byagci@kku.edu.tr