

Tüberosklerozda dev renal anjiyomyolipomlar: Bilgisayarlı tomografi bulguları

Giant Renal Angiomyolipomas in Tuberous Sclerosis: Computed Tomography Findings

E. Nisa Ünlü, Çetin Atasoy, Suat Fitoz, Cemil Yağcı, Serdar Akyar

Ankara Üniversitesi Tıp Fakültesi Radyoloji Anabilim Dalı,
Ankara

Tüberoskleroz, tüm organları tutabilen ancak en sık deri, beyin, kalp, göz ve böbreği tutan benign hamartomatöz lezyonlar ile karakterize otozomal dominant bir hastalıktır. Tüberosklerozluların %40-80'inde bilateral, multipl, küçük ve sıklıkla asemptomatik renal anjiyomyolipomlar görülmektedir. Ancak sunulan olguda olduğu gibi boyutları 20 cm'yi aşan anjiyomyolipomlar oldukça nadirdir. Boyutları büyüdükçe semptomatik olma olasılığı ve masif, hatta fatal hemorajiyle sonuçlanan spontan rüptür riski artmaktadır. Bilgisayarlı tomografi, düşük oranlardaki yağ içeriğini bile saptayabilmesi nedeniyle, renal anjiyomyolipomların tanısında ilk tercih edilen görüntüleme yöntemidir.

Anahtar sözcükler: **anjiyomyolipom, bilgisayarlı tomografi, tüberoskleroz**

Tuberous sclerosis is an autosomal dominant disorder characterized by hamartomas that may occur in any organ system, but most often occur in skin, brain, heart, eye and kidney. Between 40 and 80% of patients with tuberous sclerosis have renal angiomyolipomas which are often bilateral, multifocal, small and often asymptomatic. Very large renal angiomyolipoma, like the case reported here, are very rare. They are often symptomatic and have a propensity for spontaneous rupture, resulting in massive and at times, fatal hemorrhage. Because of its sensitivity in detecting small amounts of fat, computed tomography is imaging modality of choice in the diagnosis of renal angiomyolipomas.

Key words: **angiomyolipoma, computed tomography, tuberous sclerosis**

Tüberoskleroz (TS), tüm organlarda görülebilen ancak en sık deri, beyin, göz, kalp ve böbrekleri etkileyen hamartomlar ile karakterize, otozomal dominant geçiş gösteren herediter bir hastalıktır. TS'li olguların %40-80'inde böbreklerde küçük, sıklıkla asemptomatik, bilateral ve multipl anjiyomyolipom (AML)'lar görülmektedir. Yirmi santimetreden büyük AML'ler oldukça nadirdir (1,2). Bu yazı ile, her iki böbreğinde dev anjiyomyolipomları olan olgunun bilgisayarlı tomografi (BT) bulguları sunularak, konuyla ilgili kaynaklar gözden geçirildi.

Olgu sunumu

Küçük yaşlardan beri epilepsi öyküsü olan, 31 yaşındaki mental retarde kadın olgu, epileptik nöbet sonrası kafa travması ve tedricen artan karın şişliği yakınmasıyla acil servise başvurdu. Fizik inceleme ve laboratuvar incelemelerinden sonra olguya abdominal ultrasonografi (US), kranyal ve abdomen BT incelemeleri yapıldı.

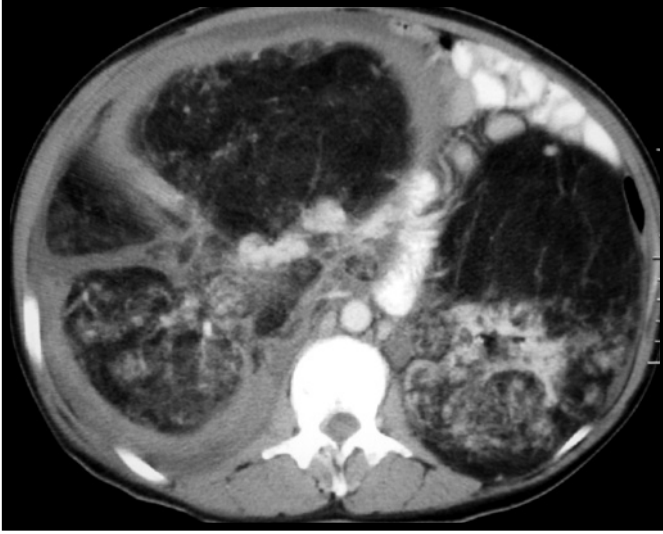
Fizik incelemede; ciltte yaygın adenoma sebaceumlar, kranyumda verteks düzeyinde şişlik ve sertlik, karında distansiyon ve hemen tüm abdomeni kaplayan palpabl kitleler saptandı. Laboratuvar incelemede özellik yoktu. Olguya gebelik

23. Ulusal Radyoloji Kongresi'nde (5-8 Kasım 2002) poster olarak sunulmuştur.

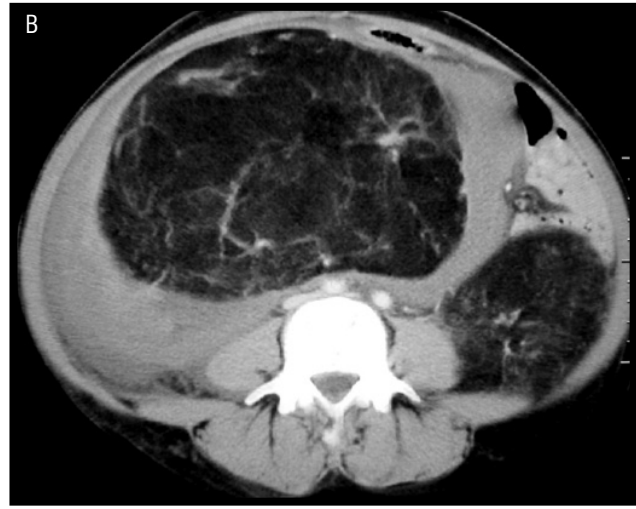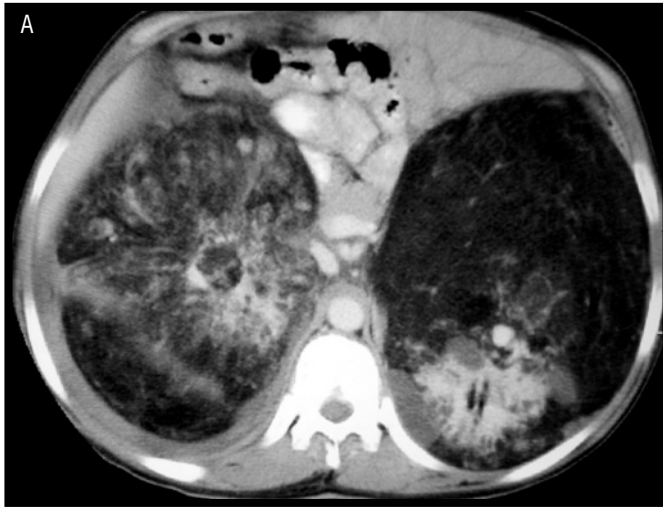Geliş tarihi: 10.12.2004 • Kabul tarihi: 10.01.2005

Yazışma adresi

Dr. E. Nisa Ünlü
Tahran Cad. No:38 06540/Kavaklıdere, Ankara
Tel : (0505) 292 40 87
E-posta adresi : nisaunlu@yahoo.com



Şekil 1. Karın BT. Her iki böbrekte multipl, yağ doku dansitesinde, anjiyomyolipom ile uyumlu lezyonlar mevcuttur.



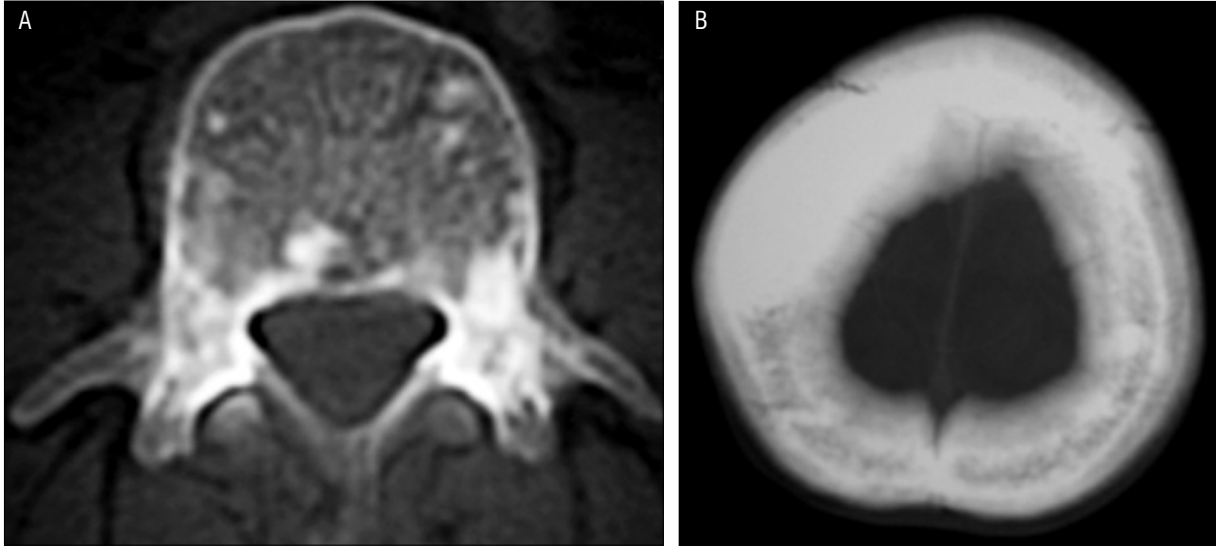
Şekil 2. Karın BT. Sol böbrekte anjiyomyolipom dışında kistik lezyonlar (A) ve sağda anjiyomyolipomun kanamasına bağlı pararenal hematoma (B) görülüyor.

olasılığı nedeniyle öncelikle abdominal US inceleme yapıldı. US'de karında geniş boyutlu ekojen kitle lezyonları, sağda kitle içinde ve çevresinde yoğun içerikli sıvı değerleri izlendi. İntravenöz (İV) kontrast madde verilerek kranyal BT; oral ve iv kontrast madde verilerek tüm karın BT incelemeleri yapıldı. Kranyal BT'de ventriküler sistemde subependimal bölgede ve subkortikal beyaz cevherde milimetrik boyutlu kalsifiye nodüller, bilateral serebral hemisferlerde parankimal tüberler ve verteks düzeyinde pariyetal kemikte sklerotik lezyon şeklinde tüberoskleroz için tipik bulgular saptandı. Tüm karın BT'de, en büyüğü sağda 33-x25 cm boyutlarında ve hemorajik vasıfta olmak üzere, her iki böbrekte masif, viseral organları iterek karını hemen tümüyle dolduran, içerisinde vasküler yapılara ait lineer dansitelerin ve yumuşak dokuların seçildiği, yağ içerikli, anjiyomyolipom ile uyumlu geniş boyutlarda kitle lezyonları izlendi (Şekil 1). Ayrıca her iki böbrekte kortikal kistler

ve sağda geniş boyutlu pararenal hematoma da mevcuttu (Şekil 2A,B). Olguda ayrıca inceleme dahilindeki kemik yapılarında yer yer sklerotik lezyonlar izlendi (Şekil 3A,B). Tanımlanan bulgularla tüberoskleroz tanısı alan olgu, sağ böbrekteki hemorajik lezyona yönelik embolizasyon önerisini kabul etmeyen yakınlarının isteği üzerine, haliyle taburcu edildi.

Tartışma

Tüberoskleroz, klinik klasik triadı epilepsi, mental retardasyon ve adenoma sebaceum olan otozomal dominant geçişli bir hastalıktır (3,4). Vücuttaki hemen tüm organlar tutulabilir. Ancak en sık deri, beyin, göz, kalp ve böbreği tutan, benign hamartomatöz lezyonlar ile karakterizedir (3). Deri bulguları arasında hipomelanotik nodüller, subungual fibromlar ve cafe-au-lait lekeleri de bulunur (4,5). Santral sinir sistemi tutulumu en sık, %90'ı kalsifiye olan



Şekil 3. BT'de kemik pencerede, lomber vertebra korpusunda (A) ve verteks düzeyinde parietal kemikte (B) osteosklerotik lezyonlar görülmüyor.

subependimal ve periventriküler hamartomlar şeklindedir. Kalsifiye hamartomlar en iyi BT ile gösterilebilir (4). Büyümüş multinükleer astrosit kümelerinin oluşturduğu kortikal-subkortikal tüberler de görülebilir. Parankimal tüberler BT'de düşük atenüasyon alanları şeklinde izlenir. Nadiren hiperdens olabilirler. Kalsifikasyon oranı subependimal hamartomlara göre daha düşüktür. Magnetik rezonans görüntüleme (MRG) parankimal tüberlerin görüntülenmesinde BT'ye üstündür. Tüberler T1 ağırlıklı sekanslarda düşük veya intermediate, T2 ağırlıklı sekanslarda yüksek, proton dansite ağırlıklı görüntülerde ise değişken sinyal intensitesindedir. Sadece %10'u kontrast tutulumu gösterir (4). Diğer intrakranial bulgular, serebral atrofi, infarkt, anevrizma, araknoid kist ve dev hücreli astrositomdur (3). Sunulan olguda kranyal BT'de, ventriküler sistemde subependimal bölgede ve subkortikal beyaz cevherde milimetrik boyutlu kalsifiye nodüller ve bilateral serebral hemisferlerde parankimal tüberler şeklinde tüberoskleroz için tipik bulgular mevcuttu.

Olguların %45-66'sında kemik lezyonlarına rastlanır. İskelet tutulumu daha çok yamalı ve dens olarak izlenen sklerozis şeklindedir. Yuvarlak veya oval sklerotik lezyonlar en sık vertebra, kosta, kalvaryum, uzun kemikler ve pelviste görülür. Kist benzeri lezyonlar el ve ayak parmaklarında lokalizedir. Göğüs radyografisi ile birlikte değerlendirildiğinde sarkoidozis veya nörofibromatozis ile karıştırılabilir. Sklerotik ve litik lezyonlar metastazı taklit edebilir. Sintigrafi ve MRG ayırıcı tanıda yararlıdır (4,5,6). Sunulan olguda tüm karın BT'de, incelemeye dahil olan çeşitli torakal ve lomber vertebralarda, kostalarda, pelvik kemiklerde ve kranyal BT'de, verteks düzeyinde parietal kemikte sklerotik lezyonlar mevcuttu.

Gözde en sık retinal hamartomlar gözlenir. Kalpte rabdomyomlar ve akciğerde lenfanjiyomyomatozis görülebilir (3,6).

Böbreklerde en sık karşılaşılan lezyonlar AML'lerdir, ancak tek veya multipl kistler de bulunabilir. Renal AML'ler mezenşimal kökenli benign, yavaş büyüyen ve tüm renal kitlelerin %1'inden azını oluşturan tümörlerdir. TS'lilerin ise %40-80'inde rastlanır ve sıklıkla asemptomatik, küçük, multipl ve bilateraldir. Erken yaşlarda ortaya çıkar ve cinsiyet ayrımı yoktur. Yirmi santimetreden büyük AML oldukça az görülür (1,2). Boyutları büyüdükçe semptomatik olma olasılığı ve masif, hatta fatal hemorajiyile sonuçlanan spontan rüptür riski artar. Tümör içine, perinefritik veya retroperitoneal bölgeye akut kanama olursa ciddi ağrı oluşabilir. Daha az sıklıkla kronik yan ağrısı, hematüri, ateş, bulantı, kusma, hipertansiyon veya böbrek yetmezliği görülebilir. Semptomlar genellikle 25 yaşında ortaya çıkar (2). Son yıllarda US ve BT ile renal AML'lerin hemen hepsinin preoperatif tanısı konabilmektedir. US'de tipik görünüm iyi sınırlı hiperekoik kitle şeklindedir; ancak görünüm kitlenin yağ içeriği, hemoraji ve nekroza göre değişebilir. AML'ler BT'de düşük dansiteli lezyonlar şeklinde izlenir. Küçük miktardaki yağı dahi saptayabilmesi nedeniyle BT tanıda ilk tercih edilen yöntemdir. Ancak tipik bulgular, yağ içermeyen AML, hemoraji veya nekroz durumunda değişebilir. Böyle durumlarda kitleyi diğer solid tümörlerden ayırt etmek mümkün olmayabilir (1). Bizim olgumuzda, karın US'de geniş boyutlu ekojen kitle lezyonları, sağda kitle içinde ve çevresinde kan lehine değerlendirilen yoğun içerikli sıvı değerleri izlendi. BT'de, en büyüğü sağda 33x25 cm boyutlarında ve hemorajik vasıfta olmak üzere, her iki böbrekte, viseral organları iterek abdomeni hemen tü-

müyle dolduran, içerisinde vasküler yapılara ait lineer dansitelerin ve yumuşak dokuların seçildiği, yağ içerikli, AML ile uyumlu geniş boyutlarda kitle lezyonları izlendi. Ayrıca her iki böbrekte kortikal kistler ve sağda geniş boyutlu pararenal hematoma da mevcuttu.

AML'ler MRG'de karakteristik olarak T1 ağırlıklı sekanslarda hiperintensitir. Anjiyografide küçük arteriyel anevrizma ve ektazilerin yanı sıra, lobar ve interlobar arterlerde incelleme ve distorsiyon izlenir. Günümüzde anjiyografi, invaziv oluşu ve malign tümörler ile AML ayrımını yapamaması nedeniyle tanısal amaçlı olarak kullanılmaktadır (4).

Tedavi yaklaşımı tümörün boyutu ile yakından ilgilidir. Bilateral olan olgularda nefrektomiden kaçınılsa da, özellikle hemoraji kontrolü amacıyla nefrektomi gerekebilir. Alternatif yaklaşımlar elektif arteriyel embolizasyon ve parsiyel nefrektomidir (1,2).

Sonuç olarak; tüberosklerozda nadiren geniş boyutlarda renal AML'ler görülür. AML'lerin boyutları arttıkça semp-tomatik olma ve kanama eğilimleri de artmaktadır. BT, tüberosklerozlu olgularda renal AML'lerin ve varsa eşlik eden hematomun tanısında patognomonik bilgiler vermektedir.

Kaynaklar

1. Ashebu SD, Dahniya MH, Elshebiny YH et al. Giant bleeding renal angiomyolipoma: diagnosis and management. *Australas Radiol* 2002; 46:115-118.
2. Katz DS, Poster RB. Massif renal angiomyolipoma in tuberous sclerosis. *Clin Imaging* 1997; 21:200-202.
3. Caldemeyer KS, Mirowski GW. Tuberous sclerosis. Part I. Clinical and central nervous system findings. *J Am Acad Dermatol* 2001; 45:448-449.
4. Evans JC, Curtis C. The radiological appearances of tuberous sclerosis. *Br J Radiol* 2000; 73:91-98.
5. Pui MH, Kong HL, Choo HF. Bone changes in tuberous sclerosis mimicking metastases. *Australas Radiol* 1996; 40:77-79.
6. Bernauer TA, Mirowski GW, Caldemeyer KS. Tuberous sclerosis. Part II. Musculoskeletal and visceral findings. *J Am Acad Dermatol* 2001; 45:450-452.