

Gebelik ve siklus dönemlerinin belirlenmesi amacıyla ratlarda vaginal sitolojinin kullanılması

Gökhan OBA¹, Selim ASLAN², Mustafa KAYMAZ³

¹ Altis Veteriner Kliniği, Ankara; ² Ankara Üniversitesi, Veteriner Fakültesi, Doğum ve Jinekoloji Anabilim Dalı, Ankara

Özet: Bu çalışmada laboratuvar koşullarında yetiştirilen ratlarda, vaginal smear yöntemiyle, seksüel siklus dönemlerinin ve gebeliğin saptanması, ayrıca farklı iki boyama yönteminin karşılaştırılması amaçlanmıştır. Çalışma, yaşları 6-12 ay ve ağırlıkları 220-250 g arasında değişen Sprague-Dawley ırkı 10 adet dişi rat üzerinde yürütülmüştür. Bakım ve beslenme koşulları bir örnek hale getirilmiştir. Altı-12 saatlik aralıklarla, tüm materyalden alınan toplam 180 adet örnek, Papanicolaou ve toluidine blue yöntemine göre boyanarak incelenmiştir. Yapılan mikroskopik muayene sonucu, her bir ratın bulunduğu siklik evre belirlenip, östrusta olduğu saptanan dişilerin kafeslerine erkek bırakılmıştır. Elde edilen vaginal smear'lerin siklik evrelere göre dağılımı %13.4 proöstrus (n=12); %6.6 östrus başlangıcı (n= 6), %13.4 östrus ortası (n= 12), %5.6 östrus sonu (n=5); %18.8 metaöstrus başlangıcı (n=17), %3.4 metaöstrus sonu (n=3); %7.7 diöstrus (n=7) ve %31.1 gebelik (n=28) dönemi şeklinde olmuştur. Hücrelerin tanınabilirliği; nükleus, çeper ve sitoplazmanın boya alma durumu; asidofili; bazofili; keratinizasyon; mukus ve lökositlerin seçilebilirliği gibi hücresel özelliklerin belirlenmesi ve preparatların kalıcılığı kriterleri göz önüne alınarak yapılan değerlendirmede, toluidine blue yönteminin kullanılabilir bunun yanında Papanicolaou boyama yönteminin ise ideal sonuçlar verdiği saptanmıştır. Ayrıca, siklus dönemlerinin tanınmasında, toluidine blue yönteminin her örnekte yeterli olmadığı, Papanicolaou ile hazırlanan smearlerde ise farklı hücre tiplerinin diferensiyasyonu ile birlikte, oransal hücre verileri ve bunların yanında geçiş evrelerine ilişkin bilgilerin de elde edilebildiği sonucuna varılmıştır. Ayrıca, vaginal smear yöntemiyle, luteal evre hücrelerinin görülmesi ile birlikte koyu yeşil renkli muköz plakların varlığına dayanarak, gebeliğe ilişkin fikir yürütmede etkili olabileceği de belirlenmiştir.

Anahtar kelimeler: Gebelik, Papanicolaou, rat, toluidine blue, vaginal smear

The determination of rats cyclic periods and pregnancy by means of vaginal smear method using two staining techniques

Summary: In the present study, the purpose is to investigate whether sexual periods and pregnancy can be determined by means of vaginal smear in rats bred under laboratory conditions. This study was performed on 10 female Sprague-Dawley rats weighing between 220-250 g and at the age of 6-12 months. The welfare conditions of the rats were became the same. Total 180 vaginal smear samples taken from the all rats at an interval of 6-12 hours, were assessed according to staining procedure of Papanicolaou and toluidine blue. Each rat's cyclic phase was determined by microscopic examinations and a male was placed to the cage of the rats in oestrus period. The proportion of the vaginal smear with regard to cyclic phases was found as 13.4% pro-oestrus (n=12); 6.6% early oestrus (n=6), 13.4% mid-oestrus (n=12), 5.6% late oestrus (n=5); 18.8% early metoestrus (n=3), 7.7% dioestrus (n=7) and 31.1% pregnancy (n=28). According to the assesment carried out depending on the observation of cell features such as cell's clarity, staining quality of nucleus, cell membrane and cytoplasm, acidophily, basophily, keratinization, clarity of mucus and leukocytes and also the persistency of preparations, it has been found that toluidine blue method could be used, but Papanicolaou procedure gives more ideal results. In addition to the differences in determining the features mentioned above, it has been concluded that toluidine blue method does not give sufficient results for each sample in defining cyclic phases. As for smears stained with Papanicolaou procedure, together with the differentiation of different cell types, proportional cell data and knowledge about transition period could be obtained. Besides, vaginal smear can give a strong idea on the presence of pregnancy depending on the observation of luteal phase cells and dark green mucous plaques.

Key words: Papanicolaou, pregnancy, rat, toluidine blue, vaginal smear

Giriş

Bilimsel anlamda yapılacak çalışmaların güvenilir olabilmesi için kullanılacak deney hayvanının bakım ve beslemesinin bir örnek olması gerekmektedir ve bu nedenle seksüel siklus evrelerinin ve gebeliğin saptanması önem taşımaktadır.

Ratlar puberta başlangıcından yaşlılığa kadar siklik aktive gösteren ve mevsime bağlı olmayan poliöstrik hayvanlardır (2,8,10).

Ratlarda vagina epiteli, proöstrus döneminde 2-8, östrus döneminde 7-11, metaöstrus döneminde 5-9 hücre katı içerir, diöstrus döneminde ise katların sayısı yeniden 10'a yükselir (15,20).

Proöstrus başlangıcında, vaginal sitolojide, en baskın hücre tipi intermediyer hücredir, süperfisyal ve parabazal hücreler az sayıdadır. Kornifiye epitel hücreleri ender olarak görülür. Süperfisyal hücreler, dönemin sonunda baskın görünümüne ulaşacak olan kornifiye hü-

relerle yer değiştirene kadar artar. Geç proöstrusta smear'de karyopiknotik ve kornifiye hücreler baskındır (18).

Sitolojik olarak östrus evresi, nukleuslu epitel hücreleriyle kornifiye epitel hücrelerin bulunması ve lökosit sayısının göreceli varlığına göre tanımlanır (16).

Östrus başlangıcında, smear'de kornifiye olmuş hücreler artış gösterir. Lökositler bu dönemde görülebilir. Artan östrojen düzeyine karşı oluşan cevap, kornifiye hücrelerin sayısında artış biçiminde kendini gösterdiğinden, bu dönemde süperfisial hücrelerin diğer epitel hücrelere oranı saptanabilir. Östrojenin etkisinde intermediyer hücreler prekornifikasyona uğrar; bu durumda süperfisial hücre karakteri, sitoplazmanın cozinofilik hale gelmesi ve nukleusun büzülmesi ile kendini belli eder. Dönemin ortalarında, %75 oranında çekirdekli, %25 oranında ise kornifiye hücre bulunur (19).

Metaöstrusta smear'de büyük düz çekirdekli hücrelerin tekrar ortaya çıkışı görülür. Östrusta vaginal epitelin süperfisial tabakasında kornifiye hücreler mevcut iken, bunların dökülmesi ile metaöstrusta lökositlerin yayılımı görülür. Tüm kornifiye hücreler döküldükçe, derin tabakalardan gelen epitel hücreler görülür ve polimorf nükleer lökositler smear'de fark edilir. Ovaryum steroidlerinin yarattığı etkinin hızla düşmesi nedeni ile smear tipik olarak atrofik hale gelir, epitel hücre popülasyonu parabazal tipe dönüşür ve zeminde değişken miktarda mukus meydana gelir (8,11).

Gebe hayvanlarda ve progesteron enjekte edilmiş steril ratlarda smear'de belirgin bir zemin oluşturan polimorf nükleer lökositler ve mukus gözlenir. Gebelikte intermediyer hücrelerin bulunmasının karakteristik bir örnek olduğu açıklanmıştır. Metaöstrus ve diöstrusta vagina duvarı nemlidir (6). Gebelik ya da yalancı gebelik sırasında smear'de lökosit invazyonu tipiktir (2,8).

Ejekulasyondan 10 dakika sonra spermanın bir bölümü, 40 dakika sonra tamamı koagüle olarak vaginal plak oluşumu gerçekleşir (4).

Vaginal sitolojide, değerlendirilebilir nitelikte hücre elde edilmesinde, kullanılan smear tekniğinin yanında, alınan smear'lerin boyanma yöntemi de büyük önem taşır. Rutin kullanım amacıyla seçilen boya türünün, hücreleri seçkin biçimde boyama özelliği yanında, kullanım kolaylığı sağlaması, uzun süre saklanabilir olması ve kalıcı preparatlar sağlayabilirliği açısından ideal olması gerekir (9).

Papanicolaou boyama tekniğinin avantajları şunlardır (17): Epitel hücreler ve eritrositler bu boya ile daha şeffaf görülür. Hücreler üst üste gelse de kolay ayırt edilebilirler. Lam üzerine alınan smear, kalın tabaka oluşturacak biçimde olsa da derinlemesine boyandıklarında ayırt edilebilirler. Asidofilik hücrelerin rengi kırmızıdan turuncuya kadar değişir. Bazofilik hücreler, yeşil veya mavi boya alırlar. Bu durum smear tiplerinin kesin olarak tanınmasına yardım eder. Kana tutunmuş doku fragmanları veya hücreler, eritrositlerin açıkça gözlenmesini

engellese de, eritrositler karakteristik turuncu veya turuncu-yeşil renkte gözlenebilir. Kısmi veya tamamıyla kurumuş olan preparatlar dahi, bu teknikle başarılı biçimde boyanabilirler. Toluidine blue tekniği, kısa sürede boyama gerektiren smear'ler için kullanılabilir (5).

Bu çalışmada, değişik seksüel siklus evrelerinin ve gebeliğin iki farklı boyama yöntemi kullanılarak saptanması ve bu boyama yöntemlerinin birbirleriyle karşılaştırılması amaçlanmıştır.

Materyal ve Metot

Araştırma materyali Gülhane Askeri Tıp Akademisi'ne bağlı Deney Hayvanları Ünitesi'nden sağlanmış, çalışma ise Ankara Üniversitesi Veteriner Fakültesi, Doğum ve Jinekoloji Anabilim Dalı laboratuvarında yürütülmüştür. Araştırma materyali olarak 6-12 aylık, 220 - 250 g ağırlığında Sprague - Dawley ırkı toplam 10 adet dişi rat kullanılmıştır.

Çalışma için seçilen ratlar, karma tip kafeslerde barındırılmış, bakım odasında ısı 21-23 °C ve ışık/zaman ayarı 14/10 saat olarak belirlenmiştir.

Dişi ratlar tek başlarına kafeslere konularak siklik takibe alınmışlardır. Takip edilen ratlardan 6-12 saat aralıklarla vaginal smear alınmış, sitolojik olarak östrusta olduğu saptanan dişi ratların kafeslerine 12 saat süreyle erkek rat bırakılmıştır.

Smear alınırken rat, kuyruk ve kuyruk kökünden tespit edilip kaldırılarak kafası aşağıya gelecek şekilde tutulmuş, vagina %0.2'lik serum fizyolojik ile yıkandıktan sonra cam bagetle smear alınmıştır. Alınan smear örnekleri lam üzerine yayılarak, toluidine blue ve Papanicolaou boyama yöntemleriyle boyanmıştır.

Toluidine blue boyama tekniğinde; hazırlanan preparat üzerine bir damla %0.1'lik toluidine blue solüsyonu damlatılmış ve beş dakika içinde kuruduktan sonra incelenmeye alınmıştır.

Papanicolaou boyama tekniği ise yazarın (17) bildirdiği şekilde yapılmıştır.

Vaginal sitolojik bulgular Schaberg (18)'in siklus değişimlerine bağlı olarak elde ettiği bulgular doğrultusunda değerlendirilmiştir.

Vaginal smear'lerde siklik değişiklik kriterleri, proöstrus evresi; başlangıçta intermediyer hücreler ve evrenin sonuna doğru kornifiye hücrelerin, östrus; kornifikasyonun ve cozinofilik sitoplazmanın, metaöstrus; lökositlerin, parabazal hücrelerin ve mukusun, yalancı gebelik; lökosit invazyonunun, gebelik ise; polimorf nükleer lökosit, mukus ve karakteristik olarak intermediyer hücrelerin bulunmasına göre değerlendirilmiştir.

Preparatlar mikroskop altında önce küçük (10x20) daha sonra büyük büyütmede (10x40) incelenerek, siklus dönemine bağlı olarak hücre tiplerindeki değişiklikler ile gebelik dönemine özgü plakların varlığı ve hücre değişikliklerinin smear görünümü, farklı iki boyama yöntemi için kıyaslanmak suretiyle belirlenmiştir.

Resimler faz kontras-ışık mikroskopuna (Nikon, Japonya) bağlı Nikon FX-35 DX fotoğraf makinası ve Nikon HFX-DXII ışık regülatörü kullanılarak çekilmiştir.

Bulgular

Çalışmada kullanılan ratlardan alınan smearlerden elde edilen sonuçlara göre seksüel siklusların dağılımı Şekil 1'de şematize edilmiştir.

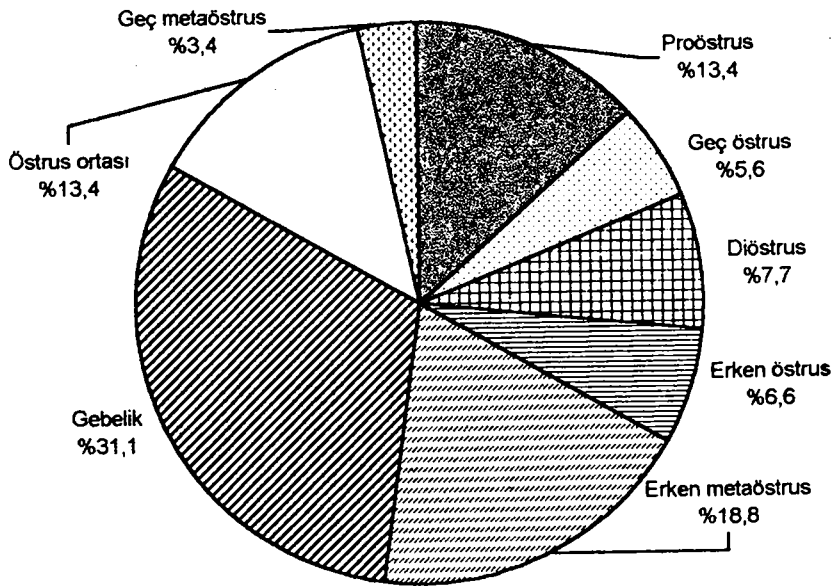
Farklı siklus dönemlerinde hazırlanan frotilerde, özellikle proöstrus döneminde başlayıp yavaşça artan ve östrusta belirginleşen sitoplazmaların pembe renk alma özelliği (asidofili), hücre çekirdeklerinin seçilebilirliği, hücre çeperlerinin boya alması gibi özellikler ile preparatların dayanıklılığı gibi kriterler incelenmiştir (Şekil 2, 3 ve 4)

Söz konusu özelliklere ilişkin farklılıklar Tablo 1'de gösterilmiştir.

Siklus dönemlerinde her iki boyama yönteminde de saptanan hücre tipleri aynı olmakla birlikte, toluidine

blue yöntemiyle yalnızca siklus evresinin tanımı yapılabılırken, hücrelerin daha iyi boya alma özelliğine bağlı olarak, Papanicolaou boyama tekniğinde siklik evrenin kolaylıkla saptanmasından başka, hücre oranlarına ilişkin bilgiler de elde edilebilmiştir (Tablo 2). Asidofili indeksinin, proöstrus döneminde %20-30 iken östrusta %90-95 oranına yükseldiği ve bu oransal artışa paralel olarak keratinize süperfisiyal hücrelerin de arttığı saptanmıştır. Geç östrusta yeniden lökositler görülmeye başlanmış ve intermediyer hücre oranının %10-15 civarına yükseldiği saptanmıştır.

Gebelik, Papanicolaou yöntemiyle boyamadan sonra muköz plakların koyu yeşil renkte görülmesi yoluyla saptanmıştır. Bunun yanında, gebelik dönemine ilişkin sitolojik bulgu olarak yoğun lökosit infiltrasyonu (dejenere olmuş ve/veya olmamış), intermediyer hücreler, az sayıda olmak kaydıyla parabazal ve keratinize hücre varlığı belirlenmiştir. Toluidine blue boyama yönteminde söz ko-



Şekil 1. Siklus dönemine göre vaginal smear örneklerinin dağılımı.

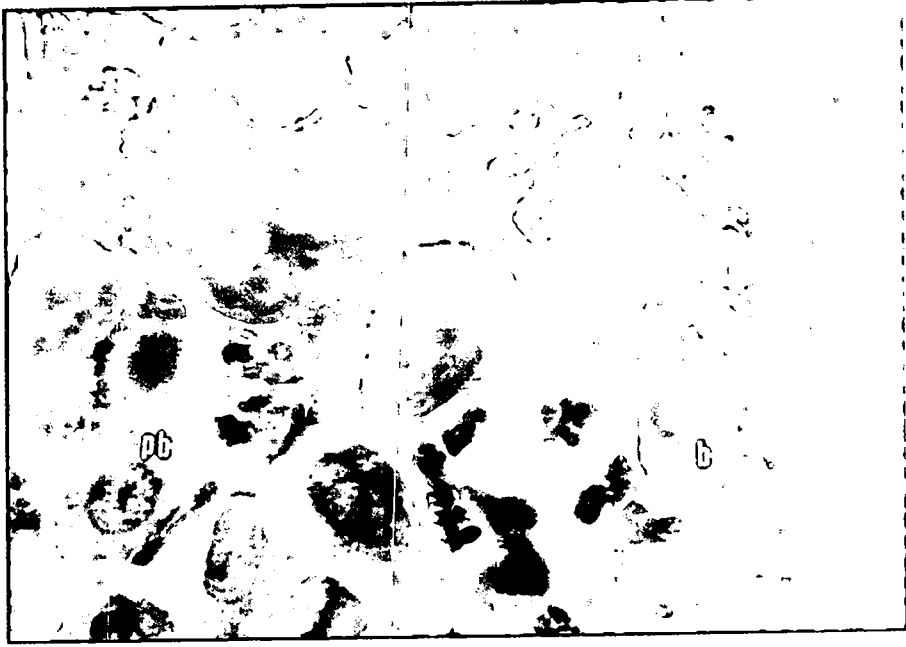
Figure 1. Vaginal smear samples according to cyclic phases.

Tablo 1. İki boyama yöntemi arasındaki farklılıklar.

Table 1. Differences between two staining methods.

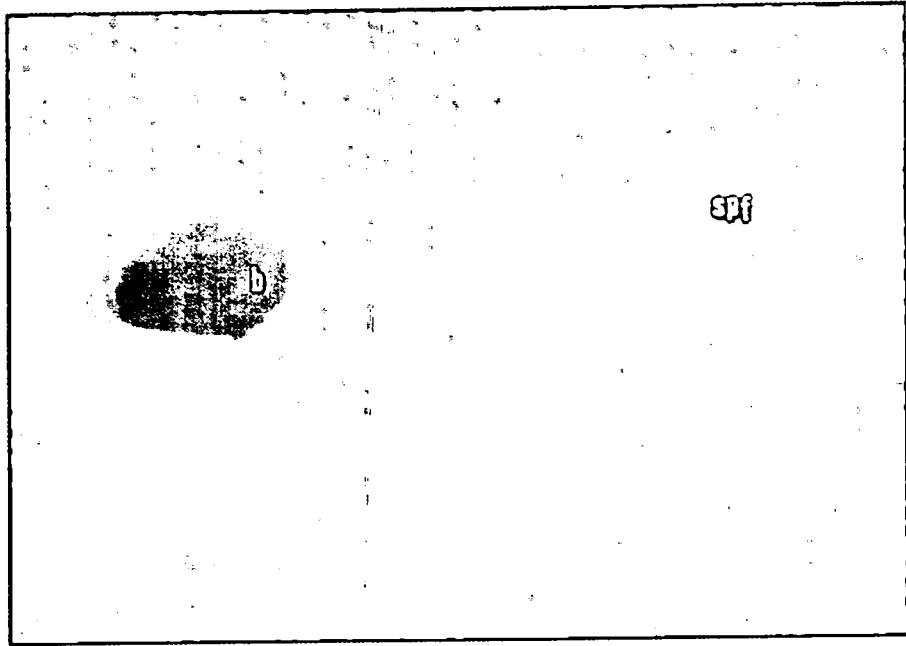
Hüresel özellikler	Boyama yöntemi	
	Papanicolaou	Toluidine blue
Hücre çekirdeği	+++	+
Hücrelerin tanınması	+++	++
Asidofili	+++	-
Mukus	+++	+++
Lökositler	+++	++
Keratinize hücrelerin seçilmesi	+++	++
Sitoplazmanın boya alması	+++	++
Hücre çeperlerinin boya alması	++	+
Preparatın saklanması	+++	+
Hücrelerin yüzdelerin saptanabilmesi	++	+

+++ İyi ++ Orta + Zayıf



Şekil 2. Ratlarda Papanicolaou boyama yöntemi ile hazırlanmış vaginal smear hücre görüntüsü.
Figure 2. Vaginal cytologic cell images prepared with Papanicolaou stain (10x40).

b: Bazal hücre (basal cell) Pb: Parabazal hücre (parabasal cell)
k: Keratinize hücre (keratinised cell) pnl: Polimorf nükleer lökosit (polymorphonuclear leucocyte)




Şekil 3. Papanicolaou yöntemi ile boyanmış smear'de asidofil ve bazofil özellikteki hücreler (10x40).
Figure 3. Acidophilic and basophilic cells prepared with Papanicolaou stain (10x40).

Spf: Süperfişyal (asidofilik) hücre b: Bazal (bazofilik) hücre
Spf: Superficial (acidophilic) cell b: Basal (basophilic) cell

nusu plaklar koyu mavi renkte saptanmıştır. Ayrıca, lökosit ve bazı kez bazal-parabazal hücreleri de seçmek mümkün olmuştur.

Çalışmada ayrıca, hayvan gebe kalsa da, erken metaöstrus döneminde keratinize hücrelerin görülebileceği gözlenmiştir. Mukusun rengine, yapısına ve hücre olu-

şunlarına bakılarak gebelik tanısı konan 7 hayvanın 5'inde (%71,4) gebeliğin devam ettiği, ayrıca iki ratın di-östrüste bulunduğu (%20) ve birinde siklus aktivitesinin düzensiz olduğu saptanmıştır. Gebe olmayanlarda ise vaginal sitolojik takip ile 5-6 günlük periyot sonunda siklus aktivitesinin yeniden başladığı belirlenmiştir.



Şekil 4. Toluidine blue boyama yöntemi ile hazırlanmış vaginal smear 'de proöstrus dönemine ait görüntü (10x10).

Figure 4. Proöstrous cell images in vaginal smear stained with toluidine blue method (10x10).

Tablo 2. Ratlarda siklus dönemlerine göre vaginal hücre dağılımı.
Table 2. Vaginal cells according to cyclic phases in rats.

Siklus Dönemi	Bulgular	Bulgular
Proöstrus	İntermediyer hücreler %30-40 Parabazal ve bazal hücreler %15-20	Çekirdekli süperfisiyel hücreler %40-55 Asidofilik %20-30, lökositler (++)
Erken östrus	Keratinize süperfisiyel hücreler %60-75 Parabazal ve bazal hücreler %10	Çekirdekli süperfisiyel hücreler %15-30 Asidofilik %50-60, lökositler (-)
Östrus	Keratinize süperfisiyel hücreler %80-100 Asidofilik %90-95, lökositler (-)	Çekirdekli süperfisiyel hücreler %20-0
Geç östrus	Keratinize süperfisiyel hücreler %60-70 İntermediyer hücreler %15-30	Parabazal ve bazal hücreler %10-15 Asidofilik %70-75, lökositler (+)
Erken metaöstrus	Keratinize süperfisiyel hücreler %70-50 İntermediyer hücreler %10-30 Polimorf nükleer lökositler (+)	Parabazal ve bazal hücreler %20-40 Asidofilik %30-35 Bazofilik %65-70
Geç metaöstrus	Parabazal ve bazal hücreler %75-85 Polimorf nükleer lökositler (++) Bazofilik %100	İntermediyer hücreler %15-25 Lökositlerde azalma (+/-)
Diöstrus	Parabazal ve bazal hücreler %90-95 Mukus ve lökosit (++)	İntermediyer hücreler %5-10.

*asidofilik ve yüzdeler Papanicolaou boyama tekniği için geçerlidir

Tartışma ve Sonuç

Ratlarda vaginal sitoloji bir çok çalışmada başvurulan bir yöntemdir (7). Genel olarak ratlarda gebeliğin gerçekleşme oranı %75 olarak bildirilmektedir. Ratların birçok kez çiftleşmelerine karşın gebe kalmama olasılığı, vaginal sitoloji çalışmalarına önem kazandırmıştır (25).

Sunulan çalışmada ratlarda seksüel siklus dönemlerinin ve gebeliğin vaginal smear yöntemi ile saptanmasında toluidine blue ve Papanicolaou boyama yöntemleri kullanılmıştır. Toluidine blue boyama yöntemiyle preparat 5 dakika gibi kısa bir sürede boyanabilmiştir. Ancak, söz konusu boyama yöntemiyle hücre çekirde-

ğinin boyanması, hücre çeperi ve sitoplazmanın boya alması gibi, tanı açısından önemi olan özelliklerin beklentilere cevap verebilir düzeyde gerçekleşmediği görülmüştür. Toluidine blue ile hazırlanmış preparatlarda, hücre sitoplazma ve çeperleri, çekirdekler, hücre tipleri çok iyi seçilemediği ve ayrıca asidofilik ve bazofilik ayrımı yapılamadığı gözlenmiştir.

Bu yöntemle siklus dönemlerini Tablo 2'de sunulan hücre tipleri doğrultusunda saptamak mümkün olmuştur. Proöstrus, östrus, metaöstrus ve diöstrus dönemlerinin toluidine blue boyama yöntemiyle birbirinden ayrılabilirliğini (22) bildirmişlerdir.

Papanicolaou boyama yöntemiyle ise toluidine blue boyama yönteminin aksine, yukarıda sayılan ve seksüel siklus dönemlerinin ayırt edilmesinde önemli olan bu özelliklerin en iyi şekilde seçilebildiği saptanmıştır. Bu boyama şeklinin ayrı bir avantajının da hücrelerin, östrus dönemine yaklaştıkça asidofilik (kırmızı-pembe renk) östrusun bitimiyle birlikte bazofilik (mavi-yeşil renk) renk almasının saptanabilmesidir.

Çeşitli yayınlarda birçok hızlı vaginal smear boyama metodu, Papanicolaou boyama metodu ile karşılaştırılmıştır. Genç olarak söz konusu hızlı boyama yöntemlerinde, siklik evreye bağlı olarak gelişen hormonal değişimlerin, preparata renk özelliği olarak yeterince yansımaması, hücre çeper ve çekirdeğinin yeterince boya almaması gibi dezavantajları olduğu belirtilmiştir (3,12,17).

Papanicolaou boyama yöntemi, bu sayılan özelliklerinden dolayı vaginal sitoloji için standart bir boyama yöntemi olarak kabul edilmektedir. Bu boyama yönteminin tek dezavantajı 40-60 dakika civarındaki boyama süresidir (1,3,6,12,21).

Ratlarda vaginal smear için elde edilen hücrelerin az olması hücrelerin oranlarının saptanmasını güçleştirir. Boyama yöntemlerinin özelliğinden dolayı, bu araştırmada da Papanicolaou ile seksüel siklus dönemine göre hücrelerin yüzdeleri yaklaşık olarak olsa da saptanabilirken, toluidine blue ile hücrelere ilişkin herhangi bir yüzde elde edilmesi mümkün olmamıştır. Bu yüzden, toluidine blue boyama yöntemiyle yalnızca proöstrus, östrus, metaöstrus ve diöstrus dönemlerine ait hücre tipleri değerlendirilerek siklus dönemleri birbirinden ayrılabilmiştir. Geçiş dönemleri ise ancak aynı zamanda alınan Papanicolaou ile boyanan preparatlarla karşılaştırılarak belirlenmiştir. Çeşitli yayınlarda dört siklus dönemine (7,24) ve erken, geç metaöstrus dönemlerine ilişkin hücre tipleri tanımlanmıştır. Bu çalışmada Papanicolaou boyama yöntemiyle östrusun erken ve geç dönemlerine ait olan hücresel özellikler de tanımlanmıştır. Erken östrus döneminde %15-30 oranında olan asidofilik indeksi, dönemin %10-15 civarındaki bazal-parabazal ve %15-30 civarındaki intermediyer hücrelerin görülmeye başladığı geç östrus döneminden ayrılabilmesini olası kılmıştır. Östrus dönemi Papanicolaou boyama yöntemine özgü asidofilik indeksinin %90-95, keratinize süperfisiyel hücrelerin %80-100 arasında saptanması ile erken ve geç östrus dönemlerinden rahatlıkla ayrılabilmiştir.

Müköz plakların, boyama yöntemine bağlı olarak aldığı renk ve parçalı yapısına bağlı olarak gebelik tanısı konulan 7 ratta 5'inde (%71.4) tanı, izleyen doğumlar ile doğrulanmış, diğer 2 ratta ise (%28.6), daha sonra siklus aktivitesinin yeniden başladığı gözlenmiştir. Bu bulgu, ratlarda vaginal sitoloji aracılığı ile kopulasyonun gerçekleştiğinin tanı anlamıyla ortaya konabileceği, ancak söz konusu yöntemle, konseptustan bir embriyonun gelişip gelişmediğini belirleyemeyeceği gerçeğine dayandırılarak açıklanmaktadır (25). Bunun yanında

larda implantasyondan önce %24.6, daha sonraki dönemlerde de %12.2 oranında embriyonik kayıpların şekillenebileceği de göz önünde tutulmalıdır (23). İki ratın siklusun diöstrus evresinde bulunması, yalancı gebelik ile açıklanabilir; zira vaginal smear'de diöstrus benzeri bulgular saptanması yalancı gebeliğe ilişkin olabilmektedir (13,14).

Gebelik saptanmayan diğer ratta ise, gözlenen siklus düzensizliğine bağlı olarak, çiftleşme sonrası gebelik oluşmadığı ve alınan örnekte müköz plak oluşumuna rastlanmadığı; aksine hayvanın izleyen üç gün boyunca, östrüs tablosu sergilediği saptanmıştır. Gerçekten de yaşlı ratlarda siklik düzensizliklerin, gençlere oranla daha sık belirlendiği ve yaşın ilerlemesine bağlı olarak siklus süresinde bazı uzamaların olabileceği bildirilmektedir (13, 14).

Papanicolaou boyama yöntemi ile, farklı hücre tiplerinin diferensiyasyonu mümkün olurken, asidofil indeks ve keratinizasyon oranının belirlenebilmesine dayanılarak proöstrüs, östrus ve metaöstrus evreleri "erken" ve "geç" olarak dönemlere ayrılabilmiştir. Bunun yanında, asidofilik indeksinin belirlenebilmesi, uzayan östrus tanısının konmasına yardımcı olmuştur.

Toluidine blue boyama yöntemi ile yalnız siklus evreleri saptanırken, siklusun erken ve geç dönemleri ancak aynı anda alınan Papanicolaou boyama yöntemi ile karşılaştırılarak bulunmuştur.

Gebelik dönemine ilişkin olarak iki boyama yönteminde de; luteal dönemin hücre karakteristiğinin yanında, müköz plakların varlığına dayanılarak, yüksek bir doğrulukla tanı konabildiği belirlenmiştir.

Ratlarda Papanicolaou boyama yöntemi kullanılarak uygulanan vaginal sitoloji yöntemi ile, sağlıklı bir siklik tanı konabileceği ve gebeliğe ilişkin fikir yürütülebileceği sonucuna varılmıştır.

Teşekkür

Sitolojik değerlendirmedeki katkılardan dolayı sayın Dr.Nil Erünel Maral'a teşekkür ederiz.

Kaynaklar

1. Aslan S, Erünel N, Kılıçoğlu Ç, Fındık M, Baştan A, Kaymaz M, Topaçlıoğlu S (1995): Einsatz der Papanicolaou-färbemethode zur vaginalzytologischen Untersuchung bei der Hündin. Ankara Üniv Vet Fak Derg. **42**: 431-439.
2. Bennet JT, Wickery BH (1970): Rats and Mice. 295-316. In: ESE Hafez (Ed). Reproduction and Breeding Techniques for Laboratory Animals. Lea and Febiger, Philadelphia.
3. Brunner F (1983): Praxisnahe Schnellfärbemethoden zur Vaginalzytologie bei der Hündin. Tierärztl Prax. **11**: 269-277
4. Campean N, Campean C, Rosenbauer KH (1980): Experimentelle untersuchungen zur frage der vaginalpfropfentstehung bei Laboratoriumstieren. Z. Versuchstierkunde. **22**: 50-52.

5. **Christiansen IJ** (1984): *Cytological examination of the vaginal smear*. 20-28. In: IJ Christiansen (Ed), *Reproduction in the Dog and Cat*. Bailliere Tindall, London.
6. **Christie DW, Bailey JB, Bell ET** (1972): *Classification of cell types in vaginal smears during the canine oestrus cycle*. *Br Vet J*, **128**, 301-309.
7. **Cohrs R, Juffe R, Meessen H** (1958): *Pathologie der Laboratoriumstiere*. Springer-Verlag, Berlin.
8. **Dennis F, Kohn SWB** (1984): *Laboratory Animal Medicine. Biology and Diseases of Rats*. p. 91-120. Academic Press Inc Florida.
9. **Feldman CE** (1987): *Clinical Usefulness of Vaginal Cytology. Canine and Feline Endocrinology and Reproduction*. p. 415-418. WB Saunders Co, Philadelphia.
10. **Freeman ME** (1988): *The Ovarian Cycle of the Rat. The Physiology of Reproduction*. Raven Press Ltd, New York.
11. **Havenaar R, Meijer JC, Morton DB** (1993): *Biology and Husbandry of Laboratory Animals. Principles of Laboratory Animal Science*. p. 17-75. Elsevier Co, Amsterdam.
12. **Kälin S, Hubler M, Casal M, Berger A, Rusch P** (1987): *Vaginalzytologie bei der Hündin-vergleich verschiedener Färbemethoden*. *Vaginalzytologie. Vet*, **5**, 13-15.
13. **LeFevre J, McClintock MK** (1988): *Reproduction science in female rats. A longitudinal study of individual differences in estrous cycles and behavior*. *Biol Reprod*, **38**, 780-789.
14. **Lu KH, Hopper BR, Vargo TM, Yen SSC** (1979): *Chronological changes in sex steroid, gonadotropin and prolactin secretion in aging female rats displaying different reproductive states*. *Biol Reprod*, **27**, 193-203.
15. **Mandl A, Zuckerman S** (1950): *The numbers of normal and atretic ova immature rat*. *J Endocrinol (Oxford)*, **6**, 426-435.
16. **Montes G S, Luque E H** (1988): *Effects of ovarian steroids on vaginal smear in the rat*. *Acta Anat*, **133**, 192-199.
17. **Papanicolaou GN** (1942): *A new procedure for staining vaginal smears*. *SCI*, **95**, 438-439.
18. **Schaberg E S** (1992): *Artificial intelligence in automated classification of rat vaginal smear cells*. *Analyt Quant Cytol Histol*, **14**, 446-450.
19. **Scherer K** (1993): *Trächtigkeitsdiagnose bei Kaninchen. Meerschweinchen und Ratte*. 63-64. *Tierärztl Prax, Sonderheft*.
20. **Schleyer D** (1971): *Zur makroskopischen und mikroskopischen anatomie des Genitaltrakts der weiblichen Albinoratte*. Aus dem Institut Histologie und Embryologie der tierer Universität, München.
21. **Tammer I, Blendinger K, Sobiraj A, Bostedt H** (1994): *Über den einstatz der exfoliativen vaginalzytologie im rahmen der gynäkologischen Befund-Erhebung bei der Hündin*. *Tierärztl Prax*, **22**, 199-207.
22. **Tekin N, Özyurt M, İzgür H** (1986): *Köpeklerde vaginal smear yöntemiyle kızgınlık siklusu evrelerinin tanısı üzere çalışmalar*. *A Ü Vet Fak Derg*, **33**, 198-209.
23. **Werner J** (1980): *Pränatale Verlustraten und Einfluss pränataler Bedingungen auf das Fötalgewicht bei verschiedenen Ratteninzucht-und-hybridstämmen*. Medizinische Hochschule, Diss. Hannover.
24. **Yuan YD, RD Carlson** (1987): *Structure, Cyclic Change and Function of Vagina and Vulva Rat, Genital System*. p. 161-168. Springer Verlag, Berlin.
25. **Zacharias I** (1992): *Versuche zur Zyklusdiagnostik und Brunstsynchronisation von keimfrei und konventionell gehaltenen Rattenweibchen*. Tierärztliche Hochschule, Diss. Hannover.

Yazışma adresi:

Prof.Dr.Selim Aslan
Ankara Üniversitesi Veteriner Fakültesi
Doğum ve Jinekoloji Anabilim Dalı
06110 Dışkapı, Ankara
aslan@veterinary.ankara.edu.tr