A. Ü. Vet. Fak. Derg.
32 (1) : 33-41, 1985

EĞRİDİR GÖLÜ SUDAK (STIZOSTEDION LUCIOPERCA, L. 1758) BALIKLARINDA YÜKSEK MORTALİTEYE NEDEN OLAN BAKTERİYEL HEMORAJİK SEPTİSEMİ HASTALIĞI ÜZERİNDE BİR ARAŞTIRMA

Gülşen Timur* **Metin Timur****

A Study on the haemorrhagic bacterial septicemia disease which induced high mortality among pike-perch (Stizostedion lucioperca, L. 1758) at the lake of Eğridir.

Summary: *An outbreak of a spontaneous bacterial disease among pike-perch (Stizostedion lucioperca) induced high mortality in May,* 1984 *at the lake of Eğridir.*

A Gram negative bacteria was isolated from infected tissues of the moribund fishes. The organism growed well on EMB agar media at 37°*C and produced diffusible greenish yellow fluorescent pigment. The colonies were round and glistening on media. The organisms were motile rods and found singly or in pairs in smear made from either cultures or infected liver and cardiac muscle. The isolated organism was diagnosed as a Pseudomonas genus bacteria on the basis of physiological and biochemical tests.*

For histological examination, tissue samples were taken from skin, liver, cardiac muscle, spleen, gonad, intestine and gills and fixed in 10 *percent formal saline. Tissues were processed and sections were cut at* 5 *micron. Sections were stained by staining method of haemotoxylin and eosin for routine general histology.*

The main histopathological changes were localized on skin and in visceral organs. Focal necrosis and haemorrhagies were prominent feature in cardiac muscle and liver. In addition to these findings the splenic haemopoietic tissue

* Yard. Doç. Dr., Akdeniz Üniversitesi, Isparta Müh. Fakültesi, Eğridir Su Ürünleri Yüksek Okulu Öğretim Üyesi, Isparta.

** Doç. Dr., Akdeniz Üniversitesi, Isparta Müh. Fakültesi, Eğridir Su Ürünleri Yüksek Okulu Öğretim Üyesi, Isparta

was reduced and the intestinal mucuos membrane was found necrotic and sloughed into the lumen.

The disease was diagnosed as pseudomonad septicaemia that induced mass mortality among pike-perch at the lake of Eğridir.

Özet: *Eğridir gölünde bulunan sudak (Stizostedion lucioperca) balıklarında mayıs,* 1984 *ayında çıkan hastalık yüksek mortaliteye neden olmuştur.*

Hasta balıkların iç organlarından Gram negatif bir bakteri izole edilmiştir. İzole edilen organizmanın EMB agar besiyerinde 37°C *de iyi ürediği ve diffuz şeklinde yayılan yeşilimsi sarı renkte flourescent bir pigment ürettiği görüldü. Besiyerindeki koloniler yuvarlak ve parlaktı. İzole edilen organizmalar hareketli olup, gerek kültürlerden ve gerekse enfekte karaciğer ve kalp kasından yapılan preparatlarda tek veya çift çomak şeklinde görülmüştür. Yapılan fizyolojik ve biyokimyasal testlere göre izole edilen organizma Pseudomonas cinsi bir bakteri olarak teşhis edilmiştir.*

Histopatolojik muayene için deri, karaciğer, kalp kası, dalak, gonad, barsak ve solungaçlardan alınan örnekler % 10*'luk formalinde tesbit edilmiştir. Dokular çeşitli işlemlerden sonra* 5 *mikron kalınlığında kesilerek rutin histolojik muayene için haemotoxylin ve eosin ile boyama yöntemiyle boyanmıştır.*

Başlıca histopatolojik değişiklikler deri ve iç organlarda görülmüştür. Karaciğer ve kalp kasındaki tipik görüntü fokal nekrosis ve hemoraji olarak tesbit edildi. Bu bulgulara ek olarak dalağın haemopoietik dokusunda azalma ve barsak mukozasında nekroz yanısıra barsak lumenine dökülmeler tesbit edilmiştir.

Eğridir gölündeki sudak balıklarında görülen bu hastalık, yüksek mortalite ile seyreden pseudomonad septisemi olarak teşhis edilmiştir.

Giriş

Balıklarda sık olarak görülebilen hemorajik septisemi hastalığının bakteriyel (1, 2, 4, 12) veya viral (1, 2, 12, 14, 15) nedenlerden ileri geldiği ve yüksek mortalite gösterdiği çeşitli araştırıcılar tarafından bildirilmektedir.

Ancak, hastalığa neden olan bakteriyel etkenler çok çeşitlidir. Bu güne kadar *Aeromonas*, (3, 9, 10, 13, 16), *Pasteurella* (7, 8), *Pseudomonas* (11, 13) ve *Vibrio* (2, 12) cinslerine ait çeşitli etkenler izole edilmiştir.

Eğridir gölündeki sudak balıklarında yüksek mortaliteye neden olan hastalığın etkeni olarak izole edilen Pseudomonas cinsi bakteri toprak ve su içersinde saprofit olarak bulunan bir mikroorganizmadır. Bu etkenin patojenik hale gelmesinde balığın stres durumda bulunması, beslenme koşullarının bozulması ve su sıcaklığındaki değişim gibi çeşitli faktörler neden olarak gösterilmektedir (12, 13).

Bu çalışmada, Eğridir gölündeki sudak balıklarında meydana gelen ölüm olaylarının nedenlerini araştırmak ve hastalık tablosunu aydınlatmak amaç edinilmiştir.

Materyal ve Metot

Hasta balık örnekleri, Eğridir gölünün Hoyran bölgesinde yer alan Tırtar, Kumdanlı, Daşevi, Gençali, Esendere bölgeleri ile güneydeki Eğridir bölgesinden avlanılmıştır. Bölgede bulunan balıkçı kooperatiflerin yardımı ile avlanan balıklardan seçilen hasta balıklar Eğridir Su Ürünleri Yüksek Okuluna getirilerek muayeneleri (dış bakı) ve daha sonra da aseptik koşullarda otopsileri (iç bakı) yapılmıştır. Bakteriyolojik muayene için otopsisi yapılan balıkların karaciğer ve kalp kasından agar ve Eosin-Methylen-Blue agar (EMB) besiyerlerine ekimler yapılmıştır. Karaciğer ve kalp kasından hazırlanan sürtme preparatlar Gram boyama metoduyla boyanarak mikroskop altında incelenmiştir. EMB besi yerinde yeşilimsi sarı renkte fluorescent pigment üreten kolonilerden preparatlar yapılarak Gram boyama metoduyla boyanmıştır. İzole edilen Gram negatif bakterinin biyokimyasal ve fizyolojik özelliklerinin tesbiti için hareketlilik (asılı damla), karbonhidrat fermantasyonu, oksidaz, katalaz, indol, metil red (MR), hidrojen sülfür (H_2S), Voges-Proskauer (VP), Oksidasyon/Fermantasyon (O/F) testleri yapılmıştır (5, 8).

Histopatolojik muayene için otopsisi yapılan balıkların deri, karaciğer, kalp kası, dalak, gonad, barsak ve solungaçlardan alınan doku örnekleri % 10'luk formalin solusyonunda 24 saat süre ile tesbit edilmiştir. Dokular histolojik yöntemle (6, 13) çeşitli konsantrasyondaki alkol, kloroform ve sıcak parafinden geçirildikten sonra parafin bloklara alınarak mikrotomla 5 mikron kalınlığında kesilmiştir. Haemotoxylin-eosin boyama yöntemi ile boyanan doku örnekleri daha sonra mikroskop altında incelenmiştir.

Bulgular

Gölden avlanan hasta görünümlü balıkların dış muayenesinde, bunların çoğunun göze çarpacak şekilde zayıfladığı, solungaçlarının solgun olduğu, yüzgeç diplerinde ve deri üzerinde yaygın kanamaların bulunduğu görülmüştür. Otopsisi yapılan balıkların bir çoğunun vücut boşluğunda kanlı bir sıvının bulunduğu, karaciğer ve kalp kasında çeşitli büyüklükte açık renkli nekrotik bölgelerin yanısıra karaciğer, gonad ve barsaklar üzerinde nokta şeklinde kanamalar (peteşiyal hemoraji) dikkati çekmiştir. Karaciğer ve kalp kasından hazırlanan sürtme preparatlarda Gram negatif, çomak şeklinde mikro-organizmalar görülmüştür. Karaciğer ve kalp kasından besiyerine yapılan ekimlerde 1–2 mm çapında yuvarlak, düzgün kenarlı (eskidikçe kenarları ondüleli) parlak ve etrafındaki besiyerine yeşilimsi-sarı renkte diffuz fluorescent pigment veren koloniler tesbit edilmiştir Şekil (1). Kolonilerden yapılan sürtme preparatlar Gram boyama me-

Şekil 1. EMB agar besiyerinde izole edilen *Pseudomonas* kolonileri. The colonies of the *Pseudomonas* isolated on EMB agar media.

toduyla boyanarak mikroskop altında incelendiğinde hastalık etkenin Gram negatif bakteriler olduğu tesbit edilmiştir Şekil (2).



Şekil 2. Besiyeriaden hazırlanan sürtme preparatlarındaki çomak şekilli, *Pseudomonas bakterileri. Gram boyama* X1500.

Rod shaped *Pseudomonas* bacteria. Smear was prepared from the culture. Gram staining X1500.

Gram negatif bakterilerin idantifikasyonu için etkenin biyokimyasal ve fizyolojik özellikleriyle ilgili olarak yapılan testlerin sonuçları Tablo 1'de verilmiştir. Besiyerinde fluorescent pigment üreten hareketli Gram negatif bakterilerin saptanan fizyolojik ve biyokimyasal özellikleri onun *Pseudomonas* cinsi bir bakteri olduğunu ortaya koymuştur.

Işıklı mikroskop altında yapılan histopatolojik muayenede derinin dermis tabakasındaki kan damarlarında genişleme, sellular yangısal infiltrasyon ve hemoraji tesbit edilmiştir. Karaciğer paranşim dokusunda hemoraji ve nekroz odakları görülmüştür. Hepatik kan damarlarının lümenleri genişleyerek içerilerinin eritrositlerle dolu olduğu görülmüştür. Nekroze olan karaciğer hücrelerinin eri-

Tablo 1. İzole edilen bakterinin biyokimyasal ve fizyolojik özellikleri. The biochemical and physiological characters of isolated bacteria.

Gram boyama	Negatif
Morfoloji	çomak şeklinde
Büyüme 25°-37°C	+
Fluorescent pigment	—
Diğer pigmentler (sarı veya kahverengi)	—
Hareketlilik	+
Oksidaz	—
Katalaz	+
O/F test	Oksidatif
H_2S	—
VP(Voges Proskauer)	—
Sitrat	—
Indol	—
MR (Metil Red)	—
Şekerlerden asit oluşumu:	
Glukoz	+
Maltoz	—
Laktoz	+
Sakkaroz	—
Galaktoz	+

mesi nedeniyle remark kordonları bozulmuş ve nekroze olmuş karaciğer hücreleri Şekil 3'de görüldüğü gibi normal şekillerini kaybederek kümeler oluşturmuşlardır.

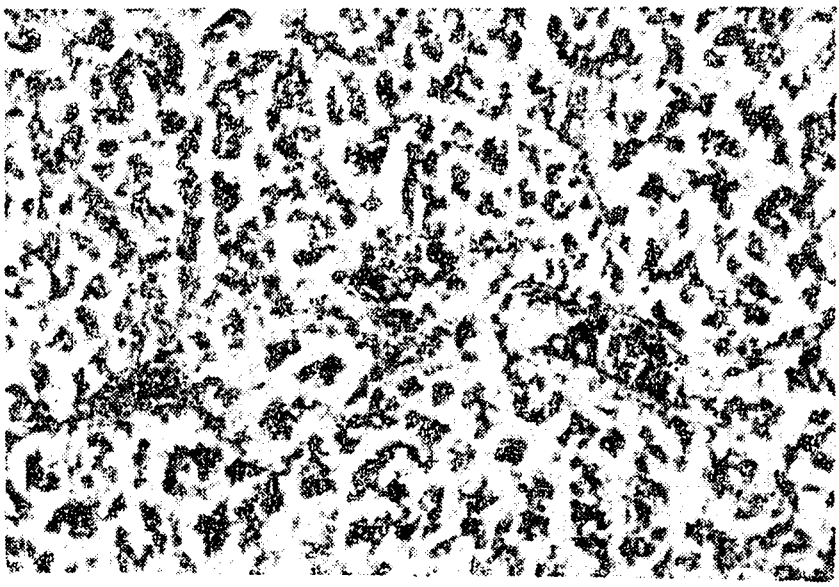

Şekil 3. Nekrotik karaciğer hücreleri ve hemorajik odaklar. H+E. X250. Necrotic hepatic cells and haemorrhagic centers in the liver. H+E. X250.

Normal olarak sudak balıklarında karaciğer hücreleri arasındaki kan damarları çevresinde yeralan pankreas dokusu (hepatopankreas) hasta balıklarda incelendiğinde, pankreas hücrelerinin şekillerini kaybederek nekroze olduğu görülmüştür. Nekrotik karaciğer hücreleri arasında ise çok sayıda küçüklü büyüklü hemoraji odakları dikkati çekmiştir.

Kalp kasında ve gonadlarda fokal nekrosis, hemoraji ve yangısal sellular infiltrasyon tesbit edilmiştir. Pilorik kör keseler ve ince barsakların muayenesinde intestinal mukoza membranının nekroze olarak barsak lümeni içerisine döküldüğü ve propria mukozada sellular yangısal infiltrasyonun yanısıra hemorajiler ve intestinal bezlerin epitel hücrelerinde nekrozlar tesbit edilmiştir. Dalakta, şekil 4'de görüldüğü gibi haemopoietik doku hücreleri azalmış ve geri kakalan hücrelerinde nekroze oldukları görülmüştür. Yine, dalakta yer yer görülen hemoraji odakları dikkati çeken patolojik bulgu olarak değerlendirilmiştir.

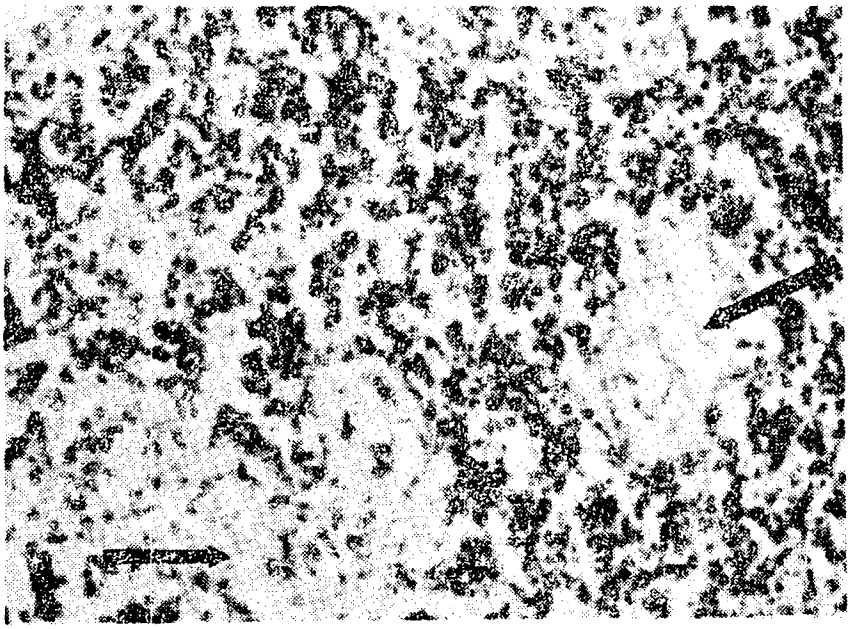

Şekil.4 Dalakta haemopoietik dokuda azalma (okla gösterilmiştir) H ; E. X250. Reduced haemopoietic tissue(arrowed) in the spleen. H+E. X250.

Tartışma ve Sonuç

Türkiyenin doğal su kaynaklarındaki sudak balıklarında ilk defa hemorajik septisemi nedeni ile ölüm olaylarına Eğridir gölünde rastlanılmaktadır. Hasta balıkların iç organlarından izole edilen *Pseudomonas* bakterisinin gümüş ve büyükbaş sazanlarla (11), yılan balıkları (2, 12, 13) ve diğer tatlı su balıklarında hemorajik septisemiye neden olduğu bildirilmektedir. Etkenin fizyolojik ve biyokimyasal özellikleriyle ilgili bulgular diğer araştırıcıların (11, 13) bulgularını doğrulamaktadır.

Histopatolojik muayenede tesbit olunan karaciğer ve kalpteki fokal nekroz ile hemoraji odakları, dalakta haemopoietik doku hücrelerindeki azalma, ince barsak ve pilorik kör keselerin mukoz membranının epitel hücrelerindeki dökülme, propria mukozada sellular infiltrasyon gibi histopatolojik bulgular çeşitli araştırıcılar (11, 12) tarafından pseudomonad septisemi infeksiyonlarından saptanan ortak bulgulara benzemektedir.

Eğridir gölündeki sudak balıklarında hemorajik septisemi nedeni ile ağır mortaliteye neden olan hastalığın etkeni olarak *Pseudomonas* cinsi bir bakteri izole edilmiş ve hastalık pseudomonad septisemi olarak teşhis edilmiştir.

Kaynaklar

1- **Amlacher, .E.** (1970). *Textbook of fish disease.* TFH Publications Jercey City, N.J, U.S.A.

2- **Arda, M.** (1974). *Balıklarda bakteriyel, mantar, viral ve ekolojik nedenlerden ileri gelen hastalıklar ve tedavileri.* A.Ü. Veteriner Fakültesi Yayınları. No.30, Ankara Üniversitesi Basımevi, Ankara.

3- **Baran, İ., Timur, M., Aydın, N., İstanbulluoğlu, E. ve Aydıntuğ, M.K.** (1981). (1981). *Çifteler-Sakaryabaşı Balık Üretim ve Araştırma İstasyonunda alabalıklarda* (Salmo. *gairdneri irideus*) *görülen Bakteriyel Hemorajik Septisemi hastalığı üzerinde incelemeler.* A.Ü. Vet. Fak Derg., 30: 468-473.

4- **Bejerano, Y., Sarig, S., Horne, M.T. and Roberts R.J.** (1979). *Mass mortalities in silvercarp (Hypophthalmichtys molitrix Val.) associated with bacterial infection following handling.* J. Fish Dis. 2; 49-56.

5- **Collins, C.H. and Lyne, M.P.** (1976). *Microbiological Methods.* Butterworth and Co (Publishers) Ltd.

6- **Culling, R.F.A.** (1963). *Handbook of histopathological techniques* II. Ed. Butterwords. London.

7 **Farkas, I. and Olah, J.** (1981). *Occurence of Pasteurella and Streptococcus in sheatfish (Siluris glanis L) and Common carp (Cyprinus carpio L).* Proceeding of an International seminar on fich pathogens and environment in European polyculture, Szarvas, Hungary P.124–133.

8– **Hostein, T and Bullock, G.L.** (1976). *An acute septicemia disease of brown trout (Salmo trutta) and Atlantic salmon (Salmo salar) caused by a pasteurella like organisms.* J. Fish Biol., 8; 23–26.

9– **Hostein, T., Satveit, S.J. and Roberts, R.J.** (1978). *Mass mortality among minnow, Phoxinus phoxinus (L.) in lake Tveitevath, Norway due to an Aberrant strain of Aeromonas salmonicida.* J. Fish Dis. 1: 241–250.

10– **Mc. Carthy, D.H.** (1975). *Fish frunculosis caused by Aeromonas salmonicida var. achromogenes.* J. Wild-life Disease 11: 489–499.

11– **Prigli, G.M., Bekesi L., Kovacs-Grayer, E., Bajmocy, E. and Fazekas, B.** (1981). *Septicemia in silver carp (Hypophthalmichtys molitrix Val) and Bighead (Aristichthys nobilis, Rich) caused by Pseudomonas fluorescens.* Proceedings of an International Seminar on Fish. Pathogens and Evironment in European polyculture Szarvas, Hungary.

12– **Roberts, R.J.** (1978). *Fish Pathology.* Bailliere Tindall, London.

13– **Snieszko, S.F. and Bullock, G.L.** (1965). *Freshwater fish disease caused by bacteria belonging to the genera Aeromonas and Pseudomonas* U.S.A. Fish and Wildlife Service Fishery leaflet No–459.

14– **Timur, G.** (1977). *Alabalıkların Viral Hemorajik Septisemi* (VHS) *hastalığı.* Vet. Hek. Dern. Derg., 47: 67–69.

15 **Timur, G.** (1984). *Kültür balıklarında bakteriyel ve viral hastalıkların teşhis metotları ile koruma yöntemleri.* Teblig Akdeniz Üniversitesi II Mühendislik Haftası, Isparta.

16– **Timur, M.** (1984). *An outbreak of a disease of farmed eel (Anguilla anguilla) due to Aeromonas hydrophilia in Turkey. Histopathological and Bacteriological studies.* A.Ü.Vet. Fak. Derg, 30 (3): 361–367.