

Tiroid Ultrasonografisi Sırasında Tespit Edilen Servikal Lipom: İki Olgu Sunumu*

Tiroid Ultrasonografisi Sırasında Tespit Edilen Servikal Lipom: İki Olgu Sunumu

Esra Tatal¹, Müyesser Saykı Arslan¹, Alper Dilli², Oya Topaloğlu¹, Tuncay Delibaşı^{1,3}

¹ Dışkapı Eğitim ve Araştırma Hastanesi, Endokrinoloji ve Metabolizma Hastalıkları Kliniği, Ankara, Türkiye

² Dışkapı Eğitim ve Araştırma Hastanesi, Radyoloji Kliniği, Ankara, Türkiye

³ Hacettepe Üniversitesi Tıp Fakültesi (Kastamonu), İç Hastalıklar Bilim Dalı, Ankara, Türkiye

* Bu çalışmada sunulan 1. olgu 35. Türkiye Endokrinoloji ve Metabolizma Kongresi 15-19 Mayıs 2013, Antalya, Türkiye'de poster sunum olarak sunulmuştur.

Lipomlar vücudun herhangi bir yerinde gelişebilen en sık benign mezenkimal tümörlerdir. Servikal lipomlar yavaş büyüyen ağrısız kitle şeklinde kendilerini belli eden nadir tümörlerdir ve genellikle asemptomatiklerdir. Bu olgu bildirisinde, tiroid ultrasonografisi sırasında tespit ettiğimiz iki servikal lipom olgusu radyolojik bulguları ile birlikte tartışılmıştır.

Anahtar Sözcükler: *lipom, boyun, ultrasonografi*

Lipomas are the most common benign mesenchymal tumors which can arise in any part of the body. The cervical lipomas are rare tumours that may present as a painless mass with slow growth and are usually asymptomatic. In this case report, two cervical lipomas that identified during thyroid ultrasonography are discussed with radiologic findings.

Key Words: *lipoma, neck, ultrasonography*

Lipomlar olgun adipositlerden köken alan, normalde yağ dokusunun bulunduğu herhangi bir lokalizasyonda gelişebilen ve en sık görülen mezenkimal tümörlerdir. Beşinci ve altıncı dekatta daha sık görülürler. Çoğunluğu benign olan bu tümörlerin yaklaşık %13'ü baş-boyun bölgesinde, en sık olarak da posterior boyun bölgesinde yerleşirler (1). Genellikle subdermal yerleşmekle birlikte, subfasyal, parosteal, interosseöz, intermüsküler, intramüsküler ve nadiren de parotis bezi içerisinde bulunabilir (2). İntermüsküler ve intramüsküler yerleşimli olanlar infiltratif lipomlar olarak da adlandırılırlar. Lipomlar yavaş büyüyen tümörlerdir ve tipik olarak asemptomatiklerdir. İntermüsküler infiltratif lipomlar muhtemelen intermüsküler fasyal septadan köken alır ve yalnızca çevre kas dokusuna infiltre olurlar. Derin boyun bölgesinde saptanan lipomlara oldukça nadir rastlanır ve bunlar sıradan yüzeysel lipomlara göre daha büyük olduğu için tümör boyutuna bağlı belirtilerle kendini belli ederler (3). Tümörün lokalizasyonuna göre dispne, öksürük, palpasyon gibi semptomlara yol açarlar. Bu çalışmada farklı nedenlerle yapılan boyun ultrasonografisi (US) sırasında saptanan iki olgu sunulmuştur.

OLGU 1

Ötiroid multinoduler guatr tanısı ile takip edilmekte olan 51 yaşındaki bir kadın hastanın rutin kontrolü nedeni ile yapılan tiroid US'de, tiroid sağ lob posterior komşuluğunda, karotis arteri yukarı iten, tiroid kapsülünden sınırları net ayırt edilebilen hafif heterojen kas dokusuna göre ekojen yapıda, içerisinde ince ekojen bantların izlendiği, düzgün sınırlı, belirgin vaskülaritenin izlenmediği, yuvarlak yapıda lezyon saptandı (Resim 1).

Fizik muayenede lezyon lokalizasyonunda cilt normaldi ve palpasyonda lezyon saptanmadı. Lezyonun karakterize edilmesi amacı ile yapılan boyun manyetik rezonans görüntüleme (MRG), tiroid bezi sağ lob posteriorundan sağ toraks apeksine dek uzanan tüm sekanslarda yağ ile izointens sinyal özelliğinde, yağ baskılı sekans baskılanan yaklaşık 86x50 mm boyutlarında, trakeayı sağ lateralden sola doğru hafif basılayan lipom ile uyumlu kitle saptandı (Resim 2). Tanı ve tedavi amaçlı lezyona yönelik cerrahi rezeksiyon planlandı. Lezyon çevre kas dokuya infiltre olduğu için parsi-

Geliş tarihi: 18.02.2014 • Kabul tarihi: 12.04.2015

İletişim

Uz. Dr. Esra Tatal
GSM: +90 505 751 60 34
E-posta: akkaymakesra@yahoo.com
Dışkapı Eğitim ve Araştırma Hastanesi, Endokrinoloji ve Metabolizma Hastalıkları Kliniği, ANKARA

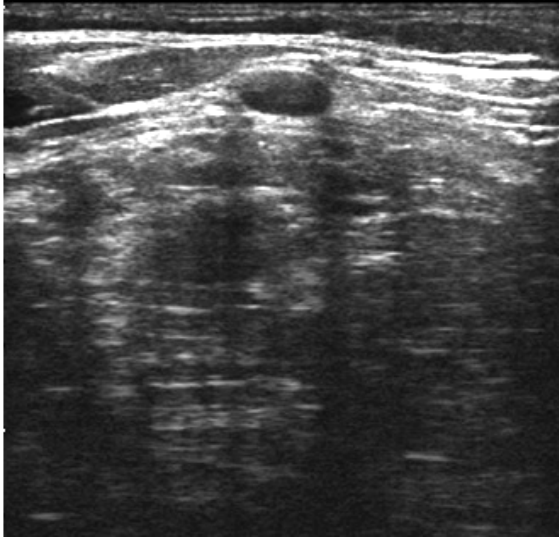
yel rezeksiyon yapılabildi. Patolojik değerlendirilmesinde fibroadipöz doku şeklinde yorumlandı. Postoperatif birinci yılda rezidü lezyon daha küçük olarak izlendi (Resim 3,4).

OLGU 2

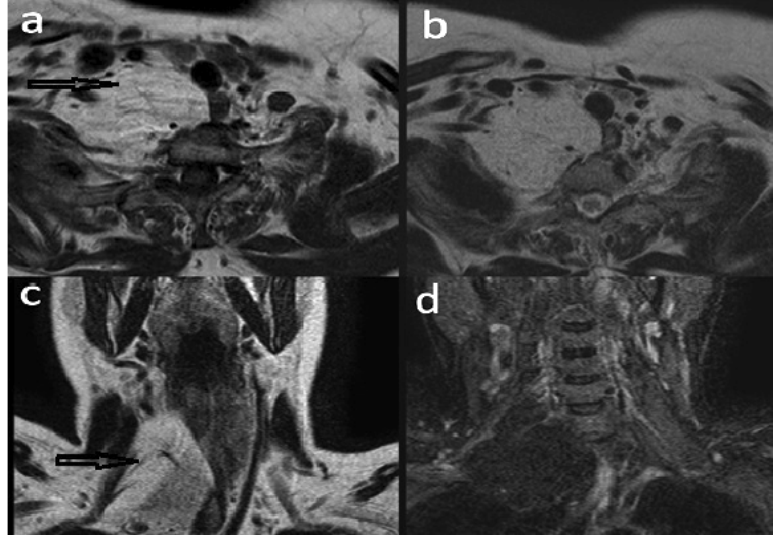
Opere tiroid papiller karsinomu nedeni ile takip edilmekte olan 53 yaşında kadın hastada rutin boyun US sıra-

sında sol submandibuler bölgede 18x28 mm boyutlarında kas dokusuna göre ekojen yapıda ve heterojen görünümde, renkli doppler ultrasonografisinde kanlanma izlenmeyen oval görünümüne lezyon saptandı (Resim 5). Metastatik lenfadenopati olasılığı da dikkate alınarak ileri tetkik planladı. Serum TSH düzeyi 150 mIU ve tiroglobulin düzeyi <0,2 ng/ml idi.

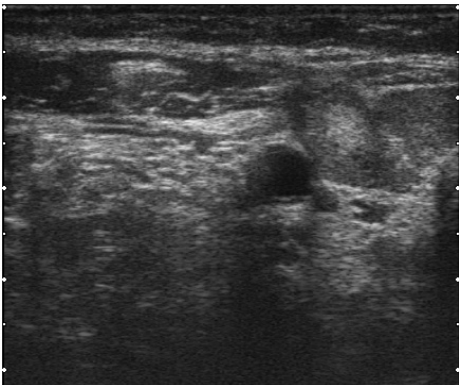
Boyun MRG' de tüm sekanslarında yağ sinyal özelliklerinde aynı lokalizasyon ve boyutta lipom ile uyumlu lezyon gösterildi (Resim 6). Lezyonun görece küçük olması ve bası semptomu oluşturmaması nedeni ile cerrahi eksizyon düşünülmedi ve takibi planlandı.



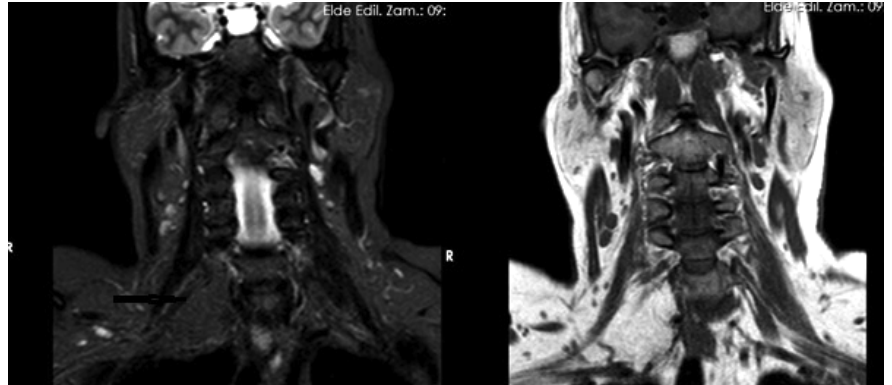
Şekil 1: Olgu 1'e ait lipomun ultrasonografide heterojen, kas dokusuna göre ekojen yapıdaki görünümü



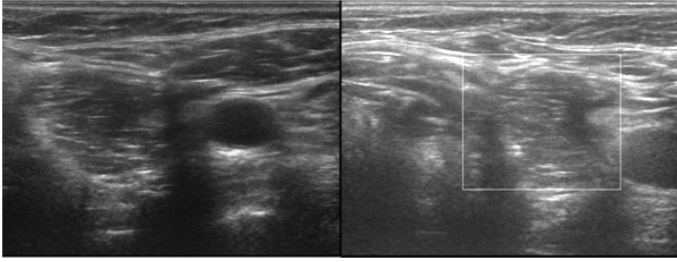
Şekil 2 a, b, c, d: Olgu 1'e ait Boyun MRG incelemesinde, boyun proksimalinde orta hat sağ lateralinde tiroid glandı sağ lobu inferior posterolateralinde anteriorunda juguler ven ve karotis arter ile posteriorunda vertebra korpusu ile komşu, ayrıca boyun inferiorunda sağ akciğer apeksine doğru uzanan mediyalinde trakea ve özofagusu lateralinden baskılayan (a) aksiyel T1A (b) T2A ve koronal T2A sekanslarda hiperintens (c) ve koronal STIR (d) sekanslarda hipointens sinyal özelliğinde lipom (kırmızı oklar) izlenmektedir.



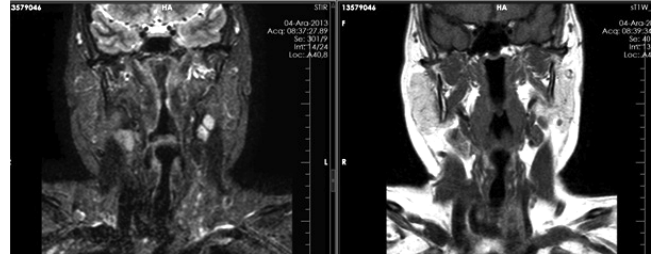
Şekil 3: Olgu 1'in postoperatif 1. yıldaki ultrasonografi görünümü heterojen hafif hipointens görünümündedir.



Şekil 4: 1. Olgunun postoperatif 1. yıl MR görüntüleri koronal STIR ve T1A görüntülerde hiperintens sinyal özelliklerinde (kırmızı ok) izlenmektedir.



Şekil 5: Olgu 2'ye ait lezyonun ultrasonografik (a) görünümü kas dokusuna göre ekojen yapıda ve Doppler ultrasonografide (b) belirgin vaskülarite izlenmemektedir.



Şekil 6: Olgu 2'ye ait lezyonun MR görüntüleri: STIR sekansında (a) hipointens ve T1A görüntüde (b) hiperintens sinyal özelliğinde izlenmektedir (kırmızı ok).

TARTIŞMA

Lipom vücudun her yerinde rastlanabilen benign tümördür. Etiyolojisi tam olarak bilinmemektedir. Sporadik veya nadiren Gardner sendromu, Madelung's hastalığı gibi bazı herediter hastalıklarla ilişkili olabilir. Endokrin, metabolik ve genetik hastalıklarla da ilişkili olabileceği düşünülmektedir. Bizim olgularımızda sistemik bir hastalık veya aile öyküsü mevcut değildi.

Boyun lipomu nadir tümörlerdendir ve yavaş büyüyen ağrısız kitle şeklinde kendisini gösterir. Lipomların %80'i 5 cm'den küçüktür fakat nadiren dev boyutlara ulaşabilirler. Dev lipom terimi en az 10 cm genişlikte veya 1 kg'dan daha ağır olan olguları tanımlamak için kullanılır (4). Birinci olguda saptanan lipomun boyutu büyük olmasına rağmen hasta asemptomatik idi. Lipomların ayırıcı tanısında lenfadenopati, brankial kleft kistleri, tükrük bezi tümörleri, karotid anevrizması, dermoid kistler, tiroglossal kist, ektopik tiroid nodülleri, vasküler leiomyomlar yer almaktadır.

US baş-boyun bölgesinde yerleşen lipomların tanısında başlangıç görüntüleme yöntemidir. Tipik olarak US'de cilt yüzeyine paralel, komşu kas dokusuna göre hiperekoik, içerisinde lineer ekojen bantların izlendiği oval lezyonlardır. Fakat bazen farklı ekojenitelerde de olabileceği için daha ileri görün-

tüle yöntemlerinin kullanılması gerekebilmektedir (2). Bir çalışmada lipomların renkli doppler US de vaskülarite göstermediği raporlanmıştır (5). Bizim olgularımızda da lezyonlarda belirgin kanlanma izlenmedi.

Ayırıcı tanıda değerlendirilmesi gereken liposarkomlar da yağ dokusunun bulunduğu her yerde gelişebilirler ve yumuşak doku sarkomlarının yaklaşık %35-45'ini oluştururlar. Bunların da %2'si baş-boyun yerleşimlidir (6). Derin intramusküler yağ dokusundan gelişir ve lipoblastlardan oluşurlar. Tümörün nisbeten sert ve çevre dokuya fikse olduğu durumlarda liposarkomlardan şüphelenilmelidir. Atipik lipomatöz tümör/iyi diferansiye liposarkomlar liposarkom vakalarının %40-45'ini oluşturur ve en sık adipoz doku malign tümörüdür. Sıklıkla retroperitoneal bölgede yerleşseler de boyun bölgesi de sık yerleşim bölgelerinden biridir⁷. İyi diferansiye liposarkomlar tipik olarak iyi sınırlı, multi-lobule ve heterojen ekoda görülürler. Yağa işaret eden hiperekoik odakların varlığı lipom ve liposarkom gibi yağ içeren lezyonları düşündürür. Ancak bu bulgu lipom ve liposarkomlar için spesifik ve sensitif değildir. US'nin liposarkomlar için tanınal yeterliliği bilgisayarlı tomografi/MRG ile karşılaştırıldığında düşüktür. İyi sınırlı liposarkomları lipomlardan ayırt etmek için power dopler US yapan bir çalışmada

iyi sınırlı liposarkomların 2 kat daha hızlı akış gösterdiği saptanmıştır (8). Lipomların kesin tanısında MRG kullanılabilir. MRG'de T1 ağırlıklı görüntülerde hiperintens, T2 ağırlıklı görüntülerde ara sinyal özelliğinde, yağ baskılı görüntülerde baskılanan zayıf sinyal özelliğinde izlenir. Ayrıca MRG'de diğer görüntüleme yöntemleri ile saptanmayan, lipomları çevre adipoz dokudan ayıran "siyah-rim" ayırıcı tanıda önemlidir (1). Kesin tanı histopatolojik olarak konulabilir. Tam eksizyon sonrası bu tümörlerde metastaz ve rekürrens ihtimali çok düşük olduğu için radikal cerrahi bir işlem önerilmez (7).

Dev internal lipomların sarkomatoz transformasyon gösterebildiği bildirilmiştir. Dev lipomlarda maligniteyi ekarte edecek tanınal tetkiklerin (örneğin hikâye, fizik muayene, MRG ve gerekirse histopatolojik korelasyon) yapılması önerilmektedir (9).

Sonuç olarak tiroid US klinik pratikte tiroid ve paratiroid hastalıklarının tanı ve takibinde birçok endokrinolog tarafından yaygın olarak uygulanmaktadır. Tiroid patolojileri araştırılırken, boyun bölgesinde karşılaşılabilecek farklı lezyonlar açısından dikkatli olunmalı ve lezyonları karakterize etmek için MRG kullanılmalıdır..

KAYNAKLAR

1. M.H. El-Monem, A.H. Gaafar, E.A. Magdy. Lipomas of the head and neck: presentation variability and diagnostic work-up. *J Laryngol Otol.* 2006;120:47-55.
2. F. Grecchi, I. Zollino, V. Candotto, et al. A case of lipoma of lateral anterior neck treated with surgical enucleation. *Dent Res J (Isfahan).* 2012;9:225-228.
3. G. Koç, C. Altay, N. Erdoğan, ve ark. Dev Servikal Lipoma, Servikal Bölgenin Nadir Benign Tümörü: İki Olgu Sunumu. *Dokuz Eylül Üniversitesi Tıp Fakültesi Dergisi* 2012;26:207-210.
4. Y. Kimura, N. Ishikawa, K. Goutsu, et al. Lipoma in the deep lobe of the parotid gland: a case report. *Auris Nasus Larynx* 2002;29:391-393.
5. 5.Ahuja AT, King AD, Kew J, King W, Metrewedi C. Head and neck lipomas: sonographic appearances. *AJNR Am J Neuroradiol* 1998; 19:505–508.
6. O'Neill JP, Bilsky MH, Kraus D. Head and neck sarcomas: epidemiology, pathology, and management. *Neurosurg Clin N Am.* 2013 24:67-78.
7. Piperi E, Tosios KI, Nikitakis NG, et al. Well-differentiated liposarcoma/atypical lipomatous tumor of the oral cavity: report of three cases and review of the literature. *Head Neck Pathol.* 2012;6:354-363.
8. Futani H, Yamagiwa T, Yasojimat H, et al. Distinction between well-differentiated liposarcoma and intramuscular lipoma by power Doppler ultrasonography. *Anticancer Res.* 2003 23:1713-1718.
9. A. Terzioglu, D. Tuncali, A. Yuksel, et al. Giant lipomas: a series of 12 consecutive cases and a giant liposarcoma of the thigh. *Dermatol Surg* 2004;30:463-467.