TÜRKİYE CUMHURİYETİ
ANKARA ÜNİVERSİTESİ
SAĞLIK BİLİMLERİ ENSTİTÜSÜ

TAVUKLARDA MAREK HASTALIĞININ PATOLOJİK VE İMMUNOHİSTOKİMYASAL YÖNTEMLERLE TESPİTİ

Hikmet KELEŞ

PATOLOJİ ANABİLİM DALI
DOKTORA TEZİ

DANIŞMAN
Prof. Dr. İ. Ayhan ÖZKUL

2007-ANKARA

TÜRKİYE CUMHURİYETİ
ANKARA ÜNİVERSİTESİ
SAĞLIK BİLİMLERİ ENSTİTÜSÜ

TAVUKLARDA MAREK HASTALIĞININ PATOLOJİK VE İMMUNOHİSTOKİMYASAL YÖNTEMLERLE TESPİTİ*

Hikmet KELEŞ

PATOLOJİ ANABİLİM DALI

DOKTORA TEZİ

DANIŞMAN

Prof. Dr. İ. Ayhan ÖZKUL

***Bu tez, Afyonkarahisar Kocatepe Üniversitesi Bilimsel Araştıma Projeleri Komisyonu tarafından 041.VF.03 nolu proje ile desteklenmiştir.**

2007-ANKARA

Ankara Üniversitesi Sağlık Bilimleri Enstitüsü
Veteriner Patoloji Doktora Programı
çerçevesinde yürütülmüş olan bu çalışma, aşağıdaki jüri tarafından Doktora Tezi olarak kabul edilmiştir.

Tez savunma tarihi: 26/07/2007

Prof. Dr. İ. Ayhan ÖZKUL
Ankara Üniversitesi
Veteriner Fakültesi
Patoloji Anabilim Dalı
Jüri Başkanı

Prof. Dr. Yılmaz AKÇA
Ankara Üniversitesi
Veteriner Fakültesi
Viroloji Anabilim Dalı

Prof. Dr. Günay ALÇIGIR
Ankara Üniversitesi
Veteriner Fakültesi
Patoloji Anabilim Dalı

Prof. Dr. Erkan KARADAŞ
Afyonkarahisar Kocatepe Üniversitesi
Veteriner Fakültesi
Patoloji Anabilim Dalı

Prof. Dr. Osman KUTSAL
Ankara Üniversitesi
Veteriner Fakültesi
Patoloji Anabilim Dalı

İÇİNDEKİLER

Sayfa No
Kabul ve Onay..... ii
İçindekiler..... iii
Önsöz..... iv
Simgeler ve Kısaltmalar..... v
Şekiller..... vi
Çizelgeler..... vii
1. GİRİŞ..... 1
1.1. Tarihçe..... 1
1.2. Etiyoloji..... 3
1.3. Epizootiyoloji..... 4
1.4. Patogenez..... 6
1.5. Bulgular..... 9
1.5.1. Klinik Bulgular..... 10
1.5.2. Patolojik Bulgular..... 12
1.5.2.1. Makroskobik Bulgular..... 12
1.5.2.2. Mikroskobik Bulgular..... 13
1.5.2.3. İmmunohistolojik Bulgular..... 16
1.6.Tanı ve Ayırıcı Tanı..... 17
2. GEREÇ VE YÖNTEM..... 19
2.1. Gereç..... 19
2.2.Yöntem..... 19
2.2.1 Histopatolojik Yöntem..... 19
2.2.2. İmmunohistokimyasal Yöntem..... 20
3. BULGULAR..... 21
3.1.Klinik Bulgular..... 21
3.2. Makroskobik Bulgular..... 21
3.3. Mikroskobik Bulgular..... 22
4. TARTIŞMA..... 32
5. SONUÇ VE ÖNERİLER 37
ÖZET..... 39
SUMMARY..... 40
KAYNAKLAR..... 41
ÖZGEÇMİŞ..... 51

ÖNSÖZ

Marek Hastalığı, kanatlılara özgü yangısal-tümöral karakterde bir hastalık olup doğal koşullar altında sıklıkla görülmektedir. Kanatlı hayvanlarda Marek Hastalığının yanısıra Lenfoid löykoz ve Retiküloendotelyozis gibi hastalıklarda da tümöral oluşumlar şekillenmektedir. Yukarıda anılan hastalıklardan dolayı mortalite ve imhalar sonucu önemli miktarlarda ekonomik kayıplar olmaktadır. Bahsi geçen hastalıkların ayırımında klinik bulguların yanısıra lezyonların dağılımı ve tümöral hücrelerin özellikleri gibi kriterlerden yararlanılmaktadır. Bununla birlikte bu kriterler her zaman yeterli olmamaktadır. Çünkü her üç hastalığın da patognomonik lezyonları yoktur ve oluşan değişiklikler küçük farklılıklar dışında birbirinin benzeridir. Ayrıca, aynı hastalığın lezyonları da her zaman benzer olmamaktadır.

Ayırıcı tanının hala bir problem olduğu bu hastalıkların tanısında ileri laboratuvar tekniklerinin kullanılması, viral antijen ya da genleri belirleyebilen yöntemlerden yararlanılması gerekmektedir. Bu çalışmada Marek Hastalığının patomorfolojik bulgularının incelenmesi ve immunoperoksidaz yöntemle viral antijenlerin ortaya konulması hedeflenmiştir.

Doktora tezi seçiminde beni yönlendiren ve tezimin her aşamasında yardımlarını esirgemeyen değerli hocam Prof. Dr. İ. Ayhan ÖZKUL'a, çalışmayı projelendiren Afyon Kocatepe Üniversitesi Veteriner Fakültesi Patoloji Anabilim Dalı Öğretim Üyesi Prof. Dr. Erkan KARADAŞ'a ve maddi katkı sağlayan Afyonkarahisar Kocatepe Üniversitesi Bilimsel Araştıma Projeleri Komisyonu'na, çalışmalarım süresince bilgi ve tecrübelerini paylaşan Ankara Üniversitesi Veteriner Fakültesi Patoloji Anabilim Dalı Öğretim Üyeleri Prof. Dr. Günay ALÇIĞIR ve Doç. Dr. Sevil Atalay VURAL'a, eski tarihli literatürlerini kullanımıma sunan Prof. Dr. Osman KUTSAL'a, tez izleme komitem içerisinde de yer alan ve tavsiyelerinden yararlandığım Ankara Üniversitesi Veteriner Fakültesi Viroloji Anabilim Dalı Öğretim Üyesi Prof. Dr. Yılmaz AKÇA'ya, Ankara Üniversitesi Veteriner Fakültesi Patoloji Anabilim Dalı'nın diğer Öğretim Üyeleri, Araştırma Görevlileri ile teknik ve destek personeline sonsuz teşekkürlerimi bir borç bilirim.

SİMGELER VE KISALTMALAR

AEC	3-**a**mino-9 **e**til**c**arbazol
AGP	Agar Jel Presipitasyon (**A**gar **g**el **p**recipitation)
APES	3-**a**mino**p**ropyltri**e**thoxy**s**ilane
AV37	T lenfositlerde transformasyona gösterge kabul edilen antijen
B. Fabricius	**B**ursa Fabricius
DNA	**D**eoksiribo**n**ükleik**a**sit
dsDNA	Çift zincirli Deoksiribonükleikasit (**d**ouble **s**tranded **D**eoksiribo**n**ükleik**a**sit)
ELISA	**E**nzyme **L**inked **I**mmunu**s**orbent **A**ssay
GaHV-2	**Ga**llid **h**erpes**v**irus tip **2**
GaHV-3	**Ga**llid **h**erpes**v**irus tip **3**
H_2O_2	Hidrojen peroksit
HE	**H**ematoksilen-**e**ozin
IgG	**İ**mmun**g**lobulin **G**
İP	**İ**mmuno**p**eroksidaz
MATSA	Marek Hastalığı tümörleri ile ilişkili yüzey antijeni (**Ma**rek's disease **t**umor-associated **s**urface **a**ntigen)
MDV	Marek Hastalığı Virusu (**M**arek's **D**isease **V**irus)
MeHV-1	**Me**leagrid **h**erpes**v**irus tip **1**
MGP	**M**ethyl **g**reen **p**yronin
mMDV	Orta virulent Marek Hastalığı Virusu (**m**ild virulent **MDV**)
nm	**N**ano**m**etre
N. ischiadicus	**N**ervus ischiadicus
PBS	**P**hosphate **b**uffer **s**aline
pH	Asit ve alkalin yoğunluğunun göstergesi
pp38	Fosfoprotein 38 (**p**hospho**p**rotein **38**)
pp40	Fosfoprotein (**p**hospho**p**rotein **40**)
TFE	**T**üy **f**ollikül **e**piteli
THV	Hindi herpesvirus (**T**urkey **h**erpes**v**irus)
vMDV	Virulent Marek Hastalığı Virusu (**v**irulent **MDV**)
vvMDV	Çok virulent Marek Hastalığı Virusu (**v**ery **v**irulent **MDV**)
vv+MDV	Aşırı virulent Marek Hastalığı Virusu (**v**ery **v**irulent + **MDV**)

ŞEKİLLER

		Sayfa No
Şekil 1	Marek Hastalığının Yıllara Göre Klinik Gelişimi (Osterrieder ve ark., 2006'dan uyarlanmıştır).....	10
Şekil 2a.	Marek Hastalıklı tavuklarda klinik görünüm.	22
Şekil 2b.	Marek Hastalığına özgü balerin oturuşu.	22
Şekil 2c.	N. ischiadicusta asimetrik görünüm (**oklar**).....	22
Şekil 2d.	Pleksüs ischiadicusta asimetrik görünüm (**oklar**).....	22
Şekil 3a.	Marek Hastalığı hücreleri (**oklar**), N. ischiadicus, MGPx400.	26
Şekil 3b.	Normal sinir dokusu, N. ischiadicus, HEx100.	26
Şekil 3c.	Sinirde +1 dereceli lezyon (**ok**), N. ischiadicus, HEx400.	26
Şekil 3d.	Sinirde +2 dereceli lezyon, N. ischiadicus, HEx400.	26
Şekil 3e.	Sinirde +3 dereceli lezyon, N. ischiadicus, HEx400.	26
Şekil 3f.	Sinirde +4 dereceli lezyon, N. ischiadicus, HEx400.	26
Şekil 3g.	Tümöral hücreler (**oklar**) ile sinir dokusu hücrelerinde (**ok başları**) immunpozitif boyanmalar, N. ischiadicus, İPx100.	26
Şekil 3h.	İmmunoperoksidaz boyanın kontrolü, N. ischiadicus, İPx400.	26
Şekil 4a.	Folliküllerde boşalma (**ok başı**) ve kist oluşumu (**ok**), B. Fabricius, HEx100.....	27
Şekil 4b.	Follikülde hafif boşalma ve hudut hücrelerinin dizilimi (**oklar**), B. Fabricius, HEx400. ……	27
Şekil 4c.	Hudut hücrelerinde immunpozitif boyanmalar (**oklar**), B. Fabricius, İPx600.....	27
Şekil 4d.	Plikal epitelde immunpozitif boyanmalar (**oklar**), B. Fabricius, İPx600.....	27
Şekil 5a.	Damar **(ok başı)** çevresinde tümör hücreleri (**oklar**), Dalak, HEx100.....	29
Şekil 5b.	Lenfoid hücrelerde ve serbest halde immunpozitif boyanmalar (**oklar**), Dalak, İPx600……	29
Şekil 6a.	Bezler arasında tümör hücreleri (**ok**), Bezli mide, HEx400.....	29
Şekil 6b.	Submukozal lenfoid hücrelerde immunpozitiflik (**oklar**), Bezli mide, İPx400.....	29
Şekil 7.	Lamina propria ve submukozada tümör hücreleri (**oklar**), Bağırsak, HEx100.	29
Şekil 8.	Bezler arasında tümör hücreleri Pankreas (**ok**), HEx400.....	29
Şekil 9a.	Portal bölgede tümör hücreleri (**oklar**), Karaciğer, HEx100.....	31
Şekil 9b.	Serbest halde immunpozitif boyanmalar (**ok**), Karaciğer, İPx250.....	31
Şekil 10a.	Hava yolları çevresinde tümör hücreleri (**oklar**), Akciğer, HEx100.....	31
Şekil 10b.	Hava yolları çevresinde immunpozitif boyanmalar (**oklar**), Akciğer, İPx400.....	31
Şekil 11a.	Tubuller arasında tümör hücreleri (**ok**), Böbrek, HEx400.....	31
Şekil 11b.	Tubul epitellerinde immunpozitif boyanmalar (**oklar**), Böbrek, İPx400.....	31
Şekil 12a.	Pulpada immunpozitif boyanmalar (**oklar**), Tüy follikülü, İPx100.....	31
Şekil 12b.	Pulpada immunpozitif boyanmalar (**oklar**), Tüy follikülü, İPx400.....	31

ÇİZELGELER

Sayfa No

Çizelge 1. Marek Hastalığı ile Lenfoid Löykoz ve Retiküloendoteliozisin ayırıcı özellikleri özellikleri (OIE, 2006'dan uyarlanmıştır)..... 18

Çizelge 2. Hayvanlarda gözlenen histopatolojik ve immunoperoksidaz bulgular..... 23

1. GİRİŞ

Marek Hastalığı perifer sinir, iç organ, gonad, iris, kas ve deri gibi dokuların birine veya bir kaçına, arasıra da merkezi sinir sistemine yerleşen, yangısal-tümöral karakterli bir hastalıktır (Jordan ve Pattison 1996; Calnek ve Witter, 1997). Herpetoviridae ailesi Mardivirus soyuna ait olan hastalık etkeni (Osterrieder ve ark., 2006; The Taxonomicon, 2006) çok bulaşıcıdır ve günlük civcivler bu enfeksiyona daha fazla duyarlıdır (Report of the AAAP., 1967; Osterrieder ve ark., 2006). Doğal enfeksiyonlarda perifer sinirlerde kalınlaşmalarla karakterize olan hastalık tablosu *Klasik Marek Hastalığı*, iç organlarda tümör gelişimiyle karakterize formu ise *Akut Marek Hastalığı* olarak isimlendirilir. Ayrıca, aşısız hayvanlarda gözlenen ve merkezi sinir sistemi lezyonları ile karakterize üçüncü bir form *Geçici (Transient) Paraliz* olarak tanımlanmıştır (Calnek ve Witter, 1972; Swayne ve ark., 1989; Jordan ve Pattison 1996; OIE, 2006).

Hastalık bütün dünyada, özellikle entegre tavuk işletmelerinin bulunduğu bölgelerde, ekonomik yönden önemli problemlere neden olmakta ve tavuk yetiştiriciliğini tehdit etmektedir (Biggs, 1967; Report of the AAAP., 1967; Calnek ve Witter, 1997; Heier ve Jarp, 2000; Gimeno ve ark., 2005).

1.1. Tarihçe

Hastalık ilk olarak 1907 yılında Macaristan'da Jozsef MAREK tarafından tespit edilmiş, takiben diğer ülkelerden de hastalığa ilişkin raporlar yayımlanmıştır (Calnek ve Witter, 1972). Ülkemizde ise ilk defa Pamukçu ve Başkaya (1952) tarafından *Leucosis Complex* adı altında rapor edilen hastalığın çeşitli özellikleri birçok araştırıcı tarafından (Atılgan ve Yeşilada, 1971; Köküuslu ve Özkul, 1975; Köküuslu ve Özkul, 1977; Köküuslu ve Özkul, 1978; Sipahioğlu ve ark., 1978; Köküuslu ve ark., 1989; Gürel ve Yeşildere, 1993a; Gürel ve Yeşildere 1993b; Özbilgin ve ark;

2001; Gürel ve ark; 2003) ele alınmış, doktora ya da uzmanlık tezi kapsamında (Kutsal, 1987; Aksoy, 1992; Çetin, 1992; Diker, 1992; Baca, 2002) incelenmiştir.

Hastalıkta şekillenen lezyonların çok farklı dokudaki lokalizasyonu, klinik ve patolojik bulgularda çeşitliliğe, dolayısıyla da terminolojide karışıklığa yol açmıştır. Perifer sinir sistemi lezyonlarının incelendiği ilk gözlemlerde, hastalık; Polyneuritis, Neuritis, Neurolenfomatozis gallinarum ve Lokal paraliz olarak isimlendirilmiştir (Calnek ve Witter, 1972). Çeşitli iç organlar ile kaslardaki lezyonlar visceral lenfomatozis olarak tanımlanırken derideki benzeri lezyonlar deri löykozu olarak adlandırılmıştır (Biggs, 1961). İris'e mononüklear hücre infiltrasyonu sonucu depigmentasyondan grimsi opak görünüme kadar değişen bulgular ise körlük, gri göz, iritis, uveitis ve oküler lenfomatozis olarak tanımlanmıştır (Biggs, 1961; Sevoian ve Chamberlain, 1962).

Hastalığa yönelik olarak yapılan ilk klasifikasyonlarda Marek Hastalığı, 1940-1960 yılları arasında, *Kanatlı Löykozis Kompleksi* içinde sınıflandırılmıştır. Hastalığın terminolojisi 1961 yılında *Dünya Veteriner Kümes Hayvanları Derneği* tarafından tekrar görüşülmüş ve hastalığı ilk ortaya koyan araştırıcıya ithafen *Marek Hastalığı* adı verilmesi karara bağlanmıştır (Biggs, 1967; Report of the AAAP., 1967). Bundan sonra hastalığın klinik ve patolojik tabloları göz önüne alınarak iç organlarda tümörlerin görüldüğü hastalık için *Akut Marek Hastalığı,* sinirsel lezyonlarla ortaya çıkan hastalık tablosu için ise *Klasik Marek Hastalığı* terimleri teklif edilmiş ve birçok araştırıcı tarafından kullanılmıştır (Calnek ve Witter, 1972). Daha sonraki yıllarda, merkezi sinir sistemi lezyonlarıyla karakterize form ise *Geçici Paraliz* olarak isimlendirilmiştir (Swayne ve ark., 1989; Jordan ve Pattison 1996).

Marek Hastalığına karşı genotipik duyarlılığın olduğu 1930'lu yıllarda tespit edilmiştir (Calnek ve Witter, 1972). Hastalığın deneysel olarak şekillendirildiği 1960'lı yıllardan itibaren hastalık etkeninin patogenezi ve immunolojik özellikleri ortaya konulmuş ve bu çalışmalar sayesinde hastalığa karşı başarılı attenüe aşılar kullanılmaya başlanmıştır (Kato ve Hirai, 1985).

Hücre kültürlerinin de yardımıyla etkenin bir Herpesvirus olduğu ortaya konulmuş (Nazerian ve ark., 1968; Solomon ve ark., 1968), lenfotropik özellikleri ile gammaherpesviruslara (Buckmaster ve ark., 1988), moleküler ve genom yapısıyla alfaherpesviruslara benzetilen virusla ilgili 3 serotip, antijenik epitoplarına göre; serotip 1 (Marek's Disease Virus-MDV), serotip 2 ve serotip 3 (Turkey Herpesvirus-THV) olarak adlandırılmıştır (Calnek ve Witter, 1997). Son olarak Alphaherpesviridae subfamilyası, Mardivirus soyunda yeniden klasifiye edilen virusun serotipleri ise sırasıyla MDV (Gallid herpesvirus tip 2- GaHV-2), GaHV- 3 (Gallid herpesvirus tip 3) ve MeHV-1 (Meleagrid herpesvirus tip 1) olarak yeniden isimlendirilmiştir (Osterrieder ve ark., 2006; The Taxonomicon, 2006).

1.2. Etiyoloji

Marek Hastalığının etkeni, çift sarmallı DNA (dsDNA) viruslardan Herpetoviridae familyasından Alphaherpesviridae subfamilyası altında yer alan Mardivirus soyuna ait hücre-ilişkili herpesvirustur. Virusun bugün için MDV (GaHV-2), GaHV-3 ve MeHV-1 serotipleri bilinir (Osterrieder ve ark., 2006; The Taxonomicon, 2006). Marek Hastalığı Virusu ikosehedral (yirmiyüzlü) yapıda olup viral partikülleri diğer herpesviruslarla aynıdır. Virionlar çoğunlukla nükleusta, nadir olarak da sitoplazma ve ekstrasellüler alanlarda görülürler. Virus partiküllerinin büyüklükleri çıplak veya zarflı oluşlarına göre değişir. Hekzagonal zarfsız partiküller veya nükleokapsitler 85-100 nm çapındadır. Tüy follikül epitellerindeki (TFE) virus partiküllerinin zarflı ölçüleri 273-400 nm çapında olup düzensiz bir yapı gösterirler (Calnek ve ark., 1970a; Witter ve ark., 1970b; Kato ve Hirai, 1985). Meleagrid herpesvirus tip 1'in morfolojisi genel olarak MDV'ye benzerken, GaHV-3'ün morfolojisi ile ilgili bilgiler sınırlıdır (Calnek ve Witter, 1997).

Tavuklardaki GaHV-3 ve hindilerdeki MeHV-1 serotipleri onkojenik değildir. Grubunun prototipi olarak kabul edilen ve onkojenik özellikteki MDV virulent olmayandan şiddetli virulente kadar değişen geniş bir yelpazeye sahiptir. Virus; orta

virulent (mMDV), virulent (vMDV), çok virulent (vvMDV) ve aşırı virulent (vv+MDV) olarak patotiplere ayrılır (Witter ve ark., 2005; Osterrieder ve ark., 2006).

1.3. Epizootiyoloji

Tavuklar kanatlılar içerisinde Marek Hastalığının en önemli doğal konakçılarıdır. Ördek, kaz, şahin, bıldırcın, papağan, kuğu, turaç ve yaban tavuklarında hastalık ya da viral antijenler nadiren gözlenir (Calnek ve Witter, 1972, Calnek ve Witter, 1997). Son yıllarda ticari hindi işletmelerinde yüksek mortalite ile seyreden salgınlarda GaHV-2 izole edilmiştir (Davidson ve ark., 2002). Bıldırcın dışındaki diğer kanatlılarda deneysel bulaştırma çalışmaları çoğunlukla başarısız olmuştur (Calnek ve Witter, 1997). Ayrıca, hamster, rat, maymun gibi çeşitli memeli türleri enfeksiyona dirençli bulunmuştur (Kenzy ve Cho, 1969; Lesnik ve ark., 1981; Calnek ve Witter, 1997).

Hem tavuklar hem de bıldırcınlardan elde edilen virus, her iki türde hastalık oluşturmak için kullanılabilir (Kenzy ve Cho, 1969, Pradhan ve ark., 1987). Ancak, bıldırcınlar için bıldırcın orijinli virus tavuk orijinli virustan daha patojeniktir (Imai ve ark., 1991). Meleagrid herpes virus tip 1’den elde edilen aşılar, bıldırcınları hastalıktan karşı korumada başarısız olmaktadır (Kaul ve Pradhan, 1991).

Hastalıkta mortalitenin %25-30 dolayında olduğu, bazen %60'lara kadar çıkabileceği, kesim sonu imhaların ise zaman zaman %50’lere vardığı belirtilmiştir (Biggs, 1967; Report of the AAAP., 1967; Calnek ve ark., 1970a; Calnek ve Witter, 1997). Hastalığın klasik şekli yumurtacı tavuklarda görülür ve seyrek olarak ölümlere sebep olur. Fakat, çoğunlukla genç hayvanlarda görülen akut formu yüksek mortalite ile seyreder ve ekonomik olarak işletmelere büyük zararlar verebilir. Geçici paraliz ise ya diğer formlara dönüşür ya da iyileşme ile sonuçlanır (Biggs, 1967; Report of the AAAP., 1967; Brewer ve ark., 1969; Beasley ve ark., 1970; Anderson ve ark., 1971; Biggs ve ark., 1972; Swayne ve ark., 1989).

Belli bölgelerde sıkça görülen hastalığın, bazı bölgelerde görülmemesi Marek Hastalığının yayılışının düzenli olmadığını gösterir. Hastalığın düzensiz yayılışında uniform olmayan aşı kullanımı ve tekrarlayan aşı uygulamaları sorumlu tutulmuştur. (Biggs, 1967). Kış ayları boyunca kümeslerde düşük hava sirkülasyonun olması, mevsimsel artışın sebebi olarak düşünülmüştür (Calnek ve Witter, 1997).

Virusla bulaşık keratinize epitel hücreleri, hastalığın çevreye bulaşmasında önemli bir kaynaktır. Virus hücre canlılığına bağlı olmaksızın kümes koşullarında uzun süre aktivitesini devam ettirir (Calnek ve ark., 1970b). Bu gibi materyal oda sıcaklığında 4-8 ay, +4^{0}C'de ise en az 10 sene enfektiftir. Fakat çeşitli kimyasal maddelerle kısa sürede inaktive edilir (Calnek ve Witter, 1997).

Virus hayvanlar arasında direkt ve indirekt temasla yayılır. Sağlıklı görünen hayvanlar enfeksiyonu taşır ve bulaştırabilirler. Enfeksiyonun en önemli bulaşma yolu solunum yoludur (Kenzy ve Cho, 1969; Beasley ve ark., 1970; Calnek ve ark., 1970b). Yumurta inkübasyonunda uygulanan sıcaklık ve nem virusun bu şartlarda üremesini imkansız kıldığından civcivlere vertikal yolla bulaşma olmaz. Kınkanatlıların virusu pasif olarak taşıdığı, kene ve koksidia oositlerinin ise bulaşma ile ilgili olmadıkları belirtilmiştir (Brewer ve ark., 1969; Calnek ve Witter, 1997). Genotipik duyarlı günlük civcivlere kan, tümör hücre süspansiyonu veya hücresiz virus inokülasyonuyla hastalık şekillendirilir. Hücresiz virus inokulumunun intratrakeal uygulanması veya inhalasyonu hastalığın deneysel olarak bulaştırılmasında uygulanabilecek başka bir yöntemdir (Calnek ve Witter, 1997).

Doğal koşullar altında hastalığın inkübasyon periyodunu belirlemek zordur. Üç-dört haftalık genç piliçlerde bazen salgınlar gözlense de ciddi vakaların çoğu 8-9'uncu haftalardan sonra başlar (Jordan ve Pattison, 1996; Calnek ve Witter, 1997). Deneysel oluşturulan Marek Hastalığında inkübasyon periyodu iyi belirlenmiştir Virus inokule edilen bir günlük civcivler enfeksiyondan 2 hafta sonra virusu yaymaya başlar (Kenzy ve Biggs,1967). Virusun en yoğun yayılma dönemi 3-5'inci haftalar arasındadır (Payne ve Rennie, 1973). Klinik bulgular ve makroskobik lezyonlar genellikle 3-4'üncü haftalardan sonra ortaya çıkar (Sevoian ve ark., 1962;

Payne ve Biggs, 1967). Virusun suşu, dozu, alınma yolu ile konakçının yaşı, genotipi, cinsiyeti ve maternal antikor durumu (Witter ve ark., 1980) ve ayrıca eş zamanlı enfeksiyonlar (Jeurissen ve Boer, 1993) ile yetersiz beslenme (Han ve Smyth, 1972) insidens ve inkübasyonda etkilidir.

1.4. Patogenez

Virus solunum yoluyla alınır, solunum sistemindeki makrofajlarca diğer organ ve dokulara taşınır. Makrofajların enfeksiyonu doğrudan olabildiği gibi epitelial hücrelerdeki çoğalmayı takiben dolaylı olarak da olabilir. Virusun hücreden hücreye geçişinde viral interleukin-8 etkili olmaktadır (Cortes ve Cardone, 2004). Viremiyi takiben 24 saat içerisinde dalak, b. Fabricius ve timusa gelen virus çoğalarak yüksek konsantrasyona erişir. Bu organlarda 3-6'ıncı günlerde belirgin sitolize yol açar (Jordan ve Pattison, 1996; Barrow ve ark., 2003; Osterrieder ve ark., 2006). Sitolitiz sonucu yukarıda anılan organlarda heterofil ve lenfositlerden oluşan yangı başlar (Payne ve Roszkowski, 1973). Dalakta şekillenen hiperplastik reaksiyonu, 7'inci günden itibaren supresör makrofajların varlığına bağlı geçici immunosupresyon ve en sonunda b. Fabricius ve timusta şekillenen atrofi takip eder. Hastalığa duyarlı ve dirençli her yaştaki hayvan erken sitolitik devrede enfeksiyona hassastır (Sharma ve ark., 1973). Bununla birlikte, virus suşlarının virulensi erken enfeksiyonun şiddetini etkileyebilir. Yüksek onkojenik suşlar lenfoid organlarda daha şiddetli atrofiye ve belirgin sitoliz sebebiyle *erken ölüm sendromuna* neden olur (Witter ve ark., 1980; Parker ve Schierman, 1983).

Hastalıkta virus-hücre etkileşimine bağlı olarak; prodüktif, latent ve transforme enfeksiyon devreleri tanımlanmıştır (Calnek ve Witter, 1997). Genotipik olarak Marek Hastalığına dirençli hayvanlardaki akut hastalık, 6-7'inci günlerde hücresel immun yanıtın gelişmesi ile latent bir duruma döner (Jordan ve Pattison, 1996). Latent enfekte hücrelerin çoğu aktif T lenfositlerdir (Calnek ve ark., 1984). Latent enfeksiyonda virus veya tümörle ilgili antijenler bulunmaz. Tavuklarda latent enfeksiyon nononkojenik serotiplerle enfeksiyonu takiben de gözlenmiştir (Shek ve

ark., 1982). Genotipik duyarlı hayvanlarda ise enfeksiyon latent devreye girmez, tüy follikül epitelinde (TFE) düşük dereceli prodüktif enfeksiyon şeklinde ortaya çıkar. Viral DNA replike olur. Bu devrede antijen oldukça fazladır. Tam prodüktif enfeksiyonda TFE'de çok sayıda, zarflı enfeksiyöz virus şekillenirken sınırlı prodüktif enfeksiyonda antijen bulunur ancak, üretilen virusların çoğu zarflı olmayıp dolayısıyla da enfeksiyöz değildirler. Prodüktif enfeksiyonda b. Fabricius timus, böbrek pankreas, bezli mide, karaciğer, dalak ve kalpte belirgin nekrobiyotik değişiklik olur. Bu sebeple prodüktif enfeksiyona litik enfeksiyon da denilir (Purchase ve Biggs, 1967; Calnek ve ark., 1970b; Spencer ve Calnek, 1970; Calnek ve Witter, 1972; Fletcher ve ark., 1972).

Hastalığa duyarlı piliçlerde, 2'inci ve 3'üncü haftadan sonra kalıcı bir immunosupresyonla birlikte ikinci bir sitolitik enfeksiyon dalgası gelişir. Lenfoid organlar başta olmak üzere böbrek, pankreas, adren ile bezli mide gibi birçok organ tekrar etkilenir. Tüy follikül epitelinde enfeksiyöz virus üretilir. Böylece virus dökülen epitel hücreleri ile çevreye yayılır (Jordan ve Pattison, 1996). Lenfoid organlardaki erken sitolitik devreden farklı olarak bu devrede enfeksiyonun yayılımı virusun suşuna ve hayvanın genotipine bağlıdır (Calnek ve Witter, 1997). Genotipik duyarlı kanatlılarda yaygın ve şiddetli enfeksiyonlar gelişir (Heier ve Jarp, 2000).

Transforme enfeksiyon MDV tarafından şekillendirilir. Transforme şekil, viral genomun çok fazla ekspresyonu ve arasıra da antijen varlığı ile karakterizedir (Calnek ve Witter, 1997). Dalak, b. Fabricius ve timusta bazı aktif T lenfositler enfekte olup dejenerasyona uğrasa bile, B lenfositler virus için primer hedef hücrelerdir. B lenfositlerin yıkımına karşılık T lenfositlerde aktivasyon (Calnek, 1986); B lenfositlerde bulunan olgunlaşmamış virus partiküllerine karşı gelişen immun yanıt sonucu da yardımcı T lenfositlerde transformasyon şekillenir. Transforme T hücreler viral genomu içerirler fakat viral antijen ve partiküller sınırlıdır. Transformasyona uğrayan T hücreleri perifer sinirler ile diğer organ ve dokularda prolifere olur ve bu durum tümör oluşumuna kadar gider (Calnek ve Witter, 1997). Tümör hücreleri ile ilişkili yüzey antijeni (Marek's Disease Tumour-associated Surface Antigen-MATSA) transforme T hücrelerin yüzeyinde

belirlenmiştir (Calnek ve Witter, 1972). Önceleri tümör spesifik olarak düşünülen bu antijenin daha sonraları aktive olmuş T hücreleri için bir belirleyici olduğu ortaya konmuştur (Jordan ve Pattison, 1996).

Geçici paralizde şekillenen yangısal merkezi sinir sistemi lezyonlarının sebebi kesin olarak belli değildir. Fakat, bu sendromun major histokompatibilite-Locus (B-Locus) kontrolü altında olduğu ve gelişimi için B lenfositlerin gerekli olduğu bilinmektedir (Parker ve Schierman, 1983). Yoğun beyin ve diğer doku lezyonları, doku ve plazmada artan nitrik oksitle, nitrik oksit seviyesindeki artışlar ise öncü yangısal yanıtlarla da ilişkilendirilmiştir (Osterrieder ve ark., 2006). Ayrıca, nitrik oksit seviyesindeki artışların hücrelerde immunsupresif etkiye ve böylece virülensin artmasına yol açabileceği de ileri sürülmektedir (Jarosinski ve ark., 2002).

İmmun yanıtın zayıflaması lenfositlerdeki lizise veya supresör hücre populasyonunun artmasına bağlanabilir (Calnek ve Witter, 1997). Marek Hastalığı tümör hücreleri doğrudan supresör etkilerinin yanısıra supresör aktiviteli civciv fetal antijenin salınımına da neden olabilirler (Bumstead ve Payne, 1987; Quere, 1992). Genel olarak, kalıcı immunosupresyonun ilk görünümü sitolitik enfeksiyonun ikinci fazı ile eş zamanlıdır. Bu dönemde B ve T lenfosit kaybına bağlı immunosupresyon durumu ağırlaştırır, b. Fabricius ile timusta atrofi meydana gelir (Buscaglia ve Calnek, 1988).

Hastalıkta şekillenen immun yanıtın önemi tam olarak bilinmemekle birlikte, bu yanıtlar, hem erken sitolitik dönemde hem de daha sonraki proliferatif ve transforme fazda etkili olarak hastalığın belirgin hale gelme olasılığını azaltabilir (Sharma ve ark., 1973). Duyarlı hayvanlarda enfeksiyonu takiben humoral ve hücre-ilişkili immunite gelişir. Pasif olarak kazanılmış humoral antikorlar genellikle hayvanın yaşamı boyunca kalır (Sharma ve Stone, 1972) ve tavuklarda enfeksiyonun şiddetini azaltarak tümör oluşumunu ve hastalığın yayılmasını engelleyebilirler (Chubb ve Churchill, 1969; Burgoyne ve Witter, 1973). Ancak, bu konuda hücresel immunite daha önemlidir. Hücresel immunitesi fazla olan bazı genotiplerin Marek Hastalığına karşı duyarlı olduğu (Calnek ve ark., 1989), bazı genotiplerin ise T lenfosit

hedeflerinin yetersiz olması nedeniyle hastalığa dirençli olduğu düşünülmektedir (Calnek ve Witter, 1997). Hücresel immunitenin oluşmasını engellemek için yapılan timektomi ve X ışını uygulamaları başarılı olurken, bursektomi başarılı olmamıştır. Attenüe virusun lenfoid organlarda sitolitik enfeksiyon oluşturmadığı, viremi seviyesinin düşük olduğu tespit edilmiştir. Aşılanan hayvanlarda erken sitolitik dönemin şiddetinin azalması veya tamamen ortadan kalkması nedeniyle geç sitolitik enfeksiyon ve immunosupresyon meydana gelmez (Smith ve Calnek 1973; Schat ve ark., 1980; Schat ve ark., 1985). Fakat, hücresel immuniteyi baskılayan durumlarda aşı immunitesi ortadan kalkabilir (Otaki ve ark., 1988). Canlı aşı çoğunlukla viral antijenlere karşı etkili olurken (Purchase ve ark., 1972; Sharma ve ark., 1973) inaktive aşı muhtemelen virusu da engeller (Otaki ve ark., 1988). İnaktive aşı erken sitolitik enfeksiyon, latent enfeksiyon ve tümör oluşumuna karşı korurken, tümör hücreleriyle hazırlanan aşılar sadece tümör oluşumunu önlemektedir (Calnek ve Witter, 1997; Morimura ve ark., 1998). Ayrıca, makrofajlar, interferon ve Naturel Killer hücreler de Marek Hastalığının patgenezinde önemlidir (Djereba ve ark., 2002; Barrow ve ark., 2003).

Konakçı faktörlerinden cinsiyet, pasif antikorlar, genotip ve yaş morbidite ve mortaliteyi etkileyen önemli faktörlerdir. Enfeksiyonda gözlenen *genotipik direnç* veya *yaş direnci* muhtemelen aynıdır ve yaş direnci genotipik dirençli hayvanlarda gözlenir (Anderson ve ark., 1971; Sharma ve ark., 1973; Calnek ve Witter, 1997).

1.5. Bulgular

Marek Hastalığının klinik ve patolojik seyri ilk bildirildiğinden bugüne sürekli değişmektedir (Şekil 1). Hastalık 100 yıl önce kronik polineuritis ile seyrederken 1925'ten itibaren visceral lenfomalar ortaya çıkmaya başlamıştır. Son 25 yılda değişen virulense paralel olarak, aşı etkisini ortadan kaldıran vv+MDV suşlarının etkisiyle nörolojik belirtiler ile lenfomaların yanısıra akut beyin ödemi ve akut ölümler gözlenmeye başlamıştır (Osterrieder ve ark., 2006).

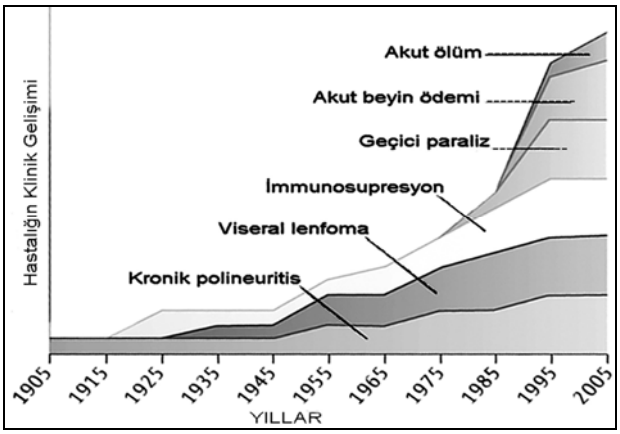

Şekil 1. Marek Hastalığının Yıllara Göre Klinik Gelişimi
(Osterrieder ve ark., 2006'dan uyarlanmıştır).

1.5.1. Klinik Bulgular

Hastalıkta, bütün perifer sinirler etkilense de lezyonlar en çok pleksüs-nervus ischiadicus'a lokalize olduğundan çoğu kez bununla ilgili bulgularla karşılaşılır. Pleksüs-nervus ischiadicus'u tutan lezyonların başlangıcında hayvan genel durumu itibarıyla sağlıklı görülür. Yalnızca parmaklarını içeriye doğru kıvırmış vaziyettedir. Bunu dengesiz yürüme izler. Zamanla parez ve bir veya iki bacakta paraliz şekillenir. Hareketleri güçleşir ve sonunda göğsü üzerine yere uzanıp kalır. Göğüs altında ve kursak bölgesindeki tüyler nemli ve kirlidir. Bacağın tek taraflı parezisi veya paralizisi halinde bir bacağını öne diğerini arkaya doğru uzatır. Bu duruş Marek Hastalığı için oldukça tipik olup *balerin oturuşu* olarak tanımlanır (Calnek ve Witter, 1972; Calnek ve Witter 1997).

Kanat sinirlerinin etkilenmesiyle kanat uçları aşağıya sarkar. Boyun kaslarını kontrol eden sinirler etkilendiğinde başını aşağıya doğru tutar ve bazen de tortikollis şekillenir. Lezyonların nervus vagus'a yerleşmesi halinde kursak genişler ve atoni gelişebilir. Bu durumda solunum da güçleşir (Fujimoto ve ark., 1971; Yamamato ve ark., 1972).

Akut seyirli olgularda, hastalığın başlangıcında hayvanlarda ileri derecede halsizlik dikkati çeker. Birkaç gün sonra ataksi ve bunu takiben tek veya çift taraflı ekstremite paralizi gözlenir. Hayvanların tüyleri kabarır ve kanat uçları düşer. Dehidre, kaşektik

ve bilinçsiz durumdaki hayvanların çok azında diğer klinik semptomlar gelişir. Özellikle kaşektik hayvanlar hastalığın belirgin klinik tablosunu göstermeksizin ölür (Calnek ve Witter, 1972; Sipahioğlu ve ark., 1978; Ergün, 1983).

Seyrek olarak gözlenen Geçici Paraliz'de ise; 24-48 saatte kaybolan depresyon, değişen derecelerde ataksi, tortikollis ve bir yerlere dayanma veya yatma gibi bulgular gözlenir. Bir kaç hafta sonra, hayvanların çoğunun boyunlarını eğri tutmaları ise vazojenik beyin ödemine yorumlanmıştır (Swayne ve ark., 1989).

Göz lezyonlarına genellikle yetişkin tavuklarda rastlanır. Hasta tavuklarda pupillanın düzgün kenarlı daire şekli bozulur; ışığa uyum yeteneği değişen derecelerde kaybolur. İlerleyen dönemde pupilla küçük bir nokta haline gelir. Bir veya her iki gözün irisi parlaklığını kaybeder, opak bir görünüm alır. Bu gibi durumlarda körlük de gelişebilir. Ayrıca, konjuktivada arasıra multifokal hemorajiden de bahsedilir (Biggs, 1961; Sevoian ve Chamberlain, 1962; Ficken ve ark., 1991).

Hastalığın insidensi oldukça farklıdır. Akut Marek Hastalığı salgınları klasik forma kıyasla yüksek insidense sahiptir (Biggs ve ark., 1965; Purchase ve Biggs, 1967). Hayvanların birkaçı klinik bulgu sergileyebilir (Payne ve Biggs, 1967). Hastalığın ortaya çıkmasından sonra mortalite dereceli olarak artar. Aşı uygulaması yapılmadığı zamanlarda %25-30, bazen de %60 gibi oranlara ulaşan kayıplar aşılama sayesinde %5'ten daha aşağıya çekilmiştir (Calnek ve Witter, 1997).

Konakçının genotipi ve etkenin virulensinin yanısıra eş zamanlı diğer enfeksiyonlar (*Kriptosporidiozis, tavuk enfeksiyöz anemi virusu*) ve beslenme ile çevresel faktörlerin de insidensi etkilediği öne sürülmüştür. Stres altındaki tavuklarda kanda kortikosteroid oranının yükseldiği ve insidensin arttığı gözlenmiştir (Gross, 1972; Jeurissen ve deBoer, 1993; Han ve Smyth, 1972).

1.5.2. Patolojik Bulgular

1.5.2.1. Makroskobik Bulgular

Doğal ve deneysel enfeksiyonlarda şekillenen makroskobik lezyonlar benzerlik gösterir. Hastalığın klasik formunda daima, akut formunda ise genelde perifer sinirler ile pleksüsler etkilenir. Merkezi sinir sisteminde ise lezyon seyrektir. Perifer sinirlerdeki lezyonların derecesi farklı sinirlerde ve farklı bölgelerde değişiklik gösterir. Genellikle, pleksüsler kendi sinir kollarına nazaran daha fazla kalınlaşır. Özellikle pleksüs-nervus ischiadicus lokal veya diffuz şekilde normalin 2-3 katı ya da daha fazlası şeklinde kalınlaşır, parlak enine çizgilerini kaybeder, gri veya sarı renk alır ve ödemlidir. Lezyonları tam olarak belirleyebilmek için sinirleri kolları ile birlikte incelemek, diğer sinir ile karşılaştırmak gerekir (Sevoian ve ark., 1962; Wight, 1962; Sevoian ve Chamberlin, 1964; Payne ve Biggs, 1967; Bankowski ve ark., 1969; Goodchild, 1969; Fujimoto ve ark., 1971; Calnek ve Witter, 1972; Yamamoto ve ark., 1972).

Hastalıkta şekillenen tümörlerin dağılımı hem konakçının genotipi hem de virusun suşuna bağlıdır. Bunlar; çoğunlukla küçük, yumuşak ve gri görünümlü olup bazen de sarımtırak, lobüler yapılıdır (Calnek ve Witter, 1972; Erer ve Kıran, 2000). Tümöral oluşumlar sıklıkla böbrek, dalak, karaciğer, ovaryum, akciğer, kalp, mezenteryum, b. Fabricius, timus, adren, pankreas, bezli mide, bağırsak, iris, iskelet kası ve deride bulunur; bunlardan karaciğer ve böbreklere yerleşenleri erişkinlerde daha fazla gözlenir (Fujimoto ve ark., 1971).

Timus ve b. Fabricius çoğunlukla atrofiktir. Ancak, b. Fabriciusta nadiren interfolliküler hücre infiltrasyonlarına bağlı diffuz büyümeler de gözlenir (Biggs, 1967; Jakowski ve ark. 1970; Witter ve ark., 1980). Tümör hücrelerinin karaciğere diffuz invazyonu nedeniyle organın normal lobül yapısı kaybolur ve yüzeyi kaba granüllüdür. Karaciğerde ayrıca nodüler şekilde tümörlerle de karşılaşılır. Akciğerdeki benzeri lezyonlar solid alanlar halinde göze çarpar (Fujimoto ve ark., 1971; Calnek ve Witter, 1972). Ovaryumda gri yarısaydam alanlar halindeki odaklar

çok sayıda olunca karnabahar benzeri bir görünüm sergilerler. Bezli mide mukozası, bezlerin arasında ve içerisindeki tümöral odaklar nedeniyle kalınlaşır ve sert bir kıvam alır. Bu bölgeler serozal yüzeyde ve kesit yüzünde de gözlenebilir (Sevoian ve ark., 1962; Sevoian ve Chamberlain, 1964; Calnek ve Witter, 1972). Miyokart içerisine diffuz tümör hücre infiltrasyonu veya multiple noduler tümörler nedeniyle kalp kası solgun bir görünümdedir (Calnek ve Witter 1972). Deri lezyonları genellikle TFE ile ilişkilidir. Ancak lezyonlar buralarla sınırlı kalmayıp birbirleri ile birleşmiş durumdadır. Belirgin beyazımsı nodüller özellikle tüyleri yolunmuş karkasta ekstremitelerde gözlenir ve üzerleri kahverengimsi kabukla örtülü vaziyettedir (Helmboldt ve ark., 1963; Lapen ve Kenzy, 1972). Kas lezyonları hem yüzlek hem de derin kısımlardadır ve çoğunlukla pektoral kaslarda yerleşir. Bacak kaslarında beyazımsı-gri mat bir görünüm, atrofi ve kaslar arasında yer yer jelatinöz ödem seyrek de olsa gözlenebilir. Küçük beyazımsı çizgi ya da donuk beyazımsı-gri nodüler görünümlü lezyonlar nekroz varlığında sarı-turuncu renkte olabilir (Wight, 1966; Calnek ve Witter 1972).

İris depigmentasyonu *gri göz* olarak tanımlanır. Bu ve pupillanın düzensizliği, iristeki mononüklear hücre infiltrasyonuna ilgilidir. Ayrıca konjunktivitis, arasıra da multifokal hemoraji ve korneal ödemden bahsedilir (Biggs, 1961; Sevoian ve Chamberlain, 1962; Ficken ve ark., 1991).

1.5.2.2. Mikroskobik Bulgular

Marek Hastalığında perifer sinir bulguları mikroskobik olarak iki temel değişiklik ile ilişkilidir. Bunlardan birisi lenfoproliferasyon olup bu lezyonların bazılarında demiyelinasyon alanları ve Schwann hücre proliferasyonu da gözlenir. Diğeri ise sınırlı yangısal hücre infiltrasyonudur. Bu şekilde, hafiften orta şiddetliye kadar değişen diffuz küçük lenfosit ve plazma hücreleri, çoğu zaman ödem ve zaman zaman da demiyelinasyon görülür. Ayrıca bir kaç makrofaj da bulunabilir. Her iki tip lezyon aynı hayvanın farklı sinirlerinde veya aynı sinirin farklı bölgelerinde eş zamanlı olarak gelişebilir. Genotipik dirençli hayvanlarda veya virulensi düşük virus

suşlarının genotip duyarlı hayvanlardaki enfeksiyonunda yalnız başına demiyelinasyonun da oluşabileceği belirtilmiştir (Wight,1962; Payne ve Biggs, 1967, Fujimoto ve ark., 1971).

Işık mikroskobunda 10'uncu günden itibaren belirginleşen sinir lezyonları sadece lenfosit infiltrasyonu şeklindedir. Bu hücrelerin yoğunluğu 3'üncü haftaya kadar derece derece artar. İnokülasyondan sonraki 4'üncü haftada sinirde geniş demiyelinasyon alanları ve ödem de görülür. Bu değişiklikler çeşitli araştırıcılarca farklı şekillerde sınıflandırılmıştır (Wight, 1962; Payne ve Biggs, 1967; Fujimoto ve ark., 1971). Sinir lifleri arasına yoğun bir şekilde yığılmış, hatta bazı bölgelerde sinir dokusunun yerini almış küçük ve orta boy lenfositler, lenfoblastlar; az sayıda makrofaj ve plazma hücreleri ile blast formda büyük, veziküler sitoplazmalı ve koyu bazofilik çekirdekli *Marek Hastalığı Hücrelerinin* rastlandığı tümöral olaylar Wight (1962) tarafından Tip III lezyon, Payne ve Biggs (1967) tarafından A-tipi lezyon, Fujimoto ve ark. (1971) tarafından T-tipi lezyon olarak sınıflandırılmıştır. Payne ve Biggs (1967) tarafından, küçük ve orta boy lenfositlerin infiltrasyonuyla birlikte yaygın interneurotik ödemin gözlendiği olaylar B-tipi lezyon; tek tük küçük lenfosit infiltrasyonları C-tipi lezyon olarak sınıflandırılırken her iki yangısal lezyon Fujimoto ve ark. (1971) tarafından R-tipi lezyon, Wight (1962) tarafından ise Tip-II ve Tip-I lezyon olarak klasifiye edilmiştir. Burgess ve ark. (2001) ise A, B ve C tip sinir lezyonlarını, hücrelerin karakteri ve yoğunluğuna göre 0-5 arasında derecelendirmeye tabi tutmuşlardır.

Enfeksiyondan 2-3 hafta sonra şekillenen tümöral lezyonlardaki lenfositlerin yaklaşık %75'i T lenfosit, geriye kalanı da B lenfosittir. Bu hücrelerin yaklaşık %9'u tümöre döner ve onların aktive olduğunun delili olarak Marek Hastalığı tümörleri ile ilişkili yüzey antijeni (MATSA) taşırlar. Marek Hastalığı hücresi ise çekirdeğinde olgunlaşmamış virus bulunduran dejenere lenfoblastoid hücre olarak tanımlanır. Virus partikülleri proliferatif lezyonlardaki diğer lenfoid hücrelerde de seyrek olarak bulunabilir (Calnek ve Witter, 1997).

Beyinde, bütün kısımlarda, perivasküler yerleşimli küçük ve orta boy lenfosit infiltrasyonu tespit edilmiştir. (Helmboldt ve ark., 1963; Helmboldt, 1972; Sugiyama ve ark., 1973; Sugiyama ve ark., 1976; Sugiyama 1978). Medulla spinaliste, beyaz madde ve arasıra da gri maddede fokal hücre birikimleri şeklinde lezyonlara rastlanabilir (Calnek ve Witter, 1997).

Gözdeki bulgular çoğunlukla iriste karşılaşılan mononüklear hücre infiltrasyonundan ibarettir. Ancak, böyle infiltrasyonlara göz kaslarında, özellikle de rektus lateralis ve siliaris'te rastlanabilir. Kornea, bulbar konjuktiva, pekten ve optik sinirlerdekiler ise nadirdir. Bu bağlamdaki uveal değişiklikler göz sıvısı proteinlerinin artışı; iristekiler ise konjesyon şeklinde gelişir (Ficken ve ark., 1991). Deneysel çalışmalarda sırasıyla optik ve siliar sinirler ile uveada ve bunları takiben de gözün her yerinde prolifere lenfoid hücreler ile karşılaşılır. Ayrıca, doğal olguların %7-18'sinde katarakt da bildirilmiştir (Sevoian ve Chamberlain, 1962; Dukes ve Pettit, 1983).

Makroskobik değişiklikler organdan organa değişse de tümör hücreleri birbirinin benzeridir (Doak ve ark., 1973). Doğal enfeksiyonda iç organlardaki lezyonlar oldukça uniform olup lenfosit ve lenfoblastların neoplazik yönde proliferasyonu; aktive olmuş veya pirimitif retikulum hücreleri (Payne ve Biggs, 1967) ve nadiren de plazma hücrelerinden ibarettir (Purchase ve Biggs, 1967). Bu hücreler; ovaryumda folliküller arasında; karaciğerde portal bölge, vena sentralis çevresi ve bazen sinuzoidlerde; bezli midede muskularis mukoza ve bezler arasında; kaslı midede periferal yağ dokusuna kadar yayılmış vaziyette; bağırsakta propria ve submukozada; akciğerlerde hava yolları çevreleri ile lümenlerinde; pankreasta bezlerin arasında; böbrekte interstisyumda; kalpte ise kas lifleri arasında bulunur (Bankowski ve ark., 1969; Witter ve ark., 1970a; Anderson ve ark., 1971; Fujimoto ve ark., 1971; Biggs ve ark. 1972; Neumann ve Witter, 1979a; Neumann ve Witter, 1979b; Witter ve ark., 1980).

Hastalığa karşı aşı uygulamalarının başladığı 1970'li yıllardan sonra deri lezyonları giderek azalmıştır (Hilleman, 1972; Kilgore, 1972; Purchase ve ark., 1972; Witter ve ark., 1980). Temelde tüy follikülleri etrafında lokalize olan deri lezyonları esas

itibariyle yangısal karakterdedir. Bunlar bazen tüy follikülleri ve damarlar çevresinde aşırı hücre proliferasyonu, bazen de dermiste lokalize olmuş birkaç plazma hücresi ve makrofaj şeklindedir (Helmboldt ve ark., 1963; Payne ve Biggs, 1967; Köküuslu ve Özkul, 1978; Moriguchi ve ark., 1984). Hafif lezyonların varlığında normal deri yapısı korunurken, şiddetli lezyonların gelişmesi halinde epidermisin bütünlüğü bozulur ve ülser şekillenebilir (Ekperigin ve ark., 1983). Enfeksiyonun yaklaşık 2'nci haftasında Cowdry A tipi intranüklear inkluzyon cisimcikleri TFE'de görülür ve Phloxine-Tartrazine boyama yöntemiyle demonstre edilebilir (Moriguchi ve ark., 1984).

Prodüktif enfeksiyon b. Fabricius, timus ve dalakta dejeneratif değişikliklere neden olur (Calnek ve Witter, 1997). Bursa Fabriciusa ait lezyonlar; kortikal ve medullar bölgelerde atrofi ve nekroz ile interfolliküler fibrozis ve lenfoid hücre infiltrasyonları şeklindedir (Fletcher ve ark., 1972; Fujimoto ve ark., 1974; Köküuslu ve Özkul, 1977; Sipahioğlu ve ark., 1978). Ayrıca, plikal epitel tabakada kist oluşumu, hiperplazi ve hiperplastik kısmın interfolliküler saha içerisine doğru invaginasyonu ile epitel hücrelerinde vakuolizasyon görülür (Fujimoto ve ark., 1974; Gürel ve Yeşildere, 1993a). Timus atrofisi şiddetlidir ve bundan hem korteks hem de medulla etkilenir. Bazı vakalarda lenfoid hücre proliferasyonu gözlenebilir. (Calnek and Witter, 1997). Dalakta lenfoid hücrelerde sitoliz, proliferasyon ve yer yer de retikulum hücrelerinde hiperpilaziler tespit edilmiştir. Yedi-14 gün sonra lezyonların ilerleyişi durur ve her üç organ onarılarak normal yapılarına kavuşur. Bu bağlamda dalaktaki retikulum hücrelerinde meydana gelen hiperplazi sahaları yerini lenfoid hücre hiperplazi sahalarına bırakır (Witter ve ark., 1970a; Neumann ve Witter, 1979a; Neumann ve Witter, 1979b; Witter ve ark., 1980; Calnek ve Witter, 1997).

1.5.2.3. İmmunohistolojik Bulgular

İmmunohistokimyasal testler yardımıyla deri, perifer sinirler, karaciğer, dalak, böbrek, bezli mide, b. Fabricius, beyin, beyincik, ovaryum, testis, timus, adren ve tiroidde viral antijenin çoğunlukla intrasitoplazmik, kısmen de intranüklear yerleştiği

ortaya konmuştur (Purchase, 1970; Spencer ve Calnek, 1970; Gürel ve ark., 2003). Yapılan çalışmalarda: **deride,** TFE'de ve özellikle keratinize epitelde; **dalakta,** retikulum hücrelerinde ve lenfoid hücrelerde; **b. Fabriciusta**, folliküllerin korteks medulla sınırındaki hudut hücrelerinde, interfolliküler alanlardaki retiküler hücrelerde ve folliküllerdeki lenfoid hücrelerde; **karaciğerde,** sinuzoid endotelleri ile gelişen lezyonlardaki lenfoid hücrelerde; **bezli midede** ise lenfoid hücrelerde antijene rastlanmıştır. Ayrıca, **böbreklerde,** intertubuler alanlardaki lenfoid hücrelerde ve tubul epitel hücrelerinde; **beyinde,** glia hücreleri ve nöronlarda; **beyincikte,** Pürkinje hücrelerinde antijen tespit edilmiştir (Purchase, 1970; Mohanty ve ark., 1976; Witter ve ark., 1980; Jeurissen ve ark., 1989; Cho ve ark., 1999; Jeurissen ve ark., 2000; Gürel ve ark., 2003). **Pleksüs-nervus ischiadicusta,** lenfoid hücreler ve nörolemma ile ilişkili yassı hücrelerde; **tiroidde** folliküllerî döşeyen epitellerde; **adrende,** lenfoid hücrelerde; **ovaryumda,** parankimatöz doku ve lenfoid hücrelerde; **testiste,** seminifer tubullerde ve intertubuler yerleşimli lenfoid hücrelerde antijene rastlanmıştır (Nakagawa, 1965; Nazerian ve ark., 1968; Spencer ve Calnek, 1970; Ishimura, 1990).

Ayrıca, lenfoid hücrelerde tümör hücrelerine ilişkin yüzey antijeni (MATSA), transforme hücrelerde pp38 ve pp40, AV37 antijeni de monoklonal antikorlar yardımıyla belirlenmiştir (Witter ve ark., 1975; Lee, 1993; Baigent ve ark., 1998; Burgess ve ark., 2001; Burgess ve Davidson, 2002; Prigge ve ark., 2004).

1.6.Tanı ve Ayırıcı Tanı

Kesin tanı için serolojik, virolojik, histopatolojik muayenelere gerek duyulur. Serolojik testlerden Agar Jel Presipitasyon (AGP), Direkt ve İndirekt Floresan Antikor, Serum Nötralizasyon ve ELISA gibi testler Marek hastalığının tanısında kullanılmaktadır (Cheng ve ark., 1984; Yöndem, 1993; OIE, 2006). Virolojik incelemelerde etken izolasyonu ve identifikasyonu amacıyla, civciv, hücre kültürü ve embriyolu tavuk yumurtalarına inokulasyonlar yapılır. Elektron mikroskobik

incelemelerde virusun hem hücre kültürü hem de TFE'de ortaya konabilmesi; ışık mikroskobunda, atipik lenfositler ve lenfoblastlar ile pyroninofilik özellikteki Marek Hastalığı Hücresi'nin görülmesi hastalık için spesifiktir (Calnek ve Witter, 1997; Erer ve Kıran, 2000; OIE, 2006). Ayrıca, Polimeraz Zincir Reaksiyonu da tanıda kullanılabilir (Baca, 2002; Davidson ve Borenshtain, 2002), viral DNA insitu hibridizasyonla belirlenebilir (Ishimura, 1990). İmmunohistokimyasal tekniklerle etken (antijen) hücre kültürlerinde (Silva ve ark., 1997) ve değişik dokularda tespit edilebilir (Calnek ve ark., 1970b; Spencer ve Calnek, 1970; Witter ve ark., 1980; Jeurissen ve ark., 1989; Cho ve ark., 1999; Jeurissen ve ark., 2000) ya da tümör hücrelerinin yüzey antijenleri belirlenebilir (Calnek ve Witter, 1997).

Hastalıkta gözlenen klinik, makroskobik ve mikroskobik bulgular Lenfoid löykoz ve Retikuloendoteliozis ile karışabilir. Ayırıcı tanıda göz önünde tutulması gerekli noktalar Çizelge 1'de belirtilmiştir.

Çizelge 1. Marek Hastalığı ile Lenfoid Löykoz ve Retiküloendoteliozisin ayrıcı özellikleri (OIE, 2006'dan uyarlanmıştır).

	Marek Hastalığı	Lenfoid Löykoz	Retiküloendoteliozis
Yaş	Herhangi bir yaş (Genellikle 6 hafta ve üzeri)	16 haftadan sonra	16 haftadan sonra
Bulgular	Sıklıkla paraliz	Nonspesifik	Nonspesifik
İnsidens	Sıklıkla %5'in üzerinde	Nadiren %5'in üzerinde	Seyrek
Bursa Fabricius (Makroskobik)	Sıklıkla diffuz genişleme veya atrofi	Nodüler tümör yok	Nodüler tümörler seyrek
Deri, kas ve bezli midede tümör	Olabilir	Genellikle görülmez	Görülmez
Karaciğerde tümör	Sıklıkla perivasküler	Fokal veya diffuz	Fokal
Bursa Fabricius (Mikroskobik)	İnterfolliküler tümör	İntrafolliküler tümör	İntrafolliküler tümör
Sinir sistemi	Etkilenir	Etkilenmez	Etkilenmez
Tümör hücreleri	Pleomorfik lenfosit, lenfoblast ve retikulum hücreleri	Lenfoblastlar	Lenfoblastlar
Hücre tipi	T lenfosit	B lenfosit	B lenfosit

Bu çalışmada Marek Hastalığı virusuyla doğal enfekte tavuklarda gelişen Marek Hastalığında patomorfolojik bulguların incelenmesi, indirekt immunoperoksidaz yöntemle viral antijenlerin belirlenmesi ve bu antijenlerin vücuttaki dağılımının ortaya konulması amaçlanmıştır.

2. GEREÇ VE YÖNTEM

2.1. Gereç

Bu çalışmada, Ankara yöresinde yumurtacı tavuk yetiştiriciliği yapan işletmelerden ölü olarak sağlanan, Marek Hastalığından şüpheli, yaşları 2-13,5 hafta arasında değişen, 81'i Beyaz-Lohmann, 12'si Bovans White, 7'si Supernick-Lohmann olmak üzere toplam 100 adet tavuk hibritinden faydalanıldı.

2.2.Yöntem

2.2.1 Histopatolojik Yöntem

Nekropsiyi takiben mikroskobik bakı için pleksüs-nervus ishiadicus ve b. Fabricius öncelikli olmak üzere doku ve organlardan (dalak, karaciğer, akciğer, bağırsak, pankreas, kalp, böbrek, timus, tiroid, beyin, beyincik, bezli mide, kaslı mide, deri, ovaryum, adren) alınan örnekler, %10'luk tamponlu formalin solusyonunda tespit edildi. Formalin tespitindeki doku örnekleri 2-3 mm kalınlıkta ve uygun büyüklüklerde küçültülerek doku takip kasetlerine alındı. Çeşme suyunda bir gece yıkandıktan sonra doku takip cihazında (Leica TP 1020) 50, 70, 80, 96'lık ve absolüt alkol ile ksilol, ksilollü parafin ve 56-58ºC'de erimiş parafinde ikişer saat tutuldu ve sonra da parafinde bloklandı. Her parafin bloktan mikrotom (Leica RM 2125RT) ile 4-6 mikron kalınlığında kesilen örnekler su banyosu aracılığıyla lamlara alındı. On dakika kadar etüvde kurutularak histopatolojik yöntemlerde kullanılmak üzere hazır hale getirildi. Tüm kesitler ksilol serileri ile absolüt, 96, 80, 70 ve 50'lik alkol serilerinden geçirilerek hematoksilen-eozin (HE) ile pleksüs-nervus ischiadicuslar ayrıca methyl green-pyronin (MGP) ile boyanıp (Luna, 1968) entallen yardımıyla lamelle kapatıldı.

2.2.2. İmmunohistokimyasal Yöntem

Bu çalışmada indirekt immunoperoksidaz yöntem (İP) kullanıldı. Bu amaçla 35 hayvana ait parafin bloklardan elde edilen 4-6 µm kalınlığındaki kesitler; 3-aminopropyltriethoxysilane (APES) ile kaplanmış adhezivli lamlara alındı. Etüvde (37°C'lik) 10 dakika kurutulduktan sonra ksilolde (3x5 dakika) deparafinize edilip, alkol serilerinden (absolüt, 96, 80, 70'lik) geçirilerek (5'er dakika) dehidre edilip phosphate buffer saline (PBS-pH 7,4) (10 dakika) ile yıkandı. Kesitler %0,02 kalsiyum diklorit içeren %0,25'lik tripsin solüsyonu içerisinde 37°C'lik etüvde 30 dakika bekletildikten sonra yeniden PBS ile yıkandı. Dokudaki endojen peroksidaz aktivitesini önlemek için %3'lük hidrojen peroksit (H_2O_2) içerisinde oda sıcaklığında 10 dakika bekletilen kesitler daha sonra 3 kez 5'er dakika PBS ile yıkandı. Spesifik olmayan boyanmaları önlemek için kesitler nemli kamaraya alınarak normal serum damlatılıp 37°C'lik etüvde 45 dakika bekletildi. Bu serum dökülerek chicken anti-Marek Hastalığı monoklonal antikoru (United States Biological, Katalog Numarası: M2400) ile 1 saat 37°C'lik etüvde inkube edildi. İnkubasyondan sonra iki kez PBS ile 5'er dakika yıkanan kesitlerin üzerine Horse Radish Peroxidase'la işaretlenmiş rabbit anti-chicken antikor konjugatı (United States Biological, Katalog Numarası: 11906) damlatılarak etüvde 30 dakika tutuldu. Daha sonra PBS ile 10 dakika yıkanan bu kesitler; 5 ml iyonize su, 2 damla konsantre buffer, 2 damla % 3'lük H_2O_2, 2 damla konsantre 3-amino-9 etilkarbazol (AEC)'den ibaret kromojen solusyonunda 10 dakika tutuldu. Sonraki aşamada çeşme suyunda yıkanan kesitler Mayer'in hematoksilen boyasıyla 1-2 dakika karşıt boyamaya tabi tutulup, çeşme suyunda mavileşinceye kadar bekletildi ve jelatinli yapıştırıcı damlatılarak lamelle kapatıldı.

İmmunoperoksidaz boyama yönteminin negatif kontrolü amacıyla aynı kesitlere primer antikor yerine PBS damlatıldı. Ayrıca, negatif doku ve serum örnekleri de bu amaçla kullanıldı. Hematoksilen-eozin, MGP ve İP kesitler araştırma mikroskobu ile (Leica DM 4000B) incelenerek gerekli görülenlerden resim çekildi.

3. BULGULAR

3.1.Klinik Bulgular

Hasta hayvanlar yetiştirilme ortamlarında izlendi, gereken durumlarda klinik seyir konusunda hayvan sahipleri ve bakıcılardan bilgi alındı. Hastalıktan şüpheli ölü hayvanlar Ankara Üniversitesi Veteriner Fakültesi Patoloji Anabilim Dalı'na getirilerek nekropsileri yapıldı.

Hastalığın ortaya çıktığı kümeslerdeki gözlemlerimizin yanısıra hayvan sahibi ve bakıcılardan aldığımız bilgiler doğrultunda hayvanlardaki klinik bulguların seyrinde farklılıklar gözlenmekteydi. Hastalıklı hayvanların dengesiz yürüdükleri ve parmakların içeriye doğru kıvrılmış olduğu gözlendi. Bazı hayvanlarda parez, bazılarında ise bir veya her iki bacakta paraliz şekillendiği, tek taraflı parez veya paraliz nedeniyle hayvanların bir bacağını öne diğer bacağını da arkaya doğru uzatarak hastalık için oldukça karakteristik olan balerin oturuşunu sergiledikleri dikkati çekti. Ayrıca, hareket güçlüğüne bağlı olarak göğüs üzerine yaslanma ve kalkamama gibi bulgular da mevcuttu (Şekil 2a, 2b). İleri derecede halsizlik gözlenen bazı hayvanlarda tüylerde kabarma ve kanat uçlarında düşme, birkaçında ise bacaklarda bir veya iki taraflı paraliz fark edilirken, kaşektik hayvanlarda çoğunlukla belirgin klinik semptomlar şekillenmeksizin ölümler bildirildi.

3.2. Makroskobik Bulgular

Hayvanlardaki makroskobik bulgular pleksüs-nervus ischiadicuslar ile sınırlıydı. Kırkdokuz (%49) hayvanda pleksüs-nervus ischiadicus lokal veya diffuz şekilde kalınlaşmış, parlak enine çizgilerini kaybetmiş ve sarımsı-gri renk almıştı. Bu hayvanların 12'sinde (%12) asimetri de gözlenmekteydi (Şekil 2c, 2d).

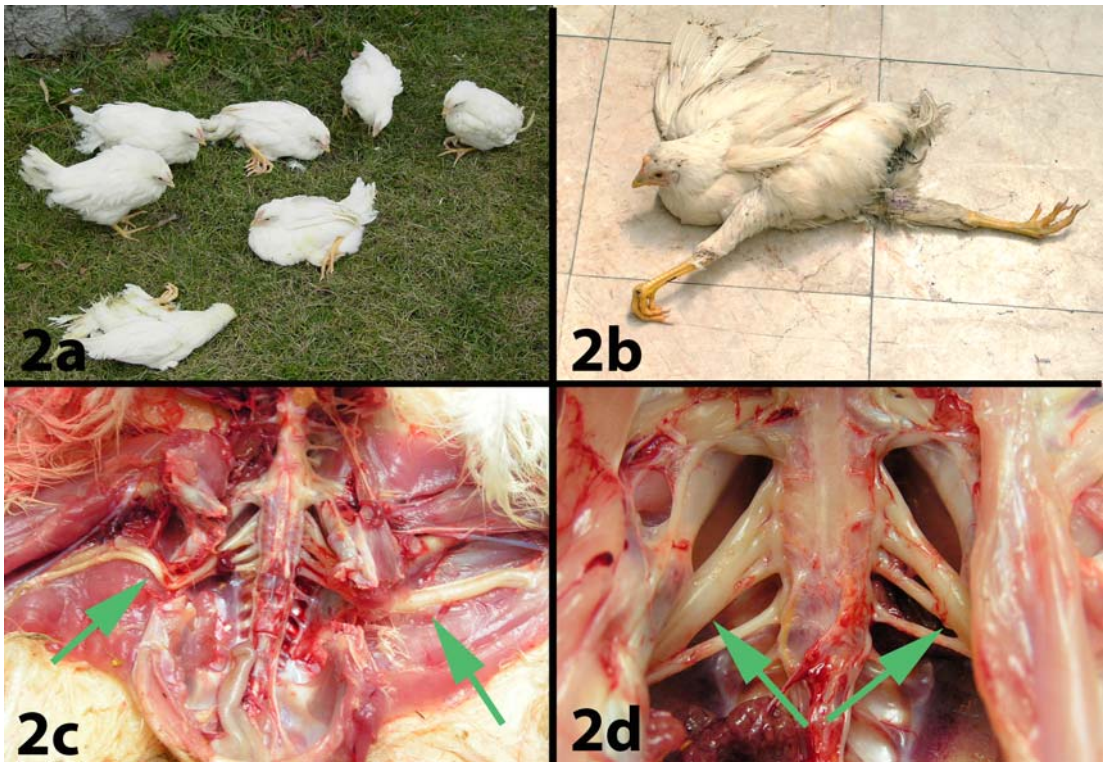

Şekil 2a. Marek Hastalıklı tavuklarda klinik görünüm.

Şekil 2b. Marek Hastalığına özgü balerin oturuşu.

Şekil 2c. N. ischiadicusta asimetrik görünüm (oklar).

Şekil 2d. Pleksüs ischiadicusta asimetrik görünüm (oklar).

Piliçlerde göz ve deri ile diğer organ ve dokularda hastalığa özgü herhangi bir makroskobik bulgu ya da çıplak gözle fark edilebilecek tümöral oluşum gözlenmedi.

3.3.Mikroskobik Bulgular

Mikroskobik incelemede tüm organlara infiltre olan hücrelerin kompozisyonu birbirine benzemekteydi. Bu lezyonlarda lenfosit ve lenfoblastların tümöral yönde proliferasyonu; retikulum hücreleri, makrofajlar ve nadiren de plazma hücreleri mevcuttu. Doku ve organlarda immunohistokimyasal incelemelerle ortaya konulan antijen intrasitoplazmik, intranüklear ve zaman zaman da serbest halde yerleşim gösteriyordu. Tüm doku ve organlardaki mikroskobik ve immunohistolojik bulgular Çizelge-2'te ayrıntılı olarak verilmiş, takiben organlara göre karakteristikleri açıklanmıştır.

Çizelge 2. Hayvanlarda gözlenen histopatolojik ve immunoperoksidaz bulgular.

Olgu No	Yaş (Hafta)	Pleksüs-nervus ischiadicus		B. Fabricius	Böbrek	Dalak	Karaciğer	Akciğer	Bezli Mide	Bağırsak	Pankreas	Deri
		1	2									
1	9	+1 A	+2 A	+*	-*	+	+*	-	+	-	-	-
2	9	0	0	+*	-	+	+	-	+*	-	-	-
3	9	+1* A	0*	+*	+	+*	+*	-*	+	-	-	-
4	9	0*	0*	+*	+	+*	+*	-	+	-	-	-
5	9	0*	0*	+*	-*	-*	-*	-*	-	-	-	-*
6	9	0	0	+	+	+	+	+	+	+	+	-
7	9	0	0	-	+	+	-	-	+	-	-	-
8	9	0	+2 A	+	-	+	+	-	+	+	-	-
9	9	0	0	+	+	+*	+*	+	-	+*	+	-
10	9	0	0	+	-	+	-	-	+	+	-	-
11	9,5	+1 C	0	+	-	+	-	-	+	-	-	-
12	9,5	+1 A	0	+	-	+	-	+	+	+	+	-
13	9,5	0	0	+	-	+	+	-	+	-	-	-
14	9,5	0	+1 C	+	-	+	+	+	+	+	+	-
15	9,5	0	+1 A	-	-	+	+	+	+	+	-	-
16	10	0	+1 A	+	-	+	+	-	+	-	-	-
17	10	+2 A	+2 A	+	+	+	+	+	+	+	-	-
18	10	0	0	+	-	+	-	-	+	-	-	-
19	10	+3 A	+1 A	+	-	+	+	-	+	+	-	-
20	10	0	0	+	-	+	+	+	+	-	-	-
21	10	0	0	+	-	-	-	+	-	-	-	-
22	10,5	0	+1 A	+	-	-	-	-	-	+	-	-
23	10,5	+1 A	0	+	-	-	+	-	+	+	-	-
24	12,5	0	0	+	+	+	+	+	+	-	-	-
25	12,5	+2 A	+1 A	+	-	+	-	-	+	-	-	-
26	12,5	0	0	+	+	+	+	-	+	+	-	-
27	12,5	0	0	-	-	+	+	-	-	+	-	-
28	12,5	0	+1 A	+	+	+	+	-	+	+	-	-
29	13	0	0	+	-	+	-	-	+	+	-	-
30	13	0	0	+	+	+	-	+	+	-	-	-
31	13	0	+2 A	+	+	+	+	-	+	+	+	-
32	13	+1 A	+1 A	+	+	+	-	-	+	-	-	-
33	13	0	+2 A	+	+	+	+	-	+	+	-	-
34	13	0	+1 A	+	-	+	+	-	+	+	-	-
35	13	0	+1 C	-	-	+	-	-	+	-	-	-
36	13,5	+1 A	+2 A	+	-	+	+	-	+	-	-	-
37	9	0	+1 A	+*	-	-*	+	-	-	-	-	-
38	9	0	0	+*	-*	+*	-*	-*	-	-	-	-
39	9	0*	0*	+*	-*	+*	+*	+*	+*	-	-	-*
40	9	0	0	+*	-*	-*	-*	-*	+*	-	+	-
41	9	0*	+2* A	-	-*	+*	+*	+*	+*	-	-	-
42	9	+1 C	+1 A	+*	+*	+*	+*	-*	+*	+*	+	-
43	9	0*	0*	+*	-*	+*	-*	-*	+*	-	-	-*
44	9	0	0	+*	-*	+*	-*	-*	+*	-	-	-
45	9	0	+2 A	+	-	+*	+	-	+	-	-	-*
46	8	0	+1 A	+	+	+	+	+	+	+	-	-
47	8	0	0	+	-	+	+	-	+	-	-	-
48	8	+1 C	+1 C	+	+	+	+	-	-	+	-	-
49	8	+2 A	+1 A	+	-	+	-	-	+	-	-	-

Çizelge 2. Devam. Hayvanlarda gözlenen histopatolojik ve immunoperoksidaz bulgular.

Olgu No	Yaş (Hafta)	Pleksüs-nervus ischiadicus		B. Fabricius	Böbrek	Dalak	Karaciğer	Akciğer	Bezli Mide	Bağırsak	Pankreas	Deri
		1	2									
50	8	+2 A	+1 A	+	-	+	-	-	+	+	-	-
51	8	0	+1 A	+	-	+	+	-	+	-	-	-
52	8	0	+2 A	+	-	+	+	+	+	+	+	-
53	2	+2 A	+2 A	+	-	+	+	+	+	-	-	-
54	2	+1 A	+1 A	+	+	+	+	+	+	+	-	-
55	2	0	0	+	-	+	-	+	+	+	-	-
56	2	+2 A	+2 A	+	-	+	+	+	+	+	+	-
57	2	+1 A	+1 A	+	-	+	+	-	-	+	-	-
58	2	+1 A	+1 A	+	-	+	+	+	-	+	-	-
59	2	0	+1 A	+	-	+	+	+	+	+	-	-
60	12	+1* A	+1* A	+*	+*	+*	+	+*	+*	-	+	-
61	12	+1* A	+2* A	+*	+*	+*	+	+*	+*	-	-	-
62	12	+3* A	+2* A	-*	-*	+*	-*	+*	-	-	+	-
63	12	+2* A	+3* A	+*	+*	+*	+*	-*	-	-	-	-
64	12	+3* A	+3* A	+	-*	+*	-*	+*	+	-	-	-
65	12	+1* A	+2* A	+*	-*	+*	+*	-*	-	+*	-	-
66	12	+2* A	+4* A	+*	-*	+*	+	+*	+	+	+	-
67	12	0	0	+	-	+	+	+	+	+	+	-
68	12	+2 A	+2 A	+	-	+	-	-	+	+	-	-
69	12	+4 A	+2 A	+	-	+	+	-	-	-	-	-
70	12	+2 A	+3 A	+	-	+	-	-	+	-	+	-
71	12	+1 A	+3 A	+	+	+	+	-	+	+	-	-
72	12	+3 A	+2 A	+*	+*	+*	+*	+*	+*	+	-	-*
73	12	+1 A	+2 A	+	-	+	+	+	+	+	+	-
74	12	0	0	+	-	+	-	-	-	-	-	-
75	12	+1 A	+1 A	-	-	+	-	-	-	-	-	-
76	12	+2 A	+2 A	+	-	+	+	-	+	-	-	-
77	12	+3 A	+2 A	+	-	+	+	+	+	-	-	-
78	12	+3* A	+3* A	+	-	+	+	+	+	-	-	-
79	12	+1* A	+1* A	+	+	+	-	+	+	-	-	-
80	12	+1 A	+1 A	+*	-	+	+	-	+	+	-	-
81	12	+3* A	+2* A	+	-	+	-	-	-	-	+	-
82	12	+1 A	+1 A	+	-	+	+	-	+	-	-	-
83	12	+1 A	+1 A	+	-	+	-	+	+	-	-	-
84	12	+1 A	+2 A	+	-	+	+	+	-	+	-	-
85	12	+2 A	+2 A	+	-	+	-	-	-	-	-	-
86	12	+2* A	+4* A	+	-	+	+	+	+	-	-	-
87	12	+1 A	+1 A	+	-	+	+	-	+	+	-	-
88	12	+2 A	+1 A	+	-	+	+	-	+	+	-	-
89	12	+3* A	+1* A	+*	+*	+*	+*	+	+	+*	+	-
90	12	+1* A	+1* A	+*	+*	+	+*	+*	+*	-	-	-
91	12	0	0	+	+	+	+	-	+	-	-	-
92	12	0	0	+	-	+	-	+	+	-	-	-
93	12	+1 A	+1 A	+*	-*	+	-	-	+*	-	-	-*
94	12	+1 C	+2 A	+	+	+	+	+	+	-	-	-
95	12	+1 A	+2 A	+*	+	+*	+	-	-	-	-	-*
96	12	+2 A	+3 A	+	+*	+*	+	+	+	-	-	-
97	12	0	0	+	-*	+	+	+	+*	-	-	-
98	12	0	0	+	-	+	-	+	+	-	-	-

Çizelge 2. Devam. Hayvanlarda gözlenen histopatolojik ve immunoperoksidaz bulgular.

Olgu No	Yaş (Hafta)	Pleksüs-nervus ischiadicus		B. Fabricius	Böbrek	Dalak	Karaciğer	Akciğer	Bezli Mide	Bağırsak	Pankreas	Deri
		1	2									
99	12	+1 A	+1 A	+	+	+	+	+	+	-	-	-
100	12	+1* A	+1* A	+	-	+	+	+	+	-	-	-*

- Organda/dokuda hastalığa ilişkin lezyonlar gözlenmemekte.
+ Organda/dokuda hastalığa ilişkin lezyonlar gözlenmekte.
* Organda/dokuda İP boyamada pozitif sonuç gözlenmekte.
A Sinirde A tipi lezyon
C Sinirde C tipi lezyon
0 Sinirde hücre infiltrasyonu gözlenmemekte.
+1 Sinirde hafif şiddetli hücre infiltrasyonu gözlenmekte.
+2 Sinirde orta şiddetli hücre infiltrasyonu gözlenmekte.
+3 Sinirde şiddetli hücre infiltrasyonu gözlenmekte.
+4 Sinirde çok şiddetli hücre infiltrasyonu gözlenmekte.

Pleksüs-nervus ischiadicus'un mikroskobik incelenmesinde, 29 (%29) hayvanda sinirlerde lezyon gözlenmedi. Yetmişbir (%71) hayvanda sinir lifleri arasında değişen yoğunlukta küçük ve orta boy lenfositler, lenfoblastlar, az sayıda makrofaj ve plazma hücreleri ile oldukça büyük, veziküler sitoplazmalı, koyu bazofilik çekirdekli ve MGP boyamada pyroninofilik özellik gösteren Marek Hastalığı Hücreleri (Şekil 3a) gözleniyordu. Olgularda Schwan hücre proliferasyonları da mevcuttu. Her iki sinirdeki bu tip lezyonlar da yine kendi içerisinde, sinire infiltre olan hücrelerin karakteri ve yoğunluğuna göre 0-4 arasında derece göstermekteydi (Çizelge 2). Bu hücrelerin çeşitleri ve yoğunluğuna göre yapılan derecelendirmede, 100 hayvana ait 200 sinirde, 79 adet 0 (Şekil 3b), 64 adet +1 (Şekil 3c), 40 adet +2 (Şekil 3d), 14 adet +3 (Şekil 3e) ve 3 adet +4 (Şekil 3f) dereceli lezyon belirlendi. Sinir lezyonlarının 7'si C tipi, diğerlerinin hepsi A tipi sinir lezyonları idi. Dereceleme yapılırken aynı sinirin farklı bölgelerinde farklı dereceye giren lezyonlar gözlense de sinirdeki en yüksek dereceli bölge dikkate alındı. Hematoksilen-eozin boyamaların yanısıra gerek duyulan sinir kesitlerine uygulanan MGP boyası ile tespit edilen Marek Hastalığı Hücreleri de sınıflandırmalarda göz önünde tutuldu.

Pleksüs-nervus ischiadicusta, çoğunlukla Marek Hastalığı Hücrelerinin sitoplazmasında ve bazen de çekirdeğinde ve yer yer de sinir dokusuna ait hücrelerde immun pozitif boyanmalar mevcuttu (Şekil 3g, 3h).

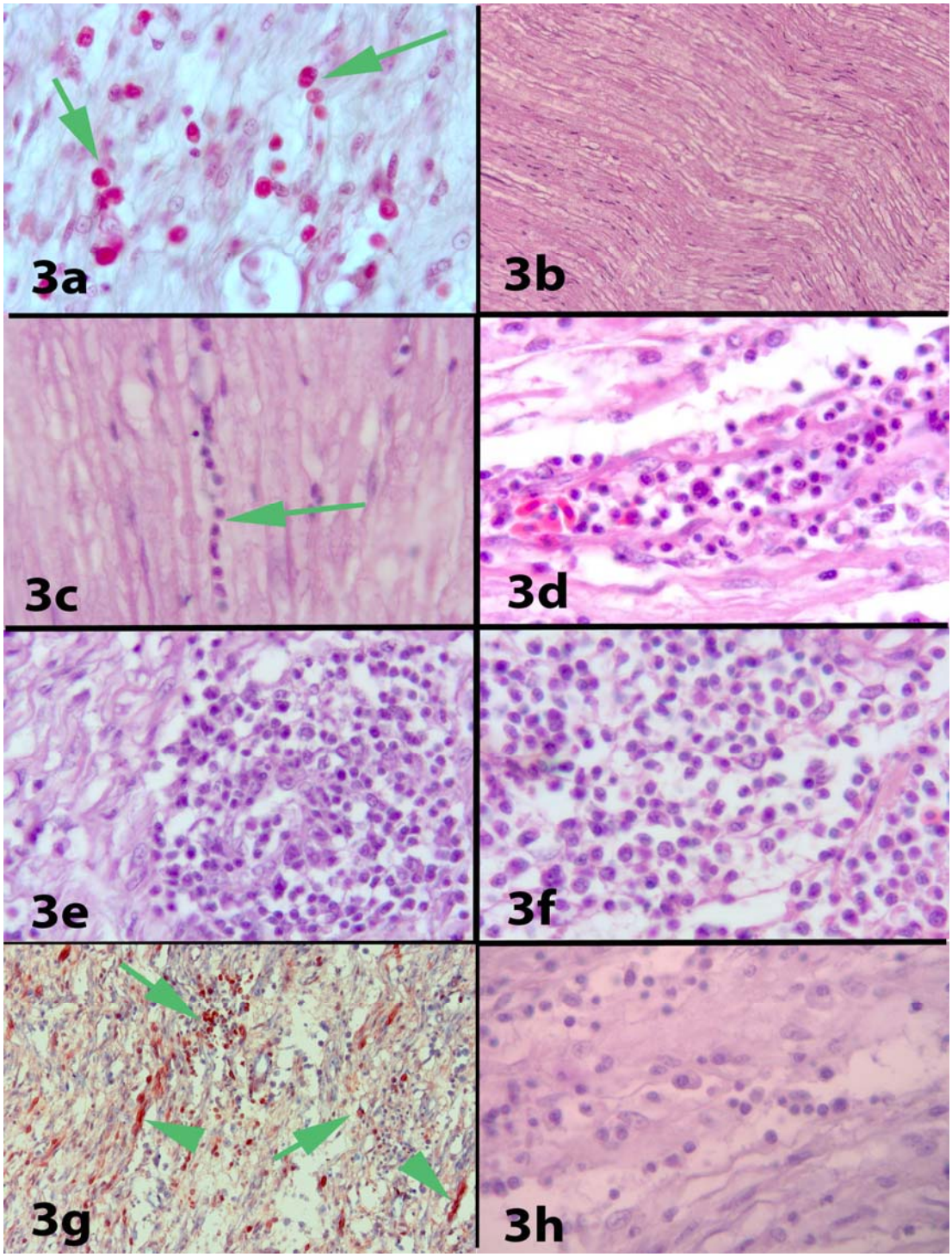

Şekil 3a. Marek Hastalığı hücreleri (oklar), N. ischiadicus, MGPx400.

Şekil 3b. Normal sinir dokusu, N. ischiadicus, HEx100.

Şekil 3c. Sinirde +1 dereceli lezyon (ok), N. ischiadicus, HEx400.

Şekil 3d. Sinirde +2 dereceli lezyon, N. ischiadicus, HEx400.

Şekil 3e. Sinirde +3 dereceli lezyon, N. ischiadicus, HEx400.

Şekil 3f. Sinirde +4 dereceli lezyon, N. ischiadicus, HEx400.

Şekil 3g. Tümöral hücreler ile sinir dokusu hücrelerinde immunpozitif boyanmalar (oklar), N. ischiadicus, İPx100.

Şekil 3h. İmmunoperoksidaz boyanın kontrolü, N. ischiadicus, İPx400.

Bursa Fabriciusta, 44 olguda, yer yer plikal epitellerin interfolliküler alanlara doğru invagine olduğu, bazı folliküllerin kortikal ve medullar bölgelerinde nekrozun yanı sıra interfolliküler alanlarda fibrozisin şekillendiği gözlendi. Ayrıca, kimi folliküllerin ortasında irili ufaklı kistlerin yer aldığı dikkati çekti. Lenfoid folliküllerin merkezi boşalmış olup (Şekil 4a) korteks medulla sınırındaki hudut hücreleri bir sıra halinde göze çarptı (Şekil 4b). Lenfoid folliküllerinin çevresinde küçük lenfositler, atipik lenfoblastlar ve makrofajlar dikkati çekti. Folliküllerdeki blastoid formlu hücrelerin sitoplazmasında ve bazen medullada serbest halde, ayrıca, hudut hücreleri ile yüzey epiteline yakın yerleşen lenfoid hücrelerde ve bunlara komşu epitel hücrelerinde immun pozitif boyanmalar gözlendi (Şekil 4c, 4d).

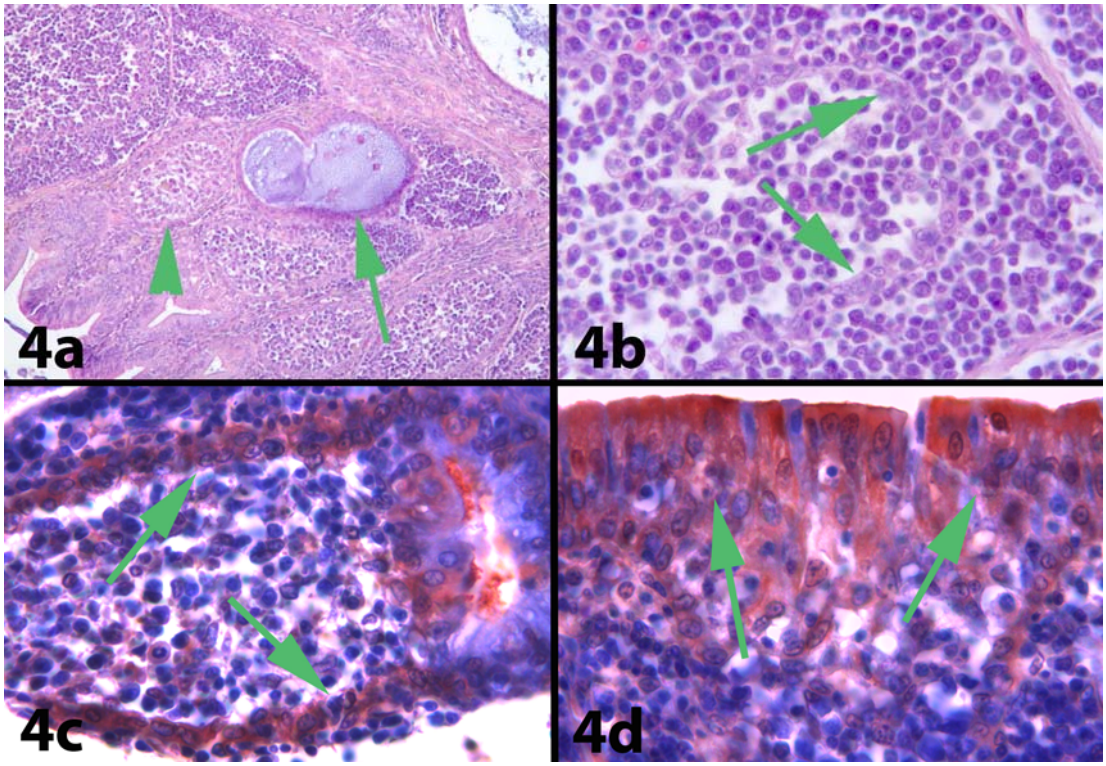

Şekil 4a. Folliküllerde boşalma (ok başı) ve kist oluşumu (ok), B. Fabricius, HEx100.

Şekil 4b. Follikülde hafif boşalma ve hudut hücrelerinin dizilimi (oklar), B. Fabricius, HEx400.

Şekil 4c. Hudut hücrelerinde immunpozitif boyanmalar (oklar), B. Fabricius, İPx600.

Şekil 4d. Plikal epitelde immunpozitif boyanmalar (oklar), B. Fabricius, İPx600.

Dalakta, genellikle damarların çevresine yerleşmiş küçük ve orta büyüklükte lenfositler, atipik lenfoblastlar ve az sayıda makrofajlar gözlenirken (Şekil 5a) bazı hayvanlarda yer yer retikulum hücre hiperplazi alanları dikkati çekti. Beyaz pulpadaki lenfoid hücreler ile retikulum hücrelerinde ve çoğunlukla da organa gelişigüzel dağılmış halde immun pozitif boyanmalar seçilmekteydi (Şekil 5b).

Bezli mide çoğunlukla etkilenmişti. Submukozadaki lenfoid folliküllerde hücresel artış ve sıklıkla da tümöral hücrelerin mukoza içerisine ve daha aşağıdaki bez lobüllerinin arasına doğru uzandığı gözlendi. Yüzey epitelleri arasında submukozada diffuz, bezler arasında fokal yerleşimli küçük lenfositler, atipik lenfoblastlar ve makrofajlar seçildi (Şekil 6a). Submukozal lenfoid hücrelerin sitoplazmasında (Şekil 6b) ve bazen de serbest halde gözlenen immun pozitif boyanmalar bu kısmın hemen üzerindeki epitelde de zaman zaman seçilmekteydi.

Bağırsakta lamina propria ile submukozada küçük ve orta büyüklükte lenfositler, atipik lenfoblastlar, makrofajlar ve yer yer de plazma hücreleri dikkati çekti (Şekil 7). Bazı hayvanlarda bu hücreler tunika muskulariste de gözlendi. İmmun pozitif boyanmalar yer yer submukozal lenfoid hücreler ve ilişkili epitelde gözlenmekteydi.

Pankreasta bezler arasında, çoğunluğu küçük ve orta boy lenfositlerden oluşan aralarında tek tük atipik lenfoblastlarında olduğu fokal hücre birikimleri fark edildi (Şekil 8). İmmunohistolojik incelemelerde organda antijen tespit edilemedi.

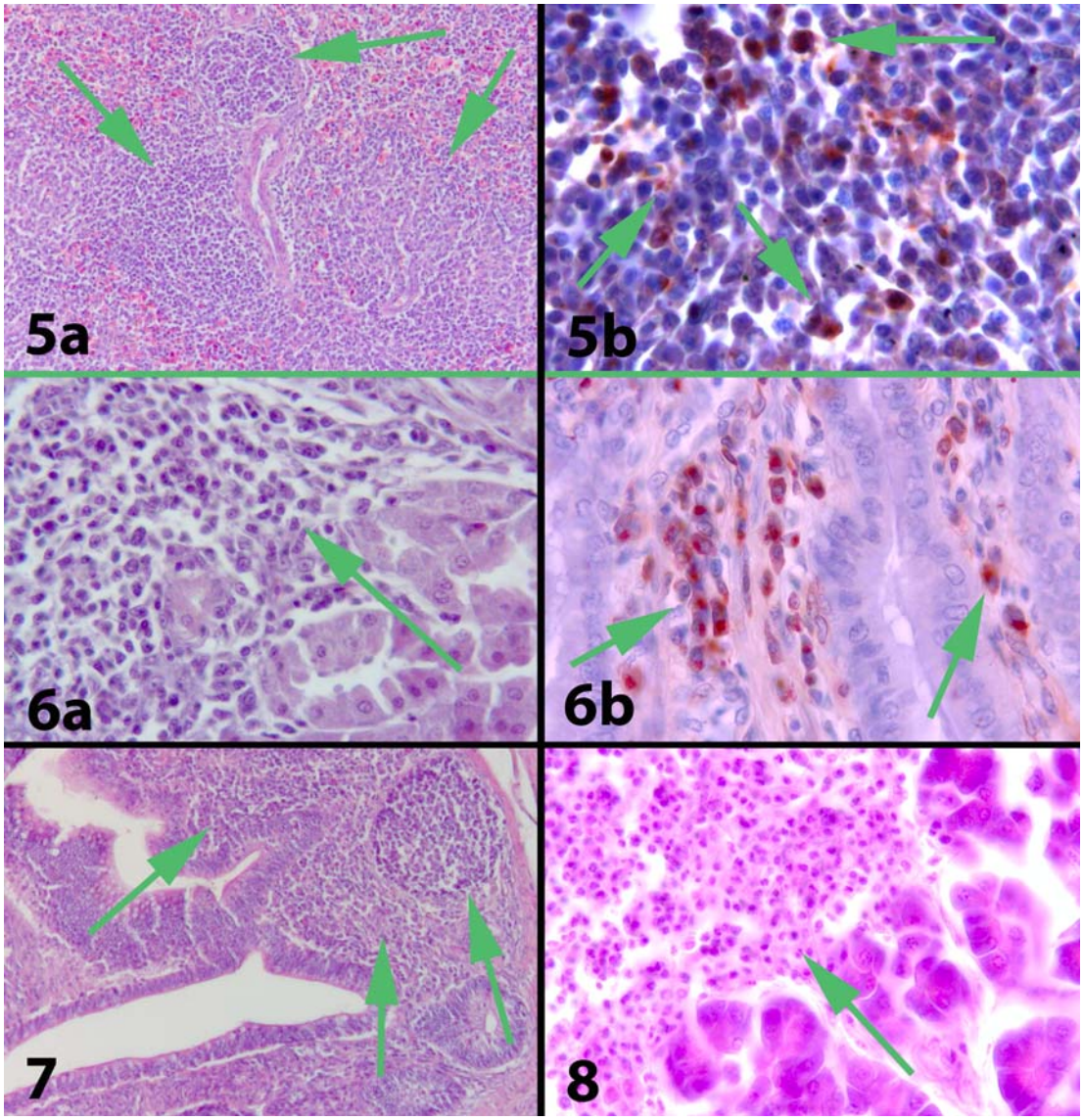

Şekil 5a. Damar (ok başı) çevresinde tümör hücreleri (oklar), Dalak, HEx100.

Şekil 5b. Lenfoid hücrelerde ve serbest halde immunpozitif boyanmalar (oklar), Dalak, İPx600.

Şekil 6a. Bezler arasında tümöral hücreler (ok), Bezli mide, HEx400.

Şekil 6b. Submukozal lenfoid hücrelerde immunpozitiflik (oklar), Bezli mide, İPx400

Şekil 7. Lamina propria ve submukozada tümör hücreleri (oklar), Bağırsak, HEx100.

Şekil 8. Bezler arasında tümör hücreleri, Pankreas (ok), HEx400.

Karaciğerde damarlarda hiperemi, Remark kordonu düzenlerinde bozulma ve Kupffer hücrelerinde aktiflik fark edildi. Özellikle portal bölgedeki damarlar çevresinde, bazen vena sentralis çevresinde ve bazen de sinuzoidlerde küçük ve orta boyda lenfositler ile az sayıda atipik lenfoblastlardan oluşan aralarında tek tük makrofajlar ile plazma hücrelerinin de olduğu fokal hücre birikimleri gözlendi

(Şekil 9a). Kupffer hücrelerinin sitoplazmasında ve tümöral hücreler arasında serbest halde belli-belirsiz immun pozitif boyanmalar mevcuttu (Şekil 9b).

Akciğerde hiperemik durumdaki damarların çevresinde fokal, tersiyer bronşiollerin çevresinde ve hava kapillarlarının arasında fokal ya da diffuz yerleşmiş küçük ve orta büyüklükte lenfositler, atipik lenfoblastlar, az sayıda makrofaj ile plazma hücreleri dikkati çekti (Şekil 10a). Bu hücrelere bir kaç hayvanda diffuz bir şekilde pleura altında veya lopçuklar arasında da rastlandı. Özellikle tersiyer bronşiol epitellerinde, hava veziküllerinin içinde ve bronşiollerin çevresindeki lenfoid folliküllerde serbest halde immun pozitif boyanmalar fark edildi (Şekil 10b).

Böbrekte damarlar hiperemikti. Tubul epitellerinin sitoplazmaları eozinofilik boyanmış olup dejeneratif bulgular seçilmekteydi. Tubuller arasında fokal ya da diffuz dağılımlı, küçük lenfositler ile tek tük atipik lenfoblastlar fark edildi (Şekil 11a). Böbrekte tubul epitel hücrelerinde belirgin immunpozitif boyanmalar görüldü (Şekil 11b).

Deride HE boyamalarda herhangi bir lezyon gözlenmedi. İmmunperoksidaz incelemede tüy folliküllerinin duvarından follikülün merkezine kadar boyanmalar gözlenmekle birlikte folliküllerin pulpasında (Şekil 12a,12b) daha yoğun immunpozitiflik gözlenmekteydi. Ayrıca, epidermisin keratinize katmanında da boyanmalar mevcuttu.

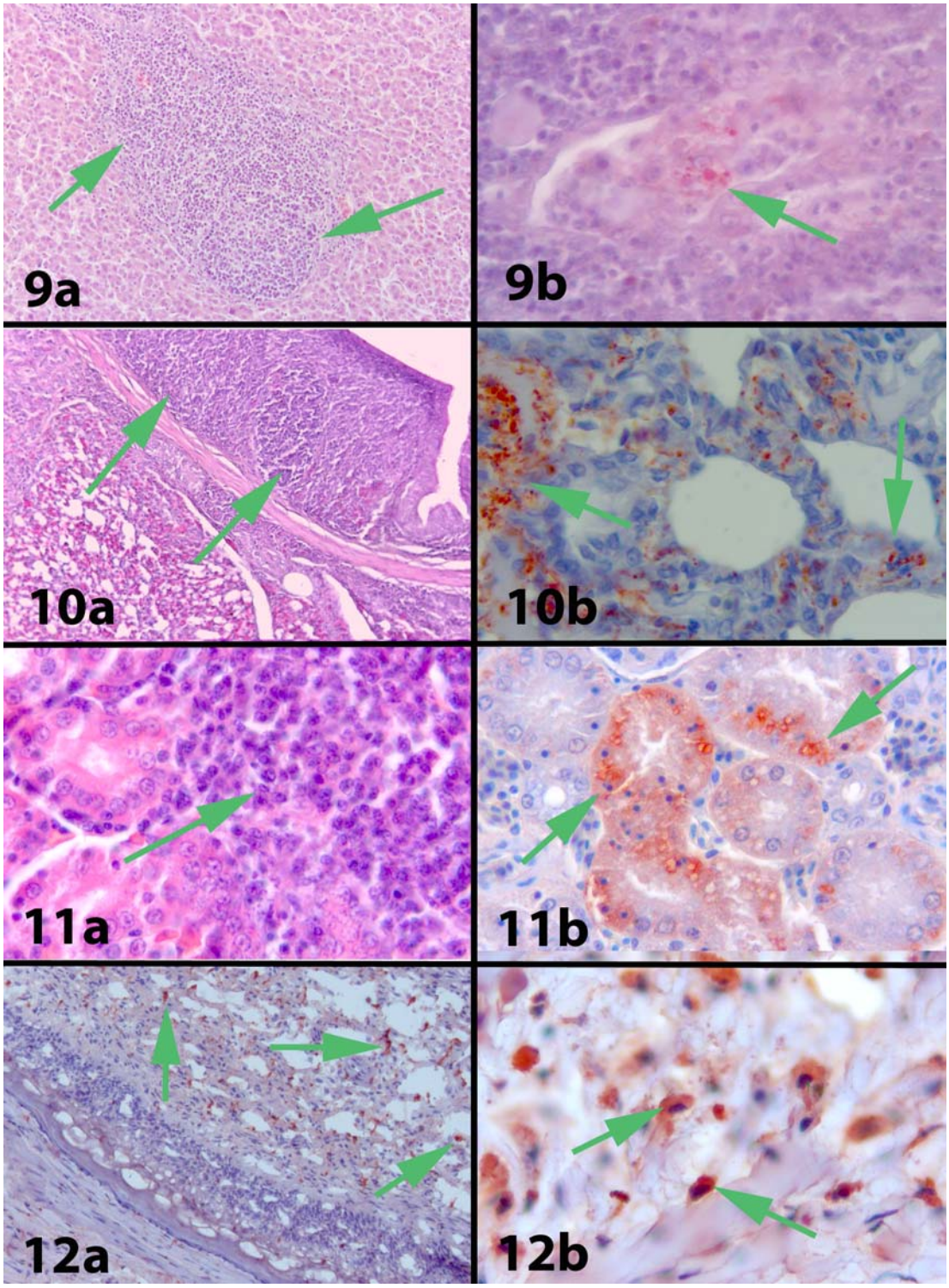

Şekil 9a. Portal bölgede tümör hücreleri (oklar), Karaciğer, HEx100.

Şekil 9b. Serbest halde immunpozitif boyanmalar (ok), Karaciğer, İPx250.

Şekil 10a. Hava yolları çevresinde tümör hücreleri (oklar), Akciğer, HEx100.

Şekil 10b. Hava yolları çevresinde immunpozitif boyanmalar (oklar), Akciğer, İPx400.

Şekil 11a. Tubuller arasında tümör hücreleri (ok), Böbrek, HEx400.

Şekil 11b. Tubul epitellerinde immun pozitif boyanmalar (oklar), Böbrek, İPx400.

Şekil 12a. Pulpada immunpozitif boyanmalar (oklar), Tüy follikülü, İPx100.

Şekil 12b. Pulpada immunpozitif boyanmalar (oklar), Tüy follikülü, İPx400.

4. TARTIŞMA

Çalışma hayvanlarındaki; parmakları içeriye doğru kıvırma, dengesiz yürüme, bir veya iki bacakta paraliz, hareket güçlüğü ve balerin oturuşu gibi klinik bulgular literatürlerde tanımlanan (Calnek ve Witter, 1972; Calnek ve Witter 1997) bulgular ile benzerlik göstermekteydi. Hastalıkta gözlendiği bildirilen Geçici Paraliz (Swayne ve ark., 1989; Jordan ve Pattison, 1996) ve göz bulgularına ise (Biggs, 1961; Sevoian ve Chamberlain, 1962; Ficken ve ark., 1991) bu çalışmadaki hayvanlarda rastlanmamıştır.

Araştırıcılarca (Helmboldt, 1963; Biggs, 1967; Fujimoto ve ark., 1971; Calnek ve Witter, 1972; Helmboldt, 1972; Sugiyama ve ark., 1973; Sugiyama ve ark., 1976; Sugiyama, 1978) böbrek, dalak, karaciğer, akciğer, b. Fabricius, pankreas, bezli mide ve bağırsakta bildirilen makroskobik; deri, iskelet kası, kalp, mezenteryum, timus, ovaryum, adren ve tiroidde bildirilen makroskobik ve mikroskobik; merkezi sinir sisteminde tanımlanan mikroskobik; ovaryum, adren, beyin, beyincik ve tiroidde tespit edilen immunohistolojik bulgular bu çalışmada gözlenmemiştir. Bu durumun virusun suşuna, enfeksiyonun devresine, hayvanın yaşına (Calnek ve Witter, 1997), hastalığın patogenezinin değişmesine (Osterreider ve ark., 2006) veya aşılamaya (Hilleman, 1972; Kilgore, 1972; Purchase ve ark., 1972; Witter ve ark., 1980) ilişkin olabileceği düşünülmüştür.

Bazı olgularda pleksüs-nervus ischiadicusların lokal veya diffuz kalınlaşması ve asimetrik olması, parlak enine çizgilerini kaybetmesi ve gri veya sarı renk alması araştırıcılar (Sevoian ve ark., 1962; Wight, 1962; Sevoian ve Chamberlin, 1964; Payne ve Biggs, 1967; Bankowski ve ark, 1969; Goodchild, 1969; Fujimoto ve ark., 1971; Calnek ve Witter, 1972; Yamamoto ve ark; 1972) tarafından bildirilen bulgular ile örtüşmekteydi.

Bu çalışmada pleksüs-nervus ischiadicusda gözlenen mikroskobik lezyonların sınıflandırılmasında Payne ve Biggs'in (1967) çalışmaları dikkate alınmıştır.

Hayvanlarda A ve C tipi lezyonlar gözlenmiş olmasına karşın B tipi lezyona rastlanılmamıştır. Sinir lifleri arasına yığılmış küçük ve orta boy lenfositler, lenfoblastlar, az sayıda makrofaj ve plazma hücreleri ile *Marek hastalığı hücrelerinin* olduğu lezyonlar araştırıcılarca (Payne ve Biggs, 1967) tanımlanan bulgularla benzerlik göstermekteydi. Her iki sinirdeki bu tip lezyonlar da yine kendi içerisinde, hücrelerin karakteri ve yoğunluğuna göre Burgess ve ark. (2001)'a benzer şekilde 0-5 arasında derecelemeye tabi tutulmuş, ancak, bu araştırıcılarca 5 olarak tanımlanan dereceye çalışmadaki hiç bir hayvanda rastlanmamıştır. Mikroskobik olarak 100 hayvana ait toplam 200 sinirin 79 tanesinde (%39,5) hastalığa ilişkin lezyon gözlenmemiş ve 0 ile derecelendirilmiştir. Bu sınıflandırmalara göre A tipi lezyon gözlenen sinirlerden 57 tanesi +1 (%28,5); 40 tanesi +2 (%20), 14 tanesi +3 (%7) ve 3 tanesi +4 (%1,5); C tipi lezyon gözlenen 7 sinir (%3,5) ise +1 olarak derecelendirilmiştir. Bu derecelendirmeler yapılırken sinirin farklı bölgelerinde farklı dereceli lezyonlar gözlense de sinirdeki en yüksek dereceli bölge dikkate alınmıştır. Hematoksilen-eozin boyamaların yanısıra gerek duyulan sinir kesitlerine uygulanan MGP boyası ile tespit edilen Marek Hastalığı Hücreleri de sınıflandırmalarda göz önünde tutulmuştur. Mikroskobik incelemede tespit edilen N. ischiadicuslardaki sağlı sollu derece farklılıklarının gerek klinik gerekse de makroskobik bulgular ile uyumlu olduğu, özellikle derece farkı fazla olan hayvanlarda paralizin belirgin olduğu ve sinirlerin asimetrik olduğu dikkati çekmiştir.

Marek Hastalığında, perifer sinirlerin immunohistokimyasal incelenmesinde, antijen pozitiflik yaygın olarak bildirilmemiştir. Hayvanın ırkı, virusun suşu ve uygulanan yöntem antijenin ortaya konmasında etkili olmaktadır (Purchase, 1970; Jeurissen ve ark, 2000). Bu çalışmada pleksüs-nervus ischiadicusta tümöral hücreler ile nörolemmal hücrelerde gözlenen immun pozitiflik Spencer ve Calnek (1970)'in verileri ile benzeşmekteydi. Adı geçen araştırıcılarca bahsedilmemiş olmasına rağmen bu çalışmada Marek Hastalığı hücrelerinde yoğun olarak gözlenen immunpozitiflik, bu hücrelerin çekirdeklerinde olgunlaşmamış virus bulundurmasına (Calnek ve Witter, 1997) yorumlanmıştır.

Tüm organlardaki tümörlerin yapısı ve hücre türleri birbirinin benzeri olup (Doak ve ark., 1973) tümöral yönde prolifere lenfosit ve lenfoblastlar, retikulum hücreleri (Payne ve Biggs, 1967) ve nadiren de makrofaj ve plazma hücrelerinden ibarettir (Purchase ve Biggs, 1967). Bu hücreler; **karaciğerde** portal bölge, vena sentralis çevresi ve bazen sinuzoidlerde; **bezli midede** muskularis mukoza ve bezler arasında; **bağırsakta** propria ve submukozada; **akciğerlerd**e hava yolları çevreleri ile lümenlerinde; **pankreasta** bezlerin arasında; **böbrekte** interstisyumda bulunur (Bankowski ve ark., 1969; Witter ve ark., 1970b; Anderson ve ark., 1971; Fujimoto ve ark., 1971; Biggs ve ark. 1972; Neumann ve Witter, 1979a; Neumann ve Witter, 1979b; Witter ve ark., 1980). Çalışmada organlarda gözlenen tümör hücrelerinin kompozisyonu ve lokalizasyonu yukarıda verilen literatür bilgileri ile uyumlu bulunmuştur. Hastalığın spesifik bulguları en sık olarak dalakta (%94) dikkati çekmiştir. Bunu sırasıyla b. Fabricius (%93), bezli mide (%80), karaciğer (%67), akciğer (%43) bağırsak (%41), böbrek (%30) ve pankreas (%17) takip etmiştir. Tüm bu organ/dokularda makroskobik olarak farkedilmeyip, mikroskobik incelemede tespit edilebilen, Cortes ve Cardona (2004) tarafından mikrotümörler olarak tanımlanan, lezyonlar gözlenmiştir.

İmmunohistokimyasal incelemelerde; karaciğerde sinuzoid endotellerinde; bezli midede submukozal lenfoid hücrelerde; böbreklerde tubul epitel hücrelerinde; akciğerde ise hava yollarını döşeyen epitel hücrelerindeki immunpozitif sonuçlar literatür verileri ile (Mohanty ve ark., 1976; Witter ve ark., 1980; Jeurissen ve ark., 1989; Cho ve ark., 1999; Jeurissen ve ark., 2000; Gürel ve ark., 2003) uyumluydu.

Aşılamaya bağlı olarak deri lezyonlarının azaldığını belirten araştırıcıların (Hilleman, 1972; Kilgore, 1972; Purchase ve ark., 1972; Witter ve ark., 1980) bildirdiklerine paralel olarak bu çalışmada da HE kesitlerde deri lezyonu gözlenmemiştir. Ancak, immunperoksidaz incelemelerde özellikle tüy folliküllerin pulpası ile keratinize epitelde gözlenen oldukça yoğun pozitiflik, bu bölgede virus replikasyonunun tamamlanmasına (Calnek ve ark., 1970a; Jordan ve Pattison, 1996) ve keratinize epitel hücrelerinin enfeksiyöz virusla dolu olmasına (Calnek ve Witter, 1997; Jeurissen ve ark., 2000; Davidson ve Borenshtain, 2002) yorumlanmıştır.

Bursa Fabriciusta; plikal epitelin interfolliküler alana doğru invaginasyonu, kistik oluşumlar, folliküllerde nekroz ve lenfoid boşalma, interfolliküler alanlarda fibrozis ve lenfoid hücreler (Fletcher ve ark., 1972; Fujimoto ve ark., 1974; Köküuslu ve Özkul, 1977; Sipahioğlu ve ark., 1978; Gürel ve Yeşildere, 1993a) bu çalışmada da gözlenmiştir.

Bursa Fabriciusta; interfolliküler alanlarda, folliküllerdeki lenfoid hücrelerde, hudut hücrelerinde ve folliküllerin medullar kısmında serbest halde tarif edilen (Mohanty ve ark., 1976; Witter ve ark., 1980; Jeurissen ve ark., 1989; Cho ve ark., 1999; Gürel ve ark., 2003) immunpozitiflik ise, yapılan bu çalışmada, belirtilen bölgelerin yanısıra lenfoid folliküllerle ilişkili plikal epitel hücrelerinde de gözlenmiştir. Folliküllerin medulla-korteks sınırındaki hudut hücreleri ile böbrek tubul epitel hücrelerinde diğer doku/organlara kıyasla daha fazla immunpozitif hücre gözlenmesinin, bu bölgelerde viral proteinlerin daha fazla sentezlenmesi (Spencer ve Calnek, 1970) ile ilişkili olabileceği düşünülmüştür.

Dalakta tarif edilen; lenfoid hücre birikimi, yer yer de retikulum hücre hiperpilazisi (Witter ve ark., 1970b; Neumann ve Witter, 1979a; Neumann ve Witter, 1979b; Witter ve ark., 1980) bu çalışmada da gözlenmiştir. Hayvanların büyük bir kısmında genellikle damarların etrafında, çevrelerinden hafif sınırlı, lenfoid hücrelerce oluşturulan ve sekonder follikül olarak adlandırılıp, kanatlılarda enfeksiyonları takiben şekillendiği bildirilen (Hodges, 1974) yapılar içerisinde de neoplastik karakterli hücreler gözlenmiştir.

Dalağa uygulanan immunohistokimyasal boyamalarda; intrasitoplazmik ve serbest haldeki immun pozitif boyanmalar literatürlerle (Mohanty ve ark., 1976; Witter ve ark., 1980; Jeurissen ve ark., 1989; Cho ve ark., 1999; Gürel ve ark., 2003) uyuşmaktaydı.

Çalışmada viral antijen, immunperoksidaz incelemede, deri, perifer sinirler, karaciğer, dalak, böbrek, bezli mide ve bağırsaklarda çoğunlukla intrasitoplazmik, kısmen de intranüklear olarak tespit edilmiş, benzeri bulgular literatürlerde de

(Spencer ve Calnek, 1970; Jeurissen ve ark., 1989; Cho ve ark., 1999; Gürel ve ark., 2003) gözlenmiştir. Makroskobik ve mikroskobik olarak hastalığa ilişkin lezyon gözlenmeyen organlarda viral antijen tespit edilmiş, neoplastik hücrelerin varlığında, büyük çoğunlukla, negatif sonuçlarla karşılaşılmıştır. Bu durum, araştırıcılarca (Nakagawa, 1965; Nazerian ve ark., 1968; Spencer ve Calnek, 1970; Ishimura, 1990) hücrelerde bulunan virusun olgunlaşmamış olmasına ya da hücrelerde nükleik asidin varlığına karşın antijenik yapılı viral proteinlerin şekillenmemesine yorumlanmıştır. Bu konuda enfeksiyonun latent, prodüktif veya transforme olması da önem arz etmektedir. Çünkü latent enfeksiyonlarda gözlenemeyen antijenler prodüktif enfeksiyonlarda bolca sentezlenir, transforme enfeksiyonlarda ise oldukça azdır (Calnek and Witter, 1997). Bu çalışmada da doku/organlardaki tümöral yönde birikmiş hücrelerde immunpozitiflik sınırlı gözlemlendi.

5. SONUÇ VE ÖNERİLER

Hayvanlarda klinik incelemeler hastalığı andırsa da pleksüs-nervus ischiadicuslar dışında hastalığa özgü makroskobik bulguların şekillenmediği dikkati çekmiştir. Histopatolojik incelemelerde pleksüs-nervus ischiadicus, dalak, b. Fabricius, bezli mide, karaciğer, bağırsak, böbrek, pankreas ve akciğerde hastalığa ilişkin mikroskobik bulgular gözlenmiş, diğer doku ve organlarda ise hastalığa özgü lezyonların bulunmadığı tespit edilmiştir.

İmmunohistokimyasal incelemelerde deri, b. Fabricius, böbrek, dalak, karaciğer, perifer sinirler, bezli mide ve bağırsakta viral antijenler çoğunlukla intrasitoplazmik, kısmen de intranüklear olarak gözlenmiştir. Hastalığa ilişkin mikroskobik lezyon gözlenmeyen bazı vakalarda viral antijenin tespit edilmiş, neoplastik hücrelerin varlığında ise negatif sonuçlarla karşılaşılabilmiştir. Ancak, olguların çoğunda pozitiflik gözlendiğinden, mikroskobik bulguların yokluğunda bile hastalığın kesin tanısı için, virus patogenezinde önemli olan, b. Fabricius, böbrek, dalak ve derinin immunohistokimyasal olarak incelenmesinin gerektiğine karar verilmiş ve Marek Hastalığının tanısında immunperoksidaz güvenli bir test olarak bulunmuştur.

Mukoza/epitel ilişkili lenfoid doku içeren organlarda (akciğer, bezli mide, bağırsak ve b. Fabriciusta) lenfoid folliküllerde ve bununla ilişkili epitelde pozitiflik gözlenmiştir. Hastalığın patogenezine yönelik daha sonra yapılacak çalışmalarda bu bölgelerin özellikle incelenmesinin yerinde olacağı kanısına varılmıştır.

Bu çalışmadan bağımsız olarak, hastalıklı hayvanlardan hazırlanan kriostat kesitlerine de immunperoksidaz uygulanmış ve hastalığa özgü antijenler başarılı bir şekilde ortaya konmuştur. Bu durum hastalığın kesin tanısının aynı gün içerisinde yapılmasını mümkün kılması, kanatlı hayvan hastalıkları teşhis laboratuvarlarında kolaylıkla uygulanabilir olması bakımından testi daha da anlamlı hale getirmiştir.

Dökülen tüy ve teleklerle çevrenin bulaşmasına neden olan keratinize epitel hücrelerinin enfeksiyöz virusla dolu olduğu immunporoksidaz incelemelerde de belirgin olarak gözlenmiştir. Bu materyalin bakıcılar, arabalar ve hatta rüzgarla bile taşınabileceği dikkate alınarak, çalışma hayvanlarını temin ettiğimiz çiftliklere bu yönde yaptığımız öneriler doğrultusunda hasta hayvanlar derhal sürüden ayrılmış, alışılageldikleri gibi gübreliğe atılmayıp gömülmeleri sağlanmış, kafesler seyreltilmiş, yemlerinin enerji düzeyleri artırılmıştır. Ayrıca, dezenfeksiyon işlemlerine çok dikkat edilmiş, hastalık çıkan sürü ile diğer kümesler, bakıcılar dahil, birbirinden izole edilmiştir. Böylece çevredeki kümeslere olduğu gibi aynı yetiştiricilere ait bitişik kümeslere de hastalığın bulaşması önlenmiştir.

ÖZET

Tavuklarda Marek Hastalığının Patolojik ve İmmunohistokimyasal Yöntemlerle Tespiti

Bu çalışmada 100 adet tavuk hibritinde (81'i Beyaz-Lohmann, 12'si Bovans White, 7'si Supernick-Lohmann) saptanan doğal Marek Hastalığı klinik ve patomorfolojik olarak incelenmiş, bu hayvanların 35'inde immunoperoksidaz yöntemle viral antijenler ve bu antijenlerin vücuttaki dağılımı belirlenmiş ve bulgular aşağıda özetlenmiştir.

1. Hasta hayvanlarda pleksüs-nervus ischiadicus lezyonlarına ilişkin klinik bulgulardan; dengesiz yürüme, parez, paraliz ve karakteristik balerin oturuşu dikkati çekti.

2. Hayvanların nekropsilerinde hastalığa özgü makroskobik bulguların yalnızca pleksüs-nervus ischiadicuslarda şekillendiği görüldü.

3. Histopatolojik incelemelerde dalak (%94), b. Fabricius (%93), bezli mide (%80), N. ischiadicus (%71) karaciğer (%67), akciğer (%43), bağırsak (%41), böbrek (%30) ve pankreasta (%17) hastalığa ilişkin mikroskobik bulgular gözlenirken deri, merkezi sinir sistemi, timus, ovaryum, kalp, iskelet kası, kaslı mide ve adrende patolojik bulgular görülmedi.

4. Otuzbeş hayvanda, immunohistokimyasal incelemelerde, b. Fabricius (%68,6), dalak (%68,6), böbrek (%62.9), karaciğer (%54.3), pleksüs-nervus ischiadicus (%54.3), akciğer (%51.4), deri (%22.9), bezli mide (%37.1) ve bağırsakta (%11.4) viral antijenler çoğunlukla intrasitoplazmik, kısmen de intranüklear olarak gözlendi.

5. Bursa Fabriciusta folliküllerin hudut hücreleri ile böbrek tubul epitel hücrelerinde diğer doku/organlara kıyasla daha fazla immunpozitif hücre dikkati çekti.

Anahtar Kelimeler : Tavuk, Marek Hastalığı, İmmunohistokimya, Patoloji, Herpesvirus

SUMMARY

Pathological and Immunohistochemical Techniques for Detection of Marek's Disesase in the Chicken.

In this study, natural Marek's Disease which was determined in 100 chickens (81 White-Lohmann, 12 Bovans White and 7 Supernick-Lohmann) were examined clinically and pathomorphologically. Viral antigens were detected in 35 chickens and distributions of these antigens in the body were determined by immunoperoxidase method. These findings were summarized below.

1. Clinical findings such as incoordination, paresis, paralysis and leg extension (leg stretched forward and the other backward) associated with lesions in plexus-nervus ischiadicus were observed in chickens.

2. Specific macroscopic lesions associated with the disease were only seen in the plexus-nervus ischiadicus at necropsy.

3. In histopathologic examinations, microscopical lesions associated with the disease were detected in spleen (94%), b. Fabricius (93%), proventriculus (80%), plexus-nervus ischiadicus (71%) liver (67%), lung (43%), intestine (41%), kidney (30%) and pancreas (17%). No microscopic lesion in the skin, central nervous system, thymus, ovary, heart, skeletal muscle and adren were found.

4. In immunohistochemical examinations, viral antigens were usually seen intracytoplasmic and partially intranuclear at the b. Fabricius (68,6%), spleen (68,6%), kidney (62.9%), liver(54.3%), plexus-nervus ischiadicus (54.3%), lung (51.4%), skin (22.9%), proventriculus (37.1%) and intestine (11.4%) of the 35 chickens.

5. Compared with the other tissues/organs significant immunopositive cells were detected at the border cells of follicles of b. Fabricius and tubular epithelial cells of kidney.

Key Words: Chicken, Marek's Disease, Immunohistochemistry, Pathology, Herpesvirus

KAYNAKLAR

AKSOY, E. (1992). Kanatlılarda Marek Hastalığı ve Bursal Lezyonlar. *Etlik Vet. Mirobiol. Derg.*, **7**:1-12.

ANDERSON, D.P., EIDSON, C.S. and RICHEY, D.J. (1971). Age Susceptibility of Chickens to Marek's Disease. *Am. J. Vet. Res.*, **32**:935-938.

ATILGAN, T. ve YEŞİLADA, İ. (1971). Marek Hastalığında Korunma. *Bornova Vet. Araş. Enst. Derg.*, **12**:17-31.

BACA, A.Ü. (2002). Tavuklarda Marek Hastalığı Virusunun Polimeraz Zincir Reaksiyonu ile Saptanması. Doktora tezi. İstanbul Üniversitesi Sağlık Bilimleri Enstitüsü, İstanbul.

BAIGENT, S.J., ROSS, L.J.N. and DAVISON, T.F. (1998). Differential Susceptibility to Marek's Disease is Associated with Differences in Number, but not Phenotype or Location, of pp38 Lymphocytes. *J. Gen. Virol.*, **79**:2795-2802.

BANKOWSKI, R.A., MOULTON, J.E. and MIKAMI, T. (1969). Characterization of Cal-1 Strain of Acute Marek's Disease Agent. *Am. J. Vet. Res.*, **30**:1667-1676.

BARROW, A.D., BURGESS, S.C., BAIGENT, S.J., HOWES, K. and NAIR, V.K. (2003). Infection of Macrophages by a Lymphotropic Herpesvirus: A New Tropism for Marek's Disease Virus. *J. Gen. Virol.*, **84**, 2635-2645.

BEASLEY, J.N., PATTERSON, L.T. and McWADE, D.H. (1970). Transmission of Marek's Disease by Poultry House Dust and Chicken Dander. *Am. J. Vet. Res.*, **31**:339-344.

BIGGS, P.M. (1961). A Discussion on the Classification of the Avian Leucosis Complex and Fowl Paralysis. *Br. Vet. J.,* **117**:326-334.

BIGGS, P.M. (1967). Marek's Disease (Congress paper). *Vet. Rec.*, **81**:583-588.

BIGGS, P.M., PURCHASE, H.G., BEE, B.R. and DALTON, PJ. (1965). Preliminary Report on Acute Marek's Disease (Fowl Paralysis) in Great Britain. *Vet. Rec.,* **77**:1339-1340.

BIGGS, P.N., POWELL, D.G., CHUROHILL, A.E. and CHUB, R.C. (1972). The Epizootiology of Marek's Disease. I. Incidence of Antibody, Viraemie and Marek's Disease in Six Flocks. *Avian Pathol.*, **I**:5-25.

BREWER, R.N., REID, W.M., JOHNSON, J. and SCHMITTLE, S.C. (1969). Studies on Acute Marek's Disease. VIII. The Role of Mosquitoes in Transmission under Experimental Conditions. *Avian Dis.*, **13**:83-88.

BUCKMASTER, A.E., SCOTT, S.D., SANDERSON, M.J., BOURSNELL, M.E.G., ROSS, L.J.N. and BINNS, M.M. (1988). Gene Sequence and Mapping Data from Marek's Disease Virus and Herpesvirus of Turkeys: Implications for Herpesvirus Classification. *J Gen Virol.,* **69**:2033-2042.

BUMSTEAD, J.M. and PAYNE L.N. (1987). Production of an Immune Suppressor Factor by Marek's Disease Lymphoblastoid Cell Lines. *Vet. Immunol. Immunopathol.,* **16**:47-66.

BURGESS, S.C., BASARAN, B.H. and. DAVISON, T.F. (2001). Resistance to Marek's Disease Herpesvirus-induced Lymphoma is Multiphasic and Dependent on Host Genotype. *Vet Pathol*., **38**:129-142.

BURGESS, S.C. and DAVISON, T.F. (2002). Identification of the Neoplastically Transformed Cells in Marek's Disease Herpesvirus-Induced Lymphomas: Recognition by the Monoclonal Antibody AV37. *J. Virol.*, **76**:7276-7292.

BURGOYNE, G.H. and WITTER, R.L. (1973). Effect of Passively Transferred Immunoglobulins on Marek's Disease. *Avian Dis.,* **17**:824-837.

BUSCAGLIA, C. and CALNEK, B.W. (1988). Maintenance of Marek's Disease Herpesvirus Latency In Vitro by a Factor Found in Conditioned Medium. *J. Gen. Virol.,* **69**:2809-2818.

CALNEK, B.W. and WITTER, RL. (1972). Marek's Disease. Chapter 15. In: *Disease of Poultry*. Ed.: M.S. HOFSTAD, B.W. CALNEK, C.F. HELMBOLDT, W.M. REID and H.W. YODER, 6th Ed. Iowa State University Press. Ames. p.:470-502.

CALNEK, B.W. and WITTER, R.L. (1997). Marek's Disease. In: *Poultry Disease*. Ed.: B.W. CALNEK, H.J. BARNES, C.W. BEARD, L.R. McDOUGALD and Y.M. SAIF, 10th Ed., Iowa State University Press, Iowa.

CALNEK, B.W., ADENE, D.F., SCHAT, K.A. and ABPLANALP, H. (1989). Immune Response versus Susceptibility to Marek's Disease. *Poult. Sci.,* **68**:17-26.

CALNEK, B.W., ADLDINGER, H.K. and KAHN, D.E. (1970a). Feather Follicle Epithelium: A Source of Enveloped and Infectious Cell-Free Herpesvirus from Marek's Disease. *Avian Dis*., **14**:219-233.

CALNEK, B.W., SCHAT, K.A., ROSS, L.J.N., SHEK, W.R. and CHEN, C-L.H. (1984). Further Characterization of Marek's Disease Virus-Infected Lymphocytes. I. In Vivo Infection. *Int. J. Cancer,* **33**:389-398.

CALNEK, B.W., UBERTINI, T. and ADLDINGER, H.K. (1970b). Viral Antigen, Virus Particles, and Infectivity of Tissues from Chickens with Marek's Disease. *J. Natl. Cancer Inst*., **45**:341-351.

CALNEK, BW. (1986). Marek's Disease-A Model for Herpesvirus Oncology. *Crit. Rev. Microbiol*., **12**:293-320.

ÇETİN, İ. (1992). İzmir Yöresinde Kanatlılarda Marek Hastalığı ve Patolojik Karakteristikleri. Uzmanlık Tezi. T.C. Tarım ve Köyişleri Bakanlığı Tarımsal Araştırmalar Genel Müdürlüğü. İzmir.

CHENG, Y-Q., LEE, L.F., SMITH, E.J. and WITTER, R.L. (1984). An Enzyme-Linked Immunosorbent Assay for the Detection of Antibodies to Marek's Disease Virus. *Avian Dis.,* **28**:900-911.

CHO, K.O., OHASHI, K. and ONUMA, M. (1999). Electron Microscopic and Immunohistochemical Localization of Marek's Disease (MD) Herpesvirus Particles in MD Skin Lymphomas. *Vet. Pathol*., **36**:314-320.

CHUBB, R.C. and CHURCHILL, A.E. (1969). Effect of Maternal Antibody on Marek's Disease. *Vet. Rec.,* **85**:303-305.

CORTES, P.L and CARDONA, C.J. (2004). Pathogenesis of a Marek's Disease Virus Mutant Lacking vIL-8 in Resistant and Susceptible Chickens. *Avian Dis*., **48**:50-60.

DAVIDSON, I. and BORENSHTAIN, R. (2002). The Feather Tips of Commercial Chickens are a Favorable Source of DNA for the Amplification of Marek's Disease Virus and Avian Leukosis Virus, Subgroup J. *Avian Pathol.,* **31**:237-240.

DAVIDSON, I., MALKINSON, M. and WEISMAN, Y. (2002). Marek's Disease in Turkeys. I. A Seven-Year Survey of Commercial Flocks and Experimental Infection Using Two Field Isolates. *Avian Dis*., **46**:314-321.

DİKER, F. (1992). Piliç ve Tavuklarda Marek Hastalığının Organlara Dağılımı (İnsidensi) ve Histopatolojisi. Uzmanlık Tezi. T.C. Tarım ve Köyişleri Bakanlığı Pendik Hayvan Hastalıkları Merkez Araştırma Enstitüsü. İstanbul.

DJERABA, A., MUSSET, E., LOWENTHAL, J.W., BOYLE, D.B., CHAUSSE, A.M., PELOILLE, M. and QUERE, P. (2002). Protective Effect of Avian Myelomonocytic Growth Factor in Infection with Marek's Disease Virus. *J. Virol.,* **76**:1062-1070.

DOAK, R.L., MUNNELL, J.F. and RAGLAND, W.L. (1973). Ultrastructure of Tumor Cells in Marek's Disease Virus-Infected Chickens. *Am. J. Vet. Res*., **34**:1063-1069.

DUKES. T.W. and PETTIT, J.R. (1983). Avian Ocular Neoplasia--A Description of Spontaneously Occurring Cases. *Can. J. Comp. Med.,* **47**:33-36.

EKPERIGIN, H.E., FADLY, A.M., LEE, L.F., LIU, X. and McCAPES, R.H. (1983). Comb Lesions and Mortality Patterns in White Leghorn Layers Affected by Marek's Disease. *Avian Dis.,* **27**:503-512.

ERER, H. ve KIRAN, MM. (2000). *Veteriner Onkoloji*. 2. Baskı, Damla Ofset A.Ş. Konya. pp:136-146.

ERGÜN, A. (1983). Marek Hastalığı. In: *Kanatlı Hayvanların İnfeksiyon Hastalıkları ve Laboratuvar Teşhis Yöntemleri*. Pendik Veteriner Kontrol ve Araştırma Enstitüsü Yayınları, Yayın No:7, Milli Eğitim Basımevi, İstanbul, pp:115-128.

FICKEN, M.D., NASISSE, M.P, BOGGGAN, G.D., GUY, J.S., WAGES, D.P., WITTER, R.L., ROSENBERGER, J.K. and NORDGREN, R.M. (1991). Marek's Disease Virus Isolates with Unusual Tropism and Virulence for Ocular Tissues: Clinical Findings, Challenge Studies and Pathological Features. *Avian Pathol*., **20**:461-474.

FLETCHER, O.J, EIDSON, C.S. and KLEVEN, S.H. (1972). Bursal Lesions in Chickens Inoculated with Marek's Disease Vaccines. *Avian Dis*., **16**:153-162.

FUJIMOTO, Y., NAKAGAWA, M., OKADA, K., OKADA, M. and MATSUKAWA, K. (1971). Pathological Studies of Marek's Disease. I. The Histopathology on Field Cases in Japan. *Jpn. J. Vet. Res*., **19**:7-26.

FUJIMOTO, Y., OKADA, K., KAKIHATA, K., MATSUI, T., NARITA, M., ONUMA, M. and MIKAMI, T. (1974). Initial Lesions in Chickens İnfected with JM Strain of Marek's Disease Virus. *Jpn. J. Vet. Res*., **22**:80-94.

GIMENO, I.M., WITTER, R.L., FADLY, A.M. and SILVA, R.F. (2005). Novel Criteria for the Diagnosis of Marek's Disease Virus-Induced Lymphomas. *Avian pathol*, **34**:332-340.

GOODCHILD, W.M. (1969). Some Observations on Marek's Disease (Fowl Paralysis). *Vet. Rec.,* **84**:87-89.

GROSS, W.B. (1972). Effect of Social Stress on Occurrence of Marek's Disease in Chickens. *Am. J. Vet. Res.,* **33**:2275-2279.

GÜREL, A. ve YEŞİLDERE, T. (1993a). Civcivlerde Deneysel Oluşturulan Marek Hastalığında Bursa Fabricius Lezyonları. *İstanbul Üniv. Vet. Fak. Derg*., **19**:183-195.

GÜREL, A. ve YEŞİLDERE, T. (1993b). Civcivlerde Deneysel Oluşturulan Gumboro ve Marek Hastalıklarında Bursa Fabricius'ta oluşan Lezyonların Karşılaştırılmalı Olarak İncelenmesi. *İstanbul Üniv. Vet. Fak. Derg*., **19**:213-229.

GÜREL, A., ARUN, S.S., KUŞÇU, B. ve YEŞİLDERE, T. (2003). Tavuklarda Spontan Marek Hastalığının Histopatolojik ve İmmunoperoksidaz Yöntemle Teşhisi Üzerine Çalışmalar. *Turk J. Vet. Anim. Sci.,* **27**:861-872.

HAN, P.F.S. and SMYTH, J.R. (1972). The Influence of Restricted Feed Intake on the Response of Chickens to Marek's Disease. *Poult. Sci.,* **51**:986-991.

HEIER, B.T. and JARP, J. (2000). Risk Factors for Marek's Disease and Mortality in White Leghorns in Norway. *Pre. Vet. Med.,* **44**:153-165.

HELMBOLDT, C.F., WILLS, F.K. and FRAZIER, M.N. (1963). Field Observations of the Pathology of Skin Leukosis in Gallus Gallus. *Avian Dis*., **7**:402-411.

HELMBOLDT, C.F. (1972). Histopathologic Differentiation of Diseases of the Nervous System of the Domestic Fowl (Gallus Gallus). *Avian Dis*., **16**:229-240.

HILLEMAN, M.R. (1972). Marek's Disease Vaccine: Its Implications in Biology and Medicine. *Avian Dis*., **16**:191-199.

HODGES, R.D. (1974). *The Histology of the Fowl.* Acedemic Press, London. pp: 221-225.

IMAI, K., YUASA, N., FURUTA, K., NARİTA, M., BANBA, H., KOBAYASHI, S. and HORIUCHI, T. (1991). Comparative Studies on Pathogenical, Virological and Serological Properties of Marek's Disease virus Isolated from Japanese Quail and Chicken. *Avian Pathol.,* **20**:57-65.

ISHIMURA, Y. (1990). Comparison of In Situ Hybridisation and Immunohistochemistry in Chicks Infected with Marek's Disease Virus. *Jpn. J. Vet. Res.,* **38:**58.

JAROSINSKI, K.W., YUNIS, R., O'CONNELL, P.H., MARKOWSKI-GRIMSRUD, C.J. and SCHAT, K.A. (2002). Influence of Genetic Resistance of the Chicken and Virulence of Marek's Disease Virus (MDV) on Nitric Oxide Responses After MDV Infection. *Avian Dis.,* **46**:636-649.

JAKOWSKI, P.M., FREDRICKSON, T.N., CHOMIAK, T.W. and LUGINBUHL, R.E. (1970). Hematopoietic Destruction in Marek's Disease. *Avian Dis.,* **14:**374-385.

JEURISSEN S.H.M. and de BOER, G.F. (1993). Chicken Anemia Virus Influences the Pathogenesis of Marek's Disease in Experimental Infections, Depending on the Dose of Marek's Disease Virus. *Vet. Q.,* **14**:81-84.

JEURISSEN, S.H.M., CLAASSEN, E., BOONSTRA-BLOM, A.G., VERVELDE, L. and JANSE, E.M. (2000). Immunocytochemical techniques to investigate the pathogenesis of infectious micro-organisms and the concurrent immune response of the host. *Develop. Comp. Immun.,* **24**:141-151.

JEURISSEN, S.H., JANSE, E.M., KOK, G.L. and de BOER, G.F. (1989). Distribution and Function of Non-Lymphoid Cells Positive for Monoclonal Antibody Cvı-Chnl-68.2 In Healthy Chickens and Those Infected with Marek's Disease Virus. *Vet. Immunol. Immunopathol*., **22**:123-33.

JORDAN, F.T.W. and PATTISON, M. (1996). Marek Disease. Chapter 15. In *Poultry Disease* Ed.: F.T.W. JORDAN and M. PATTISON, 4th ed., W.B. Saunders Company Ltd, London. pp:113-122.

KATO, S. and HIRAI, K. (1985). Marek's Disease Virus. *Adv. Virus Res.,* **30**:225-277.

KAUL, L. and PRADHAN, HK. (1991). Immunopathology of Marek's Disease in Quails: Presence of Antinuclear Antibody and Immune Complex. *Vet. Immunol. Immunopathol.,* **28**:89-96.

KENZY, S.G. and CHO, B.R. (1969). Transmission of Classical Marek's Disease by Affected and Carrier Birds. *Avian Dis.,* **13**:211-214.

KENZY, S.G. and BIGGS, P.M. (1967). Excretion of the Marek's Disease Agent by Infected Chickens. *Vet. Rec.,* **80**:565-568.

KILGORE, R.L. (1972). Prophylactic Efficacy of a Marek's Disease Vaccine in Broiler and Replacement Layer Chickens. *Avian Dis.,* **16**:72-77.

KÖKÜUSLU, C. ve ÖZKUL, İ.A. (1975). Evcil Kanatlılarda Gördüğümüz Tümör Çeşitleri. *A.Ü.Vet.Fak.Derg*., **22**:41-49.

KÖKÜUSLU, C. ve ÖZKUL, İ.A. (1977). Ankara, Bursa ve İzmir Yörelerinde Tavuklarda Rastlanan Tümörlerin Tipleri ve Yayılışı. *A.Ü.Vet.Fak.Derg*., **14**:51-65.

KÖKÜUSLU, C. ve ÖZKUL, İ.A. (1978). Tavuk Deri Biopsilerinde Deri, Tüy Follikül Epitelleri ve Otopsi Bulgularının Histopatolojik İncelenmesi ile Marek Hastalığının Teşhisi Üzerinde Araştırmalar. *A.Ü.Vet. Fak. Derg*., **15**:383-397.

KÖKÜUSLU, C., ÖZKUL, İA. ve ALÇIĞIR, G. (1989). Tavukların Lenfoid Leukozis (LL)-Retiküloendoteliozis ve Marek Hastalıklarının (MD) Ayrımsal Tanımında Uygulanan Histopatolojik Yöntemler ile İmmünofluoressan Tekniği (IF) Sonuçlarının Karşılaştırılması. *DOGA TU. Vet. ve Hay. D*., **13**:180-190.

KUTSAL, O. (1987). Bursa Yöresi Tavuklarında Görülen Marek Hastalığının Teşhisinde, Deri ve İç Organ Bulguları Üzerinde Floresan Antikor (FA) ve Histolojik Yöntemler Kullanarak Yapılan Araştırmalar. Doktora tezi. Ankara Üniversitesi Sağlık Bilimleri Enstitüsü, Ankara.

LAPEN, R.F. and KENZY, S.G. (1972). Distribution of Gross Cutaneous Marek's Disease Lesions. *Poult Sci.,* 51:334-336.

LEE, L.F. (1993). Characterization of A Monoclonal Antibody Against a Nuclear Antigen Associated with Serotype-1 Marek's Disease Virus-Infected and Transformed Cells. *Avian Dis.,* 37:561-567.

LESNIK, F., PAUER, T., VRTIAK, O.J., DANIHEL, M., GDOVINOVA, A. and GERGELY, M. (1981). Transmission of Marek's Disease to Wild Feathered Game. *Vet. Med. (Praha).,* **26**:623-630.

LUNA, L.G. (1968). *Manuel of Histologic Staining Methods of the Armed Forces Institute of Pathology*. McGraw-Hill Book Company, New York.

MOHANTY, G.C, SHARMA, R.N., GOPALKRISHNA, S., PRADHAN, H.K. and RAJYA, B.S. (1976). Lesions of Marek's Disease in Some Modified Cutaneous Appendages of Chicken. *Poultry Sci.*, **55**:40-44.

MORIGUCHI, R., FUJIMOTO, Y. and IZAWA, H. (1984). Marek's Disease in Field Chickens: Correlation between Incidence of Marek's Disease and Nuclear-Inclusion Formation in The Feather-Follicle Epithelium. *Avian Dis.,* **28**:331-342.

MORIMURA, T., OHASHI, K., SUGIMOTO, C. and ONUMA, M. (1998). Pathogenesis of Marek's Disease (MD) and Possible Mechanisms of Immunity Induced by MD Vaccine. *J. Vet. Med. Sci.*, **60**:1-8.

NAKAGAWA, M. (1965). Pathological Study od Fowl Paralysis. The Relationship Between the Lesions in the Nervous System and Those in the Visceral Organs. *Jpn. J. Vet. Res.,* **13:**55-56.

NAZERIAN, K., SOLOMON, J.J. WITTER, R.L. and BURMESTER, B.R. (1968). Studies on the Etiology of Marek's Disease. II. Finding of a Herpesvirus in Cell Culture. *Proc. Soc. Exptl. Biol. & Med.,* **127:**177-182.

NEUMANN, U. and WITTER, R.L. (1979a). Differantial Diagnosis of Lymphoid Leukosis and Marek's Disease by Tumor-Associated Criteria. I. Studies on Experimentally Infected Chickens. *Avian Dis.,* **23**:417-425.

NEUMANN, U. and WITTER, R.L. (1979b). Differantial Diagnosis of Lymphoid Leukosis and Marek's Disease by Tumor-Associated Criteria II. Studies on Field Cases. *Avian Dis.,* **23**:426-433.

OIE (2006). Marek's Disease. In: *Manual of Diagnostic Tests and Vaccines for Terrestrial Animals 2004.* CHAPTER 2.7.2. Erişim: [http://www.oie.int/Eng/Normes/ Mmanual/A_00103.htm]. Erişim Tarihi: 22.11.2006.

OSTERRIEDER, N., KAMIL, J.P., SCHUMACHER, D., TISCHER, B.K. and TRAPP, S. (2006). Marek's Disease Virus: from Miasma to Model. *Nature Rev. Microbiol.,* **4,** 283-294.

OTAKI, Y., NUNOYA, T., TAJIMA, M., KATO, A. and NOMURA, Y. (1988). Depression of Vaccinal Immunity to Marek's Disease by Infection with Chicken Anaemia Agent. *Avian Pathol.,* **17**:333-347.

ÖZBİLGİN, S., ŞEN, A., ÜLGEN, M., ÇARLI, K.T. ve SÖNMEZ, G. (2001). Tavuklarda Lenfoid Leukozis (LL) Hastalığının ELISA (Enzim Linked Immunosorbent Assay) ve Marek Hastalığının (MD) IF (İmmunoflorasan) Tekniği ile Tanısı. *Turk J. Vet. Anim. Sci*., **25**: 839-846.

PAMUKÇU, A.M. ve BAŞKAYA, H. (1952). Leucosis Complex. I. Ankara'da Tavuklarda Görülen Visceral Lymphomatosis Olayları. Tarım Bakanlığı Tavukçuluk Enstitüsü Yayınları, No, 11, Araştırmalar: 2. Yeni Matbaa, Ankara. Sayfa: 1-31.

PARKER, M.A. and SCHIERMAN, L.W. (1983). Suppression of Humoral Immunity in Chickens Prevents Transient Paralysis Caused by a Herpesviros. *J. Immunol.,* **130**:2000-2001.

PAYNE, L.N. and ROSZKOWSKI, J. (1973). The Presence of Immunologically Uncommitted Bursa and Thymus Dependent Lymphoid Cells in the Lymphomas of Marek's Disease. *Avian Pathol,* **1**:27-34.

PAYNE, L.N. and RENNIE. M. (1973). Pathogenesis of Marek's Disease in Chicks with and without Maternal Antibody. *J. Natl. Cancer Inst.,* **51**:1559-1573.

PAYNE, L.N. and BIGGS, P.M. (1967). Studies on Marek's Disease. II. Pathogenesis. *J. Natl. Cancer Inst.,* **39**:281-301.

PRADHAN, H.K., MOHANTY, C.G., MUKIT, A. and PAATNAIK, B. (1987). Experimental Studies on Marek's Disease in Japanese Quail (Cotumix Cotumix Japonica). *Avian Dis.,* **31**:225-233.

PRIGGE, T.J., MAJERCIAK, V., HUNT, H.D., DIENGLEWICZ, R.L. and PARCELLS, M.S. (2004). Construction and Characterization of Marek's Disease Viruses Having Green Fluorescent Protein Expression Tied Directly or Indirectly to Phosphoprotein 38 Expression. *Avian Dis.,* **48**:471-487.

PURCHASE, H.G. (1970). Virus-Spesific Immunofluorescent Precipitin Antigens and Cell-Free Virus in the Tissues of Birs Infested with Marek's Disease. *Cancer Res.,* **30**:1898-1908.

PURCHASE, H.G. and BIGGS, P.M. (1967). Characterization of Five Isolates of Marek's Disease. *Res. Vet. Sci.,* **8**:440-449.

PURCHASE, H.G., OKAZAKI, W. and BURMESTER, B.R. (1972). Long-Term Field Trials with the Herpesvirus of Turkeys Vaccine Against Marek's Disease. *Avian Dis.,* **16**:57-71.

QUERE, P. (1992). Suppression Mediated In Vitro by Marek's Disease Virus-Transformed T-Lymphoblastoid Cell Lines: Effect on Lymphoproliferation. *Vet. Immunol. Immunopathol.,* **32**:149-164.

REPORT OF THE AAAP. (1967). Sponsored leukosis workshop. *Avian Dis.,* **11**:694-702.

SCHAT, K.A., CALNEK, B.W. and FABRICANT, J. (1980). Influence of the Bursa of Fabricius on the Pathogenesis of Marek's Disease. *Infect. Immun.,* **31**:199-207.

SCHAT, K.A., CALNEK, B.W., FABRICANT, J. and GRAHAM, D.L. (1985). Pathogenesis of Infection with Attenuated MAREK'S Disease Virus Strains. *Avian Pathol.,* **14**:127-146.

SEVOIAN, M. and CHAMBERLAIN, D.M. (1962). Avian Lymphomatosis. Part II. Experimental Reproduction of the Ocular Form. *Vet. Med*., **57**:608-609.

SEVOIAN, M. and CHAMBERLAIN, D.M. (1964). Avian Lymphomatosis. IV. Pathogenesis. *Avian Dis.,* **8**:281-310.

SEVOIAN, M. CHAMBERLAIN, D.M. and COUNTER, F.T. (1962). Avian Lymphomatosis. I. Experimental Reproduction of the Neural and Visceral Forms. *Vet. Med.,* **57**:500-501.

SHARMA, J.M. and STONE, H.A. (1972). Genetic Resistance to Marek's Disease. Delineation of the Response of Genetically Resistant Chickens to Marek's Disease Virus Infection. *Avian Dis.,* **16**:894-906.

SHARMA, J.M., WITTER, R.L. and BURMESTER, B.R. (1973). Pathogenesis of Marek's Disease in Old Chickens: Lesion Regression as the Basis for Age-Related Resistance. *Infect. Immun.,* **8**:715-724.

SHEK, W.R., SCHAT, K.A. and CALNEK, B.W. (1982). Characterization of Non-Oncogenic Marek's Disease Virus-Infected and Turkey Herpesvirus-Infected Lymphocytes. *J. Gen. Virol.,* **63**:333-341.

SILVA, R.F., CALVERT, J.G. and LEE, L.F. (1997). A Simple Immunoperoxidase Plaque Assay to Detect and Quantitate Marek's Disease Virus Plaques. *Avian Dis.,* **41**:528-534.

SİPAHİOĞLU, A., GİRGİN, H., ERGÜN, A. ve FUHR, R. (1978). Tavukların Marek ve Leukozis Hastalıklarının Birbirinden Ayrılmaları ile Sahadaki Yaygınlıklarının Araştırılması ve Marek Hastalığına Karşı Etkin Bir Aşın Hazırlama. *Etlik Vet. Mirobiol. Derg*., **4**:22-53.

SMITH, M.W. and CALNEK, B.W. (1973). Effect of Virus Pathogenicity on Antibody Production in Marek's Disease. *Avian Dis.,* **17**:727-736.

SOLOMON, J.J., WITTER, R.L., NAZERIAN, K. and BURMESTER, B.R. (1968). Studies on the Etiology of Marek's Disease. I. Propagation of the Agent in Cell Culture. *Proc. Soc. Exp. Biol. Med.,* **127**:173-177.

SPENCER, J.L. and CALNEK, B.W. (1970). Marek's Disease: Application of Immunofluorescence for Detection of Antigen and Antibody. *Am. J. Ve.t Res.,* **31**:345-358.

SUGIYAMA, M. (1978). Pathological Studies on Spontoneus Cases of Marek's Disease in Chickens. *Bull. Nippon Vet. and Zootech. Coll.,* **27**:234-235.

SUGIYAMA, M., HAGIWARA, S., ICHINOSE, M., HORIUCHI, T. and ISODA, M. (1973). Pathological Changes of Spontaneous Cases of Marek's Disease. I. Lesions Classified by Location in the Peripheral and Central System. *Bull. Nippon Vet. and Zootech. Coll.,* **22**:9-13.

SUGIYAMA, M., HORIUCHI, T. and ISODA, M. (1976). Pathological Changes of Spontaneous Cases of Marek's Disease. III. Histopathological Changes in Central Nervous System. *Bull. Nippon Vet. and Zootech. Coll.,* **25**:143-148.

SWAYNE, D.E., FLETCHER, O.J. and SCHIERMAN, L.W. (1989). Marek's Disease Virus-Induced Transient Paralysis in Chickens. 1. Time Course Association Between Clinical Signs and Histological Brain Lesions. *Avian Pathol.*, **18**:385-396.

THE TAXONOMICON (2006). Erişim: [http://sn2000.taxonomy.nl/Taxonomicon/TaxonTree.aspx?id= 214571&tree=0.1]. Erişim Tarihi: 17.11.2006.

WIGHT, P.A.L. (1962). Variations in Peripheral Nerve Histopathology in Fowl Paralysis. *J. Comp. Pathol*., **72**:40-50.

WIGHT, P.A.L. (1966). Histopathology of the Skeletal Muscles in Fowl Paralysis (Marek's Disease). *J. Comp. Pathol*., **76**:333-339.

WITTER, R.L., CALNEK, B.W., BUSCAGLIA, C., GIMENO, I.M. and SCHAT, K.A. (2005). Classification of Marek's Disease Viruses According to Pathotype: Philosophy and Methodology. *Avian Pathol*., **34**:75-90.

WITTER, R.L., MOULTHROP, J.I., BURGOYNE, G.H. and CONNELL, H.C. (1970a). Studies on The Epidemiology of Marek's Disease Herpesvirus in Broiler Flocks. *Avian Dis.,* **14**:255-267.

WITTER, R.L., NAZERIAN, K., PURCHASE, H.G. and BURGOYNE, G.H. (1970b). Isolation from Turkeys of a Cell-Associated Herpesvirus Antigenically Related to Marek's Disease Virus. *Am. J. Vet. Res*., **31**:525-538.

WITTER, RL., SHARMA, J.M. and FADLY, A.M. (1980). Pathogenicity of Variant Marek's Disease Virus Isolants in Vaccinated and Unvaccinated Chickens. *Avian Dis.,* **24**:210-232.

WITTER, R.L., STEPHENS, E.A., SHARMA, J.M. and NAZERIAN K. (1975). Demonstration of A Tumor-Associated Surface Antigen in Marek's Disease. *J. Immunol.,* **115**:177-183.

YAMAMOTO, H., YOSHINO T, HIHARA, H. and ISHITANI, R. (1972). Histopathologic Comparison of Marek's Disease with Avian Lymphoid Leukosis. *Natl. Inst. Anim. Health. Quart.*, **12**:29-42.

YÖNDEM, B. (1993). Marek Hastalığı. In: *Tavuk Hastalıkları, Teşhis, Aşılar ve Uygulamaları Hizmet İçi Eğitim Semineri Tebliğler*i (15-17 Eylül 1993). T.C. Tarımım ve Köyişleri Bakanlığı Tavuk Hastalıkları Araştırma ve Aşı Üretim Enstitüsü Yayınları, Yayın No:6, Manisa, pp:116-121.

ÖZGEÇMİŞ

I- Bireysel Bilgiler

Adı:	HİKMET
Soyadı:	KELEŞ
Doğum yeri ve tarihi:	Akçadağ, 1972
Uyruğu:	TC
Medeni durumu:	Evli ve 2 çocuk babası
Askerlik durumu:	Yaptı
İletişim adresi ve tel:	Afyon Kocatepe Üniversitesi Veteriner Fakültesi Patoloji Anabilim Dalı, Cep tel: 05557011264

II- Eğitimi

Doktora, Ankara Üniversitesi Sağlık Bilimleri Enstitüsü, 2002-
Bilim Uzmanı, Yüzüncü Yıl Üniversitesi Sağlık Bilimleri Enstitüsü, 2002.
Veteriner Hekim, İstanbul Üniversitesi, 1996.

Yabancı Dili:

İngilizce (ÜDS=75, Mart 2007)

III. Ünvanları

Araştırma Görevlisi Uzman, Ankara Üniv., Sağlık Bilimleri Ens., 2002-
Araştırma Görevlisi Uzman, Afyon Kocatepe Üniv., Veteriner Fak., 2002.
Araştırma Görevlisi, Afyon Kocatepe Üniv., Veteriner Fak., 2001.
Araştırma Görevlisi, Yüzüncü Yıl Üniv., Sağlık Bilimleri Ens., 1999.

IV. Mesleki Deneyimi---

V. Üye Olduğu Bilimsel Kuruluşlar

Veteriner Patoloji Derneği, 2002-
İstanbul Veteriner Hekimler Odası, 1996-

VI. Bilimsel İlgi Alanları (Yayınları)

Scı-Expanded, SSCI veya AHCI Kapsamındaki Uluslararası Hakemli Dergilerde Yayımlanan Makaleler

- VURAL, S.A., HALIGUR, M., BESALTI, O., **KELES, H**. and BILGIHAN, S.E. (2006). Ocular Squamous Cell Carcinoma In a Cow. *Indian Vet J*., **83**:331-332.
- VURAL, S.A., SAGLAM, M., **KELES, H.** and BOZKURT, MF. (2006). Magenadenokarzinom bei einem Hund. (Gastric adenocarcinoma in a dog). *Kleintierpraxis*, **51**:326-330.
- VURAL, S.A., KUTSAL, O., **KELES, H.** and HALIGUR, M. (2005). Metastasierendes Rhabdomyosarkom bei einem Hund. (Metastatic Rhabdomyosarcoma in a Dog). *Kleinterpraxis*, **50**:45-50.
- YENER, Z., SAGLAM, Y.S., TEMUR, A. and **KELES, H.** (2004). Immunohistochemical Detection of Peste des petits ruminants Viral Antigens in Tissues from Cases of Naturally Occurring Pneumonia in Goats. *Small Ruminant Res*., **51**:273-277.
- YENER, Z. and **KELES, H**. (2001). Immunoperoxidase and Histopathological Studies on Leptospiral Nephritis in Cattle. *J. Vet. Med. A,* **48**: 441-447.

Ulusal Hakemli Dergilerde Yayımlanan Makaleler

- VURAL, S.A., **KELEŞ, H.**, ÖZSOY, Ş. ve ÖZKUL, İ.A. (2007). Köpek ve Kedilerde 1977-2005 Yılları Arasında Saptanan Orofaringeal Bölge Tümörleri: Retrospektif Çalışma. *Ankara Üniv Vet Fak Derg*., **54**:197-203.
- KELES, I., DEDE, S., **KELES, H.,** DEGER, Y. and ALTUG, N. (2000). Studies on Some Antioxidant Vitamin Concentrations in Lambs with Stiff-Lamb Disease. *Y.Y.Ü. Vet Fak Derg*., **11**:79-82.

Hakemli Elektronik Dergilerde Yayımlanan Makaleler

- VURAL, S.A., SAGLAM, M., HALIGUR, M. and **KELES, H**. (2005). Rhabdomyosarcoma in a Dog: Clinical and Pathological Findings. *The International Journal of Veterinary Medicine.* http://www.priory.com/vet/Rhabdomyosarcoma.htm.
- VURAL, S.A., **KELES, H.** and HALIGUR, M. (2005). Unilocular Splenic Hydatidosis In A Sheep. *The Internet Journal of Veterinary Medicine.*Volume 2 Number 1. http://www.ispub.com/ostia/index.php?xmlFilePath=journals/ijvm/vol2n1/cyst.xml.

Uluslararası Bilimsel Toplantılarda Sunulan ve Bildiri Kitabında Basılan Bildiriler

- KUTSAL, O., **KELES, H**., YUMUSAK, N. and SAGLAM, M (2007). A case of Multiple Tumours in a dog. *International Science Conference*, 07-08 June 2006, Stara Zagora, Bulgaristan. Poster sunumu.
- **KELES, H.,** VURAL, S.A., SENEL, O.O. and BESALTI, O. (2007). Choroid plexus carcinoma in a horse. 40th Voorjaarsdagen European Veterinary Conference, 26-30 April 2007. Hollanda-Amsterdam. Poster sunumu.
- ERGIN, I., VURAL, S.A., SIRIN, Y.S., PEKCAN, Z., **KELES, H.** and BESALTI, O. (2007). Perinanal neoplasia in Dogs: 33 cases. 40th Voorjaarsdagen European Veterinary Conference, 26-30 April 2007. Hollanda-Amsterdam. Sözlü sunum.
- VURAL, S.A., SAGLAM, M., HALIGUR, M. and **KELES, H.** (2006). Rhabdomyosarcoma in A Dog: Clinical and Pathological Findings. International Science Conference, 01-02 June, Stara Zagora, Bulgaristan. Poster sunumu.
- VURAL, S.A., KAPAKIN, K., **KELES, H**. and OZKUL, I.A. (2006). Adverse Effect of Salmonella Enterica Serotype Enteritidis Vaccine in Chickens, International Science Conference, 01-02 June, Stara Zagora, Bulgaristan. Poster sunumu.,

Ulusal Bilimsel Toplantılarda Sunulan ve Bildiri Kitabında Basılan Bildiriler

- **KELEŞ, H**., ÖZYILDIZ, Z., ALÇIĞIR, M.E., AYDIN, Y. (2006). Bir Köpekte Deri ve İç Organ Metastazlı Sertoli Hücre Tümörü. Poster Sunumu, III. Veteriner Patoloji Kongresi, 06-09 Eylül, Elazığ.
- ÖZYILDIZ, Z., **KELEŞ, H.,** HANEDAN, B., YARDIMCI, B., AYDIN, Y. (2006). Bir Köpekte Hemangiosarkom Olgusu. Poster Sunumu, III. Veteriner Patoloji Kongresi, 06-09 Eylül, Elazığ.
- HALIGÜR, M., VURAL, S.A., **KELEŞ, H**. (2006). Bir Köpekte Metastazlı Granuloza Hücre Tümörü. Poster Sunumu, III. Veteriner Patoloji Kongresi, 06-09 Eylül, Elazığ.
- KARADAŞ, E., **KELEŞ, H.,** BOZKURT, M.F. (2004).: Bir İnekte Peritoneal ve Ovariyal Tüberküloz, Poster Sunumu, II. Veteriner Patoloji Kongresi, 06-10 Eylül, Kapadokya-Nevşehir.
- VURAL, S.A., KUTSAL, O., **KELEŞ, H.,** HALIGÜR, M. (2004).: Bir Köpekte Metastatik Miyofibrosarkom, Poster Sunumu, II. Veteriner Patoloji Kongresi, 06-10 Eylül, Kapadokya-Nevşehir.
- VURAL, SA., HALIGÜR, M, BEŞALTI, Ö., **KELEŞ, H**., BİLGİHAN, SE. (2004). Bir İnekte Yassı Hücreli Kanser, Poster Sunumu, II. Veteriner Patoloji Kongresi, 06-10 Eylül, Kapadokya-Nevşehir.
- VURAL, S.A., SAĞLAM, M., **KELES, H.,** BOZKURT, M.F. (2004). Bir Köpekte Mide Adenokarsinomu, Sözlü Sunum, II. Veteriner Patoloji Kongresi, 06-10 Eylül, Kapadokya-Nevşehir.
- **KELES, H**., GÜL, Y. (2002). Van Bölgesi Mezbahalarında Kesilen Boğaların Testis ve Epididimislerinin Yangısal değişiklikleri Üzerine Patolojik Araştırmalar, Poster Sunumu, I. Veteriner Patoloji Kongresi, 12-13 Eylül, Konya.

Projeleri ve bu projelerdeki Görevleri

- YÜKSEL, H., KARADAŞ, E., SEVİMLİ, A., KELEŞ, H. ve DEMİREL, H.H. (2006). *Hexachlorocyclohexane (HCH-Lindane) Toksikasyonunun Rat Testisindeki Proliferatif Aktivite ve Apoptozis Üzerine Etkilerinin Patolojik ve Immunohistokimyasal Olarak İncelenmesi*. AKÜBAPK, 06.VF.19, 2006. Halen devam ediyor.
- ÖZKUL, İ.A., VURAL, S.A., HİÇYILMAZ, Z., **KELEŞ, H**.. *Karadeniz Bölgesi Sığırlarının Sidik Kesesi Tümörlerinde Patomorfolojik ve İmmunopatolojik İncelemeler*. Yardımcı Araştırıcı, AÜBAP. 2004-0810-067, 2004. Halen devam ediyor.
- KARADAŞ, E., **KELEŞ, H**., *Marek Hastalıklı Piliçlerde Dokularda Şekillenen Lezyonların Histopatolojik ve İmmunohistokimyasal Olarak İncelenmesi*. Yardımcı Araştırıcı, AKÜBAPK, 041.VF.03, 2004. Halen devam ediyor.
- GÜL, Y., **KELES, H**.: *Van Bölgesi Mezbahalarında Kesilen Boğaların Testis Ve Epididimislerinin Yangısal Değişiklikleri Üzerine Patolojik Araştırmalar*, Yardımcı Araştırıcı, YYÜAF, 00-VF-040, 2002.
- YENER, Z., **KELES, H**.: *Sığırlarda Leptospiral Nefritis Üzerine İmmunoperoksidaz ve Histopatolojik Çalışmalar*, Yardımcı Araştırıcı, YYÜAF, 00-VF-018, 2001.

Aldığı Ödüller

- **KELES, H.,** VURAL, S.A., SENEL, O.O. and BESALTI, O. (2007). Choroid plexus carcinoma in a horse. 40th Voorjaarsdagen European Veterinary Conference, 26-30 April 2007. Hollanda-Amsterdam. Bu poster sunumu Boehringer Ingelheim tarafından **"Golden Sticker"** ile ödüllendirilmiştir.

VII. Bilimsel Etkinlikleri

Konuşmacı Olarak Katıldığı Seminerler

- *Riboproblarla İn situ Hibridizasyon*. Yüzüncü Yıl Üniv. Vet. Fak. Mikrobiyoloji Anabilim Dalı Seminer Salonu, 2001.
- *Serbest Radikaller.* Ankara Üniv. Vet. Fak. Patoloji Anabilim Dalı Kütüphanesi, 2004.
- *Oksidatif Stres ve Tümör Oluşumuna Etkisi*. Ankara Üniv. Vet. Fak. Patoloji Anabilim Dalı Kütüphanesi, 2004.