

771569

TÜRKİYE CUMHURİYETİ
ANKARA ÜNİVERSİTESİ
TIP FAKÜLTESİ

**DİZ ÇEVRESİ TÜMÖRLERİNDE REZEKSİYON SONRASI
ENDOPROTEZ İLE REKONSTRÜKSİYON YAPILAN HASTALARDA
FONKSİYONEL SONUÇLARIMIZ**

Dr. Burak AKAN

**ORTOPEDİ VE TRAVMATOLOJİ ANABİLİM DALI
TIPTA UZMANLIK TEZİ**

**TEZ DANIŞMANI
Doç. Dr. Yusuf YILDIZ**

**ANKARA
2006**

ÖNSÖZ

Son yıllarda toplumda gözüken malignite vakalarındaki artış ile birlikte ortopedik onkolojinin de önemi artmaktadır. Gelişen kemoterapi protokolleri, radyolojik görüntüleme ve biyo-mühendislik alanlardaki teknolojik gelişmeler sonrası kas-iskelet sistemi tümörlerinde de tedavi protokolleri ortopedik açıdan artık değişim göstermektedir. Diz çevresinde meydana gelen tümörlerde, ortopedik tedavi protokollerinde artık amputasyon yerini rezeksiyon ve sonrasında rekonstrüksiyon yöntemlerine bırakmaya başlamıştır. Kliniğimiz de bu değişime ayak uydurmuş olmakla birlikte, Ortopedik Onkoloji ile ilgili değerli çalışmalara sahip hocalarım Prof. Dr. Yener SAĞLIK ve Doç. Dr. Yusuf YILDIZ'ın beni bu konuda çalışmaya teşvik etmeleri Ortopedik Onkoloji'ye ilgimi olumlu yönde etkilemiştir.

Ankara Üniversitesi Tıp Fakültesi Ortopedi ve Travmatoloji Ana Bilim Dalında uzmanlık eğitimim boyunca engin bilgi ve tecrübelerini esirgemeyen çok değerli hocalarım Prof. Dr. Ertan MERGEN, Prof. Dr. İlker ÇETİN, Prof. Dr. Derya DİNÇER, Prof. Dr. Yener SAĞLIK, Prof. Dr. Tarık YAZAR, Prof. Dr. Mehmet BİNNET, Prof. Dr. Sinan ADIYAMAN, Prof. Dr. Bahattin GÜZEL, Prof. Dr. Mehmet DEMİRTAŞ, Prof. Dr. Kemal US, Prof. Dr. Bülent ERDEMLİ, Doç. Dr. Yusuf YILDIZ, Doç. Dr. Hakan KINIK, Doç. Dr. Sinan BİLGİN'e teşekkür ederim. Ayrıca tezim dökümantasyonu aşamasında yardımlarını esirgemeyen Tıbbi Onkoloji bilim dalından değerli hocam Prof. Dr. Ali PAMİR'e de ayrıca teşekkür ederim.

Asistanlık hayatımda ve tezimin hazırlanma aşamasında büyük destek ve sabır gösteren sevgili eşim Lale 'ye, kardeşim Özge'ye ve maddi-manevi desteklerinden dolayı tüm aile fertlerime, birlikte çalışma imkanı bulduğum tüm asistan arkadaşlarıma da ayrıca teşekkür ederim.

İÇİNDEKİLER

Kabul ve Onay	i
Önsöz	ii
İçindekiler	iii
Resimler Dizini	iv
Tablolar Dizini	v
Grafikler Dizini	v
1. GİRİŞ	1
2. GENEL BİLGİLER	3
2.1. Terminoloji ve Tanımlama.....	4
2.2. Doğal Seyir	4
2.3. Tanı	8
2.4. Evrelendirme, Sınır Kavramı Ve Tedavi	14
2.5. Diz bölgesi ve Ortopedik Onkolojik Açından Önemi.....	27
2.5.1. Anatomi.....	27
2.5.2. Diz çevresi tümörlerde klinik semptom ve bulgular	29
2.5.3. Görüntüleme ve tanı.....	30
2.5.4. Cerrahi.....	30
2.6. Modüler Segmenter Replasman Protezlerinin Özellikleri	32
2.6.1. Yerli modüler segmenter replasman protezleri	38
2.7. CERRAHİ TEKNİK	42
2.7.1. Distal femur	42
2.7.2. Proksimal tibia	45
2.8. Diz Bölgesinde Sık Tutulum Gösteren Tümörler	46
2.8.1. Dev hücreli tümör	47
2.8.2. Kemiğin Malign Fibröz Histiositoması	49
2.8.3. Osteosarkom	50
2.8.4. Ewing's sarkomu	55
3. MATERYAL VE YÖNTEM.....	58
4. ARAŞTIRMA BULGULARI.....	61
5. TARTIŞMA ve SONUÇ	87
ÖZET	98
SUMMARY	99
EK-1 Hastalarımızdan Örnekler.....	100
KAYNAKLAR	132

RESİMLER DİZİNİ

- Resim 1. Bening tümör evrelemesi. a)Evre I, latent b)Evre II, aktif c)Evre III, agresif
Resim 2. Düşük gradeli malign tümörlerde evreleme a)Evre Ia b)Evre Ib
Resim 3. Distal femurda osteosarkom
Resim 4. Distal femurda bir osteosarkomun MRG görüntüleri
Resim 5. Distal femurda osteosarkomlu hastanın sintigrafisi
Resim 6. Benign kemik tümörleri evrelendirilmesi
Resim 7. Kemikteki bir tümör için intralezyoner girişim
Resim 8. Kemikte “en bloc” marjinal eksizyon
Resim 9. Kemikte “en bloc” geniş eksizyon
Resim 10. William F.Enneking tarafından tarif edilen kemik tümörleri için cerrahi sınırlar
Resim 11. William F.Enneking tarafından tarif edilen yumuşak doku tümörleri için cerrahi sınırlar
Resim 12. Van-nes rotasyonplastisi
Resim 13. Van-nes rotasyonplastisi sonrası protez tatbiki
Resim 14. İlizarov ile tibiada segment kaydırma
Resim 15. Medial gastroknemus rotasyon flebinin kullanımları
Resim 16. Popliteal fossa ve içerisindeki yapılar
Resim 17. a) Mentşe diz, b) Top-yuva eklemi, c) Rotasyonel mentşe diz
Resim 18. a) 1.kuşak yerli protezin kondiler bölge eskizi
b) 2.kuşak yerli protezin kondiler bölge eskizi
Resim 19. 2. kuşak yerli protezin şematik görünümü
Resim 20. 2. kuşak yerli protezler
Resim 21. Yerli protezin sarf malzemeleri
Resim 22. Yerli protez çakma takımları
Resim 23. Hasta uyumadan önce tümörlü taraf tekrar kontrol edilmeli. Ameliyat öncesi eklem açıklığı
Resim 24. Preop cildin betadine ile temizliği
Resim 25. Turnike uygulaması ve dreynleme
Resim 26. Protezin yerleştirilmesi ve sonrasında hareket açıklığı kontrolü
Resim 27. Cerrahi sonrası uygulanan baskılı bandaj
Resim 28. Distal femur rezeksiyonu
Resim 29. Proksimal tibia rezeksiyonu
Resim 30. Dev hücreli tümörün en sık yerleşim yerleri
Resim 31. Dev hücreli tümörün kemikte yaptığı sekonder değişiklikler
Resim 32. Klasik osteosarkom lokalizasyonları
Resim 33. Periosteal osteosarkomların dağılım lokalizasyonları
Resim 34. Parosteal osteosarkomun en sık iskelet lokalizasyonları
Resim 35. Telenjektazik osteosarkom lokalizasyonları

Resim 36. Ewing sarkomunun en sık yerleşim yerleri
Resim 37. Endoprotez etrafında lizis

TABLolar DİZİNİ

- Tablo 1: Enneking'e göre benign kas iskelet sistemi tümörler sınıflaması
Tablo 2: Enneking'e göre malign kas iskelet sistemi tümörleri sınıflaması
Tablo 3: MSTS fonksiyonel değerlendirme formu
Tablo 4: Histopatolojik tanımlar
Tablo 5: Protez türleri
Tablo 6: Araştırmaya alınan hastalar hakkında genel bilgiler
Tablo 7: Aseptik gevşeme nedeni ile revizyon yapılan hastalarımızın özellikleri
Tablo 8: Stem kırığı gelişen hastalarımız
Tablo 9: Araştırmaya alınan hastaların MSTS sonuçları
Tablo 10: MSTS skorlaması toplam sonuçlarının komplikasyon varlığı ile karşılaştırılması
Tablo 11: MSTS skorlaması toplam sonuçlarının kemoterapi uygulanması ile karşılaştırılması
Tablo 12: MSTS skorlaması toplam sonuçlarının yaş grupları ile karşılaştırılması
Tablo 13: MSTS skorlaması toplam sonuçlarının rezeksiyon bölgeleri ile karşılaştırılması
Tablo 14: MSTS kriterlerine göre ortalama fonksiyonel değerlerimiz

GRAFİKLER DİZİNİ

- Grafik 1: Bizim serimizdeki rezeksiyon miktarı
Grafik 2: Komplikasyon- Hasta Sayısı
Grafik 3: Enfeksiyon oranlarımız
Grafik 4: Nüks oranlarımız
Grafik 5: Aseptik gevşeme oranlarımız
Grafik 6: Hastalarımızda meydana gelen stem kırığı oranı
Grafik 7: Hastalarımızda meydana gelen kırık oranlarımız
Grafik 8: Metastaz oranlarımız
Grafik 9: MSTS skorlamasında hareket parametresi sonuçlarımız
Grafik 10: MSTS skorlamasında ağrı parametresi sonuçlarımız
Grafik 11: MSTS skorlamasında stabilite parametresi sonuçlarımız
Grafik 12: MSTS skorlamasında deformite parametresi sonuçlarımız
Grafik 13: MSTS skorlamasında kuvvet parametresi sonuçlarımız
Grafik 14: MSTS skorlamasında fonksiyonel aktivite parametresi sonuçlarımız
Grafik 15: MSTS skorlamasında duygusal kabul parametresi sonuçlarımız
Grafik 16: MSTS skorlamasında genel toplam sonuçlarımız
Grafik 17: Enfeksiyon gelişen hastalarda tespit edilen etkenler
Grafik 18: Enfeksiyon gelişen olgulara uygulanan tedaviler
Grafik 19: Aseptik gevşeme oranlarımızın komponentlere göre dağılımı

1. GİRİŞ

Kas iskelet tümörlerinin tedavisinde uygulanan ekstremitte kurtarıcı cerrahi, son 20 yıl içinde modern kemoterapi protokolleri, ileri rekonstrüksiyon yöntemleri ve gelişmiş cerrahi teknikler sayesinde sık uygulanır hale gelmiştir. İlerlemeler devam ettikçe erken dönem uygulamalara göre daha iyi fonksiyonel sonuçlara ulaşılabildiği gibi, ekstremitte kurtarıcı cerrahinin daha önceleri yapılamadığı durumlarda endikasyon alanı içine girmeye başlamıştır.¹⁷

Sarkomların tedavisindeki son 20 yıl içerisinde gelişen dramatik ilerlemeler sonucunda 20 yıl önce osteosarkomlu hastaların yaklaşık %80'ne amputasyon uygulanıp ve yine yaklaşık olarak %80'den fazlası hayatını kaybetmekte iken bugün artık bilinmektedir ki metastazı olmayan bu hastalara %70-80 oranında ekstremitte koruyucu cerrahi uygulanabilmekte ve bu hastaların yaşam süreleri artmıştır.

Rekonstrüktif cerrahi ve onkoloji alanındaki işbirliği ve gelinen nokta ilerisi için dahada ümit vericidir. Örneğin klasik osteosarkomun lokal kontrolü cerrahi tedavi ile sağlanırken, metastatik mikrokopik hastalığın tedavisi sistemik kemoterapi ile elde edilir. Günümüzde kemoterapinin hastalıksız sağkalım süresine sağladığı katkı tartışılmaz bir gerçektir. Bugün sağkalım oranlarının daha da iyileştirmek için cerrahi öncesi ve cerrahi sonrası yeni tedavi protokolleri üzerindeki çalışmalar artarak devam etmektedir.

Kas iskelet tümörlerinin tanısında kullanılan radyolojik incelemelerin teknolojisindeki her geçen günlük yenilikler de bu hastalıkların erken tanısına ve sonrasında da erken tedavisinin başlanmasına ve sonuç olarak sağkalımın artmasına neden olmaktadır.

Sonuç olarak hem kemoterapi protokollerindeki gelişmeler hem de erken tanı yöntemlerindeki teknolojik ve tecrübesel gelişmeler sonrasında bu hastaların sağkalım süreleri artmakta ve geçmişte amputasyon cerrahisi ile tedavi edilen bu hastalar artık lokal nüks oranı amputasyon cerrahisi oranına yakın olan, hastalıksız sağkalım süresinde amputasyon cerrahisi uygulanan hastaların sağkalım sürelerinden pek bir farkı olmayan ekstremitte koruyucu cerrahi ile tedavi edilmektedirler.

Ekstremitte koruyucu cerrahi girişimlerin esas amacı hastanın sağkalım ve fonksiyonlarında major değişiklik yapmaksızın lokal hastalığın tam olarak kaldırılmasıdır. Diz çevresi kas-iskelet sistemi tümörlerinin cerrahi tedavisinde rezeksiyon sonrası tümör protezleri ile rekonstrüksiyonu bu amaca büyük oranda ulaşmaktadır.

Bu tezin amacı diz çevresi tümörlerin rezeksiyonu sonrasında endoprotez ile rekonstüksiyon yapılan hastalarda ki fonksiyonel yanıtı değerlendirmek ve bu yanıtı etkileyebilecek faktörleri ortaya koyabilmeye çalışmak olmuştur.



2. GENEL BİLGİLER

Kas iskelet sistemi tümörleri, içerisinde 200'den fazla benign ve yaklaşık 90 adet malign tümör içeren oldukça heterojen bir neoplazm topluluğudur. Bu tümörler embriyojenik mezodermden köken almakta ve diferansiye oldukları dokuya veya erişkin histolojilerine göre katogerize edilmektedir.⁵³ Diz bölgesi hem benign kemik tümörlerin hem de malign kemik tümörlerin en sık yerleştiği bölgedir.²⁴ Bu bölge içerisinde en sık distal femur daha sonra ise proksimal tibia tutulumu gelir. Çocuklarda primer malign kemik tümörlerinin en sık yerleştiği bölge femurun distal bölgesidir.⁴⁸ Yine 20 ile 40 yaşlar arasında en sık olarak gözlenen histolojik olarak benign kabul edilen ancak lokal olarak agresif davranış biçimi sergileyen kemiğin dev hücreli tümörü de en sık yerleşim yeri olarak distal femur bölgesini daha sonrada proksimal tibia bölgesini seçer. Simon ve arkadaşları 1986 yılında distal femur bölgesini tutan yüksek gradeli tümörlerde ekstremitte koruyucu cerrahi ile diz üstü amputasyon cerrahisini karşılaştırmışlardır. Ekstremitte koruyucu cerrahinin prostetik rekonstrüksiyonla yapılabildiği kadar radikal ablation oranı %5-10 idi.⁵¹ Yakın zamana kadar başlangıçtaki tartışma noktası distal femur tutulumlu osteosarkomların ve yine bu bölgenin diğer primer malign tümörlerinin tedavisinin diz üstü amputasyon mu yoksa kalça dezartikülasyonu mu olacağı üzerine idi. Simon ve arkadaşları 1986 yılında Muskuloskeletal tümör kurumu üyelerinin distal femur tutulumlu osteosarkomları üzerinde ki deneyimlerini toparlayıp yayınlamışlardır ve diz üstü amputasyon cerrahisi sonrası lokal rekürens oranı %8 iken, bu oran kalça dezartikülasyonu sonrası %0'dır.⁵¹ Bu oranlar kalça dezartikülasyonunu daha iyi bir tedavi biçimi olarak öne sürmekte olmasına rağmen o zamanlarda birçok cerrah distal femuru tutan osteosarkom ve diğer malign tümörlerde diz üstü amputasyonu tercih etmişlerdir.

Geçen son 15-20 yılda trend ekstremitte koruyucu cerrahiye diz çevresi tümörlerin tedavisinde daha ön plana çıkarmıştır. Bu bölge özellikle de distal femuru tutan malign tümörlerde tedavide genel olarak non-amputatif cerrahinin artmasının sebebi multifaktöriyeldir. Anatomik lokalizasyonun daha iyi belirlenmesine olanak sağlayan bilgisayarlı tomografinin ilk olarak daha sonrada magnetik rezonans görüntülemelerin kullanılması ve artık rutine binen preoperatif kemoterapi protokolleri ekstremitte koruyucu cerrahinin tercih sebebi olmasında ki başlıca faktörlerdir. Bilgisayarlı tomografik incelemelerin klinikte ilk olarak kullanım alanı bulduğu 1970'li yılların sonlarında cerrahlar ilk olarak tümör ile komşu nörovasküler yapıların ilişkilerini değerlendirip, cerrahi girişim öncesi tümörün sinirler ve damarlar ile gerçek temasını

öğrendiler. Daha önceleri ise bu temas tahmin edilmeye çalışılıyordu ve tecrübeli cerrahlar yanlış tahminde bulunup ekstremitte koruyucu cerrahi tercih edip lokal rekürens yol açmak istemiyorlardı. Magnetik rezonans görüntüleme ise cerrahlar için daha gerçekçi bir güven kaynağı olmuştur .⁵⁰ Modern kemoterapi protokollerinin son zamanlarda kullanımı ile osteosarkom ve Ewing sarkomlu hastalarda operasyon sonrası sağkalım oranlarını artırmıştır.

2.1. Terminoloji ve Tanımlama

Hiperplazi: Hücre sayısının, hızlı çoğalma veya yavaşlamış maturasyon ile dejenerasyona bağlı olarak artmasıdır. Hiperplazi bir uyarıcı sonucu gerçekleşir ve uyarı son bulunca hiperplazi de son bulur.

Hamartom: Embrionun gelişimi sırasında veya sonraki büyüme safhalarında bir doku adacığının bölgesel organizasyonun dışında kalması ve kullanılmaması sonucu oluşan konjenital yapı hamartiadır. Bu yapı bağımsız olarak büyüyebilir ve sonucunda neoplazmaya benzer bir doku oluşturur ki bu doku hamartomdur.

Neoplazm: Bir yada daha fazla dokunun hücrelerinden oluşan atipik, otonom, ilerleyici bir oluşumdur. Anormal karyotipli hücrelerden oluşur. Hem morfolojik olarak hemde membran özellikleri, reseptör özellikleri farklılaşmıştır .

Metaplazi: Bir hücre tipinin çok farklı başka bir hücre tipine transformasyonudur. Örneğin fibroblastlar kondroblast yada osteoblastlara transforme olabilir .¹⁴

2.2. Doğal Seyir

Neoplazilerin hem invitro hemde invivo koşullarda gözlenen kendine has hücresel özellikleri vardır. Bunların en karakteristik olanları klonalite, otonomi, normal lokal dokuyu invaze etme ve metastaz özelliğidir.

Mezankimal hücrelerden köken alan kas iskelet sistemi tümörleri bazı özellikleri ile diğer neoplazilerden ayrılırlar. Tüm bu tümörler histolojik olarak kendi özelliklerini gösterebilirler de doğal seyir de ki özellikleri aynı kökten geldiklerine işaret eder.

Büyüme ve enkapsülasyon: tümörler merkezden dışa doğru büyürler.Kendilerine en az direnç gösteren yapılar doğru ilerlerler. Çevre normal bağ dokusu sıkışır. Matür ve fibröz bir bağ dokusu kapsülü oluşur. Ancak kas içinde ise lezyon, fasial sınırlara ulaşana kadar makroskopik düzeyde belirgin kapsül meydana gelmez. Yumuşak dokuda tümör yayılımına karşı direnci; kasları ayıran ve septalara bölen fasialar, tendonlar, kapsüller ve

damar sinir paketleri sağlar. Tümör kapsülünü sıkıştırdıkça fibröz doku septalar dönüşür ve tümörü lobüllere ayırır. Septaların içine giren damarlarda tümörü beslerler. Bu enkapsülasyon şekli tüm anatomik lokalizasyonlarda ve tüm tümörler için geçerlidir.¹¹ Kemik dokudan kaynaklanan tümörler ise, kemik iliğinin gevşek bağ dokusu elamanları, endosteum ve periost tarafından enkapsüle edilir. Burada en az direnç gösteren trabeküller ve havers kanalları boyunca intraosseöz tümör yayılımı gerçekleşir. Tümörü normal dokudan ince fibröz bir bağ dokusu ayırır. Bu yüzey girintili çıkıntılıdır ve kapsül ile trabeküller arasında sıkı bir bağ vardır. Yumuşak dokuda ki tümörler kapsül ile çevre doku arasındaki bir plandan künt diseksiyon ile ayrılabilir iken; kemik içinde tümörün ekstrakapsüler çıkarılması ise normal dokuyu feda etmeden olmaz, çok dikkatli yapılmış bir küratajdan sonra bile tümöral hücreler trabeküller arasında kalabilir.

Normal dokunun lokal reaksiyonu: Tümörün büyümesine karşı normal dokuda reaksiyon başlar. Tümörün kapsülü ile çevre yumuşak doku arasında reaktif zon oluşur. Bu reaktif zonun tüm kemik yumuşak doku tümörleri için geçerli en az üç elmanı vardır.

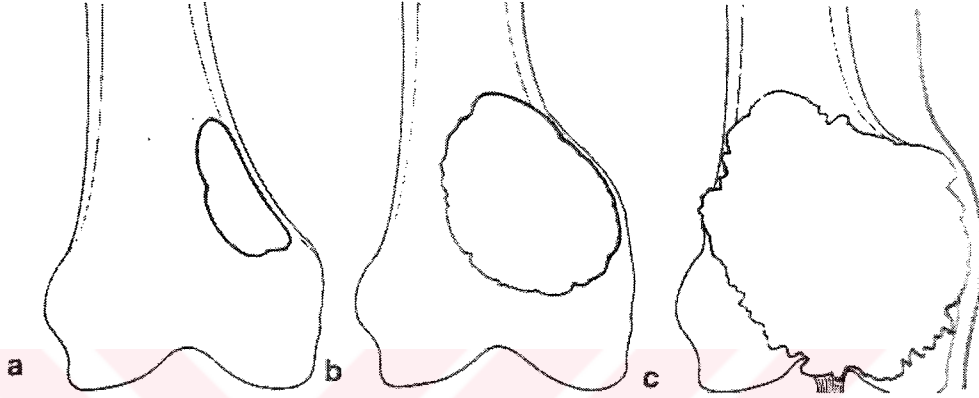
1. Mezankimal yanıt: Lezyonun lokalizyonuna bağlı olarak hücre proliferasyonu fibröz, kıvrımdak, kemik yönünde lezyon tarafından tetiklenen non-spesifik bir cevaptır. Fibröz kapsülün periferinde gerçekleşir ve non-spesifik olduğu için lezyonun selim yada habis olduğunu göstermez. Mikroskopik olarak infeksiyon, travma yada normal hücre yapım-yıkım siklusunun reaksiyonundan ayırt edilemez .

2. Vasküler yanıt: Non-spesifik ve spesifik olmak üzere iki şekildedir. Non-spesifik olan reaktif dokunun bir parçası olarak bölgedeki damarların genişlemesi ile olur. Normal damarlara benzerler ve kapsülü geçip, septumlar boyunca tümörün içinde ilerlerler. Spesifik vasküler cevap ise neoplastik hücrelerden salgılanan tümör anjiogenezis faktör sayesinde gerçekleşir. Bu damarlar çok ince duvarlı, sık arteriovenöz şantlar yapan nutrisyon vazifeleri olmayan, nöral ve farmakolojik uyarılara cevap vermeyen yapılardır.

3. Enflamatuar yanıt: Ödem, fibrin ve enflamasyon hücrelerinden oluşan bir infiltrasyondur. Non-spesifik olan kısmı iyileşen bir yapı veya geçmekte olan iltihap ile aynı yapıya sahiptir. Lezyonun içindeki nekroz ve kanama arttıkça yani tümörün agresifliği arttıkça bu dokunun kalınlığı da artar. Spesifik enflamatuar cevap ise spesifik antigenlere karşı; T, B lenfositleri ile plazma hücrelerinden oluşur. Perivasküler hücre kümeleri şeklinde gerçekleşir, tromboza sebep olabilir.

Normal doku tümör ilişkisi:

Selim,latent: Bu lezyonların doğal seyri çocukluk ve adolesan dönemde büyüme ve sonra latent bir faza girme yada spontan iyileşme şeklindedir. Çok ince bir reaktif zonları, çok az enflamatuvar hücreleri vardır. Neovaskülarizasyon yoktur. Cerrah için önemli olan bu lezyonların selim, iyi kapsüllü olduğu, reaktif zon ile kapsül arasında sıkı bağlantı olduğu ve ekstrakapsüler klivajın reaktif zon ile kapsül arasında değil, reaktif zon ile normal doku arasında olduğudur.¹⁵

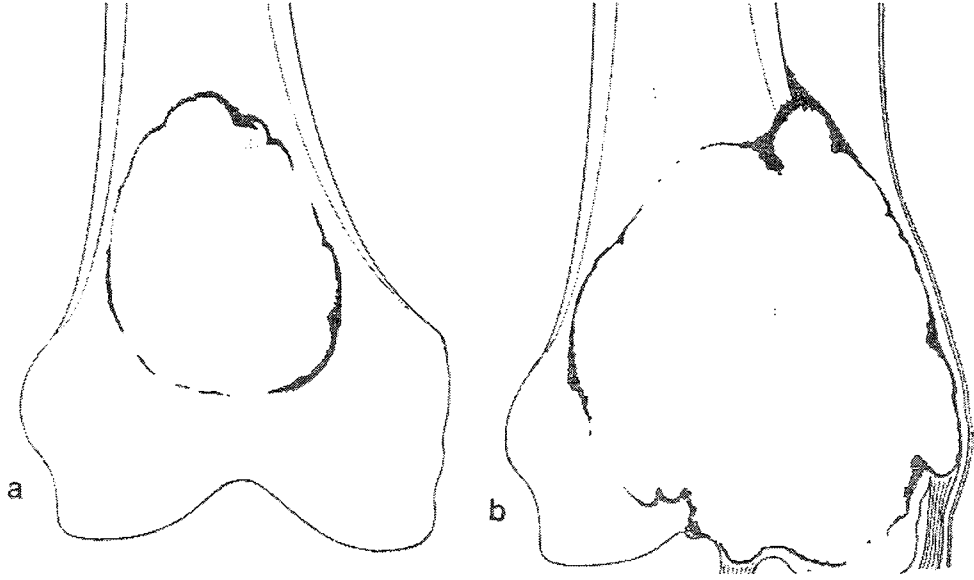

Resim 1: Bening tümör evrelemesi. a)Evre I, latent b)Evre II, aktif c)Evre III, agresif¹⁵

Selim, aktif: Doğal seyirlerinde latent hale geçmezler veya spontan iyileşme görülmez. Sıkışmış mezankimal doku iyi bir kapsül oluşturur ancak kenarları nodüler yapıdadır. Reaktif zon daha kalın, daha az matür ve az miktarda neovaskülarizasyon gösterir. Diseksiyon sırasında kapsülün düzensiz yapısı nedeni ile lezyon içine girilebilir.

Selim, agresif: Lezyonun kenarları düzensizdir, kapsül içinde nodüler çıkıntılar vardır ve bu çıkıntılar üzerinde kapsül çok incedir. Reaktif zon kalın ödemli ve neovasküleritesi çok fazladır. Reküransı önlemek için çevre normal dokudan diseke edilmelidir.

Malign, düşük gradeli: Bölgesel ve uzak metastaz yapmadan önce uzun bir büyüme evresi vardır. En düşük gradeli sarkom bile kapsülünü penetre eder. Bir çok noktada reaktif zona taşar ve burada ki ekstrakapsüler yayılımlar küçük izole esas kitle ile bağlantısı süren satellit kardeş nodüller oluştururlar. Reaktif zon selim lezyonlara göre daha kalın ve daha az matürdür. Neovasküler ve enflamatuvar cevaplar çok belirgin hale gelmiştir. Reaktif zon ve kapsül artıkları bir psödokapsül oluştururlar.



Resim 2: Düşük gradeli malign tümörlerde evreleme a)Evre Ia b)Evre Ib¹⁵

Malign, yüksek gradeli: Doğal seyirlerinde tamı konulması ve metastaz arasında çok kısa bir zaman vardır. Lezyonun periferinde hemen hemen hiç sıkışmış normal doku kalmamıştır. Kapsül tümü ile destrükte olmuştur. Psödokapsülü reaktif zon oluşturur. Satellit lezyonlar mevcuttur. Mezankimal yanıt azalmış, enflamatuvar ve neovasküler yanıt artmıştır. Satellit lezyonlar reaktif zon dışına çıkıp, normal dokuya yerleşip, vasküler yapıları invaze edebilirler. Böylece lezyondan uzak normal doku içine atlamış nodüller (skip lezyonlar) oluştururlar. Skip lezyonlar normal doku içinde olmasına rağmen asıl tümör ile aynı kompartman içerisinde yer alırlar. Kollegen ve matriks elemanlarını yıkan enzimler sayesinde çevre kemik, kas ve daha az oranda fascia ve kıkırdak dokuları invaze ederler.

Büyüme yolları ve doğal bariyerler; Yoğun kollegen içeren fascia ve kortikal kemik en dirençli doğal bariyerlerdir. Eklem kıkırdağı, eklem kapsülü, tendon, ligamanlar daha az oranda ise kaslar, yağ dokusu areolar doku, damarlar ve sinirler minör koruyuculardır. Normal dokularda büyümeyi basınç yolu ile engelleyen kontakt inhibisyon feed-back mekanizması selim lezyonlar içinde geçerlidir ve en az direnç gösteren yol boyunca büyürler. Büyümeyi kontrol eden diğer bir faktör ise kendi içindeki büyüme hızıdır. Malign tümörler ise mebranları üzerindeki reseptörlerce bu uyarıları tanımadıkları için kontrolsüz büyürler.

Metastaz; Sarkomların bölgesel lenf nodu metastazları akciğerde görünen uzak metastazlara göre çok nadirdir. Karsinomlar ise hemen daima öncelikle lenf nodu metastazı yaparlar. Kemik dokunun lenfatik sistemi yoktur. Hemopoetik hücreleri

toplayan geniş venöz sinüzoidler lenfatiklerin görevini üstlenirler ve direnaja periferik venöz sisteme doğru gerçekleşir.

Metastazların %90'dan fazlası akciğerlerde meydana çıkar. Bir çok malign tümörde lokal intravasküler trombüsler oluşur ve bunların bir kısmı skip metastazları yapar, bazıları ise savunma mekanizmaları tarafından yok edilir, bir kısmında mikrometastaz şeklinde akciğerlere ulaşır. Akciğerlere ulaşan tümör hücrelerinde bir kısmı lokal savunma mekanizmaları tarafından yok edilir. Yok edilemeyenler ise mikroskopik odaklar oluştururlar. Bu lezyonlar aylarca hatta yıllarca gizli kalabilirler.

2.3. Tanı

Doğru tanıyı koyabilmek fizik muayene, radyolojik tetkikler, makro ve mikroanatomik bulguların bir araya gelmesi ile olur.¹⁶ Sadece bu bulgulardan birini yada birkaçını ele alıp diğerlerini göz ardı etmek örneğin yalnızca radyolojik inceleme yaparak osteomyelit tanısı koyup, Ewing sarkomunu atlamak yanlış tanı koyduracağı gibi ciddi başka sorunlarada yol açabilir.

Tanıyı koymada ki en önemli adım o tanıyı akla getirmektir. Aksi ispat edilene kadarda bu tanıları ayırıcı tanıları içerisinde bulunmalıdır. Bu tümörlerde spesifik şikayetler ve fizik muayene bulguları çok az olduğu için tanıda ilk adım şüphedir.¹⁶

Bu hastaların genelde ilk şikayetleri ağrıdır. Bazen ise şişlik yada radyolojik tetkik sırasında tesadüfen ortaya çıkan bir bulgu veya patolojik kırık ilk belirti olabilir. Ağrının karakterinin keskin veya künt olup olmaması, devamlı yada gelip geçici olması, yansıyıp yansımaması, aktivite ile ilişkisi, gece ile ilişkisi, analjezik ilaca yanıtı önemlidir. Eğer şişlik meydana gelmiş ise ki şişlik ikinci en sık semptomdur³⁶ ve bu şişliğin oluş zamanı, hassasiyeti ve diğer bulguları ile büyüme hızı saptanmalıdır. Tesadüf radyolojik bir bulgu tespit edilmiş ise bu bölgeye ait daha eski radyolojik tetkiklerin var olup olmadığı sorulmalı. Özgeçmiş ve soygeçmiş özellikleri irdelenmelidir. Hızlı kilo kaybı ve sigara tiryakiliği mutlak sorgulanmalı. Daha sonra fizik muayene ile hasta değerlendirilmelidir. Ele gelen kitle varlığı, bu kitlenin boyutları ve diğer özellikleri (hassasiyeti, ısı artışı, kıvamı vs.), ilgili yada komşu eklem fonksiyonları değerlendirilmelidir. Deformiteler değerlendirilmeli, boy eşitsizliği tespit edilmelidir. Daha sonra diğer sistem muayaneleri tamamlanmalıdır.

Laboratuvar bulguları olarak eritrosit sedimentasyon hızı yüksekliği, tam kan sayımında anemi tespiti gibi spesifik olmayan bulgular yanı sıra bazı tümörlere özgü bulgularda mevcuttur. Örneğin osteosarkomlar gibi kemik yapım yıkım hızının yüksek olduğu

durumlarda alkelen fosfataz; Ewing sarkomu gibi hücre yıkımının çok artmış olduğu durumlarda laktat dehidrogenaz yüksekliği tespiti tanı koymada yardımcıdır.

Son yıllardaki radyolojik alandaki teknolojik gelişmeler tanı koymada ki faydaların yanı sıra cerrahi yöntemin biçiminin seçiminde çok önemli faydaları olmuştur. Tüm bu yeni tekniklere rağmen direkt radyografi vazgeçilmez bir yöntemdir. Ucuz olması, rahatça erişilebilmesi, yıllardan beri kullanılmasına bağlı tecrübe birikiminin olması ilk yapılacak radyolojik tetkik olmasını sağlar. Direkt radyolojide lezyonun kabaca yeri, büyüklüğü, kemiğe ve yumuşak dokuya etkisi ile bu dokuların cevabı belirlenir.

Kemik destrüksiyon paterni ve bunun özelliği önemlidir. Özellikle spongiöz kemikte lokalize küçük destrüksiyon alanlarının tanınmasında klasik radyoloji çok hassas değildir. Ancak kortikal destrüksiyon alanları daha rahat tespit edilirler. Destrüksiyon üç şekilde görülür. Bunlar;

1. Coğrafi destrüksiyon; en az agresitive gösteren türdür. Yavaş ilerleyen lezyonlara özgüdür. Sınırları belirgindir.
2. Güve yeniği tarzı destrüksiyon; daha agresif daha hızlı büyüyen lezyonlara hastır. Sınır demarkasyonu daha az belirgin ve patolojik kemikten normal kemiğe geçiş zonu daha geniştir. Patolojik kırık daha sıktır.
3. Permatif destrüksiyon; agresif, hızlı ilerleyen tümörler özgüdür. Çevre kemik doku ile sınırı belirgin değildir.³³



Resim 3:Distal femurda osteosarkom

Bazı tümörler kalsifiye yada ossifiye olan matriksler oluştururlar. Örneğin ossifiye tümör matriksi osteosarkomlar, osteom, osteoblastom ve ossifiye fibromada oluşur.

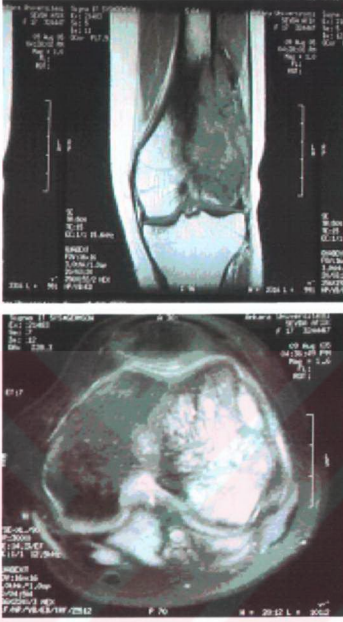
Direkt radyografide kemik lezyonun içinde yada çevresinde trabekülasyon gölgelerine rastlanabilir. Trabekülasyonun lokalizyonu, görünümü tümörün tabiatı hakkında önemli bilgiler verir.⁴⁴ Kemik korteks bazı tümörlerin lateral ekspansiyonunu tümü ile engeller iken bazen ise tümör korteksi kısmi olarak yada tamamıyla penetre eder. Agresif olmayan medüller lezyonlar endosteal yüzeyde reaksiyona neden olmadan medüller kanalda en az dirençli yol üzerinde büyürler.

Periostun alttaki kemik korteksten eleve olup bu boşlukta yeni kemik oluşmasına periost reaksiyonu denir. Periost reaksiyonu non-spesifik bir bulgu olup genelde varlığından ziyade görünüş biçimi daha önemlidir. Bu görünüş biçimleri soğan zarı şeklinde, codmann üçgeni şeklinde, homojen periost reaksiyonu şeklinde veya spiküller periost reaksiyonu şeklinde olabilir.

Direkt radyografide düşük doz tekniği ile yumusak doku varlığında saptanabilir.

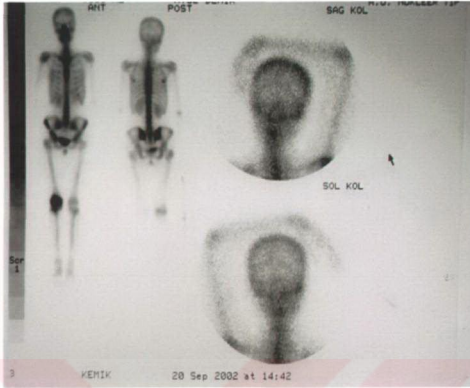
Lezyonun transvers planda pozisyonunu; santral (ör:enkondrom), eksantrik (ör:osteosarkom, GCT), kortikal (ör: osteoid osteoma), parosteal (ör: parosteal osteosarkom, osteokondrom) yada longitudinal planda pozisyonunu; epifizer (ör:kondroblastom), metafizer (ör:GCT,osteosarkom), diafizer (ör:Ewing sarkomu, enkondrom, AKK) direkt radyografide belirlemek tanıda önemlidir.

Direkt radyografiden sonra lezyonu daha iyi anlayabilmek için lokal bilgisayarlı tomografi, magnetik rezonans görüntüleme gerekir. Bilgisayarlı tomografi akciğerlerin, visseral organların ve kemik korteksi ile lezyonun mineralizasyon içeriğinin belirlenmesinde çok yararlıdır. Magnetik rezonans görüntüleme lezyonun yapısını, intra ve ekstramedüller yayılımını, nörovasküler yapılar ile ilişkisini çok iyi değerlendirir.



Resim 4 : Distal femurda bir osteosarkomun MRG görüntüleri

Anjiyografi ise magnetik rezonans görüntümeden önce ki dönemlerde tümörün damarlar ile ilişkisini ve vasküleritesini anlamada kullanılır iken, bugün iyi kanlanan tümörlerde embolizasyon ve kemoembolizasyon hem preoperatif hemde tedavi amaçlı kullanılmaya başlanılmıştır. Kemik sintigrafisi tümörler için spesifik bir yöntem olmamakla birlikte sensitivitesi nedeni ile metastaz aramada kullanılmaktadır. Bu tetkikler lezyonun tanısının konulması yanı sıra yayılımının belirlenmesi ve uygulanacak tedavinin seçiminde de faydalıdır. Bundan sonraki aşama ise histolojik tanıyı koymadır. Bu işlem için yapılan biopsi iki ana gruba ayrılır.



Resim 5 : Distal femurda osteosarkomlu hastanın sintigrafisi

1-Kapalı Biopsi

a-İğne aspirasyon biopsisi

b-Core needle biopsi(tru-cut, jamshidi)

2-Açık Biopsi

İğne biopsisi poliklinik şartlarında uygulanabilen teknik olarak ve biopsi açısından hazırlık bakımından kolay ekonomik ve zaman tasarrufu sağlayan bir teknik olmasına rağmen her zaman tanı konulması olanağı mümkün değildir. Her ne kadar teknik olarak kolay bir işlem olarak gözükse bile daha sonraki cerrahi girişimleri etkileyebileceği için birikmiş bir tecrübe ortopedik onkoloji ile ilgili belirli bir bilgi gerektirir. Uygun bir planlama yapılmadan yapılan biopsiler hastanın tedavi seçeneklerini ve hastalığın prognozunu kötü yönde etkileyebilir. Lokal tümörün kontrolünü zorlaştırabilir hatta imkansız kılabilir⁵⁰.

Radyolojik değerlendirme sonrasında cerrah kemik lezyonu değerlendirirken fokal osseöz patolojilere sebep olan travma, enfeksiyon, dolasım bozukluğu, metabolik patoloji, sinovial reaksiyon gibi ön tanıları da unutmamalıdır.

İnce iğne aspirasyon biopsisi 0,7 mm çaplı ince bir iğne ile uygulanabilir. Tanısal güvenilirliği tecrübeli merkezlerde %96 civarındadır. Dezavantajı az miktarda hücre incelendiği için sağlıklı bir taniya götürebilmesidir. *Trocar biopsisi* lokal veya genel anestezi ile uygulanabilir. Tru-cut yada benzeri biopsi iğneleri kullanılabilir. 2-3mm çaplı iki veya üç hücre sütununun alınmasını sağlar. Enfeksiyon ve yara iyileşme gibi

sorunlar düşüktür. Kemoterapi veya radyoterapi biopsi sonrasında bu yüzden hemen yapılabilir. Floroskopi altında yapılması tavsiye edilir. Kalın sklerotik kemik doku ile örtülü lezyonlar için kullanılamaz. Neoadjuvan kemoterapilerin günümüzde kullanımı artıkca trokar biopsilerin yapımında artmaktadır. Klinik ve radyolojik olarak kesin tanıya çok yaklaşılan osteosarkomlarda, dev hücreli tümörlerde rahatlıkla tercih edilir. Bilgisayarlı tomografi eşliğinde osteolitik omurga lezyonlarında da kullanımı üstün bir yöntemdir. Dezavantajı ise elde edilen materyalin azlığı sebebi ile tanı koyma güçlüğüdür. *Eksizyonel biopsi* bazen orjini bilmeyen bir tümör cerrahi diseksiyon ile ekspoz edildikten sonra tümü ile çıkarılma yoluna gidilir. Genelde yumuşak doku tümörlerinde tercih edilir, büyük ve malignite şüphesi olan tümörlerde hatalı bir uygulamadır ve sonuç malignite lehine ise lezyonun rezeksiyonu yetersiz kalmıştır ve nüks büyük oran ile kaçınılmazdır. Makroskopik olarak tümörün tümünün çıkartıldığı zannedilse de psödokapsül genelde geride kalmıştır ve rezeksiyon sınırları kontamine kabul edilmelidir. Yapılacak reoperasyonda geniş sınır sağlanmaya çalışılmalı ancak bu her zaman mümkün olmadığı için radyoterapi eklenmelidir. Bazı durumlarda lokal kontrolü sağlamak için amputatif girişimler dahi uygulanabilir. Eksizyonel biopsi klinik ve radyolojik incelemeler ile benign olduğu kesinleşen kitleler (eksostoza, osteoid osteoma, lipom) için kullanılmalıdır. İstisnai olarak inoperabl ve metastatik durumlarda tümör yükünü azaltmak için veya omurgada nöral dekompresyonu sağlamak için yapılabilir. *İnsizyonel biopsi* tüm kemik ve yumuşak doku kitleler için kullanılabilir. İnsizyonel biopside kullanılacak insizyon bir sonraki definitif cerrahinin insizyonuna göre planlanarak yapılmalıdır. Kesinlikle tranvers insizyonlar kullanılmamalıdır. Kitle ekspoz edilirken intermuskuler yollar değil, intramuskuler yollar tercih edilerek böylece hem nörovasküler yapıların kontaminasyonu önlenir hem de aralığa komşu tüm yumuşak dokular değil yalnızca tek adalenin fedası ile rezeksiyon gerçekleşir. Biopsi sonrası bu kas ve diğer tabakalar dikkatlice kat kat dikilmelidir. Biopsi esnasında da kanamaya izin verilmemelidir. Esas cerrahi sırasında biopsi traktı cildi, cilt altı, diğer yumuşak dokular ve kemik birlikte çıkartılmalıdır. Eğer biopsi yanlış bir insizyon ile yapılmış ise atipik insizyon ile biopsi traktı çıkartılmalı çok mecbur kalırsa amputatif girişimler yapılmalıdır. Biopsi sonrası tedavi planında amputasyon cerrahisinde varsa biopsi hattı amputasyon fleplerini koruyacak şekilde yapılmalıdır.⁵⁶ Biopsi sırasında yeterli materyal (1cm³ hacminde) alınmalıdır. *Frozen section biopsi (intraoperatif)* insizyonel biopsi kurallarına uyularak yapılmalıdır. Alınan doku mikrotom ile hemen kesileceği için alınan doku kalsifiye yada ossifiye olmamalıdır. Yaklaşık olarak 9-10 dk. için de sonuç alınır.

Patologlar acele karar vermek istemediklerinden dolayı cerrahlarda intraoperatif yetersiz hazırlık ve hasta ailesi ile görüşme imkanı bulamadıkları için bu yöntem yeterince sık kullanılmamaktadır.

2.4. Evrelendirme, Sınır Kavramı ve Tedavi

Tanı konulduktan sonraki aşama tümörün evrelendirilme aşamasıdır. Evrelendirmenin amacı prognoz tayini, cerrahi ve adjuvan tedavi strajisini belirlemektir. Florida Üniversitesinde 1980 yılında Enneking tarafından mezenkimal dokudan gelişen kemik ve yumuşak doku tümörlerinin evrelendirilmesi için ortak bir sistem geliştirildi. Bu sistem daha sonra Muskuloskeletal Tumor Society (MSTS) ve American Joint Comity for Cancer Staging (AJC) tarafından da kabul edildi. Malign tümörler için ilk evrelendirme AJC tarafından servikal karsinomlar için hazırlanmıştır. Bu sistemde T lokal tümör yayılımını, N bölgesel lenf nodu tutulumunu, M ise metastazı tanımlamakta idi. Bu sistem bir çok kanserin sınıflandırılmasında yaygın olarak halen kullanılmaktadır. Erişkin yumuşak doku sarkomlarının evrelendirilmesi için kullanılan üç sistem AJC Sistemi, Enneking Sistemi ve Hajdu Sistemi'dir. Kemik tümörleri için ise Enneking Sistemi ve bunun bir modifikasyonu olan AJC Sistemi'dir.

Mezansimal doku dışından orjin alan kas iskelet lezyonları (Ewing sarkomu, lösemi, lenfoma ve metastatik karsinoma) 1980 yılında Enneking tarafından geliştirilen bu sisteme dahil değildir.

Enneking sisteminde prognostik açıdan önemli faktörler tümörün grade'i , anatomi-mik lokalizasyonu ve boyutu ile metastaz olup olmamasıdır.

Bir tümörün grade'i tümörün agresifliği ve metastaz yapma potansiyeli ile açıklanır. Histolojik grade'i ;

- 1- 10 büyük büyütme alanına düşen mitoz sayısı
- 2- hücresel pleomorfizm miktarı
- 3- hücresel diferansiyasyon miktarı
- 4- nekroz miktarı
- 5- hücre / matris oranı
- 6- vaskülarite belirler.

Biyolojik agresiviteyi belirlemede klinik ve radyolojik bulgularda önem taşır.³¹

Bir tümörün anatomik lokalizasyonu ve bu alanda kapladığı alanın relatif büyüklüğü prognoz ile direkt bağlantılıdır. Lokal nüks ve metastaz oranı boyutca büyük tümörlerde

daha fazladır. Ayrıca cerrahi tercih edilecek yöntem ve adjuvan olarak tercih edilecek protokollerin seçilmesinde bu faktörler çok etkilidir.

Bölgesel veya uzak metastazların varlığı bir diğer önemli prognostik faktördür ve her evlendirmeye sistemi bu faktörü içermelidir. Enneking'e göre hem lokal hem de uzak metastaz varlığı kötü prognoz göstergesidir.

Bu sistemin kullandığı üç faktör grade(G), lokalizasyon (T) ve metastaz (M) varlığıdır.

Grade (G): Biyolojik aktivitenin bir göstergesidir. Histolojik, klinik ve radyolojik bulguların bir sentezidir.

G₀: Benign sitolojik bulgular, diferansiye hücreler, düşük hücre/matriks oranı özellikleridir. Belirgin kapsülleri vardır. Satellit, skip ve uzak metastaz görülmez. Genelde adolesan ve erişkin yaşta ortaya çıkan yavaş seyirli tümörlerdir. Radyolojik olarak Lodwick IA, IB, IC olarak kabul edilirler. Ör: Osteoid osteoma, osteoblastom, eozostoz, enkondrom, kondroblastom, lipom, dev hücreli tümör, hemanjiom.

G₁: Az sayıda mitoz, orta derecede diferansiyasyon ve belirgin matrikse sahiptirler. Hızlı seyirli, reaktif zonda satellitler içeren, skip lezyonları olmayan, nadiren uzak metastaz yapan tümörlerdir. Ör: Parosteal osteosarkom, sekonder kondrosarkom, diferansiye fibrosarkom, kordoma, miksoid liposarkom, hemangio-endotelyoma

G₂: Sık mitoz, az diferansiye hücreler, immatür matriks, anaplazi, pleomorfizm ve hiperkromatizm mikroskopik bulgulardır. Hızlı seyirli, satellit, skip lezyon ve uzak metastazı sık görülen tümörlerdir. Ör: Klasik osteosarkom, primer kondrosarkom, malign fibröz histiositom, sinovial sarkom, pleomorfik liposarkom, rabdomiyosarkom, Ewing sarkomu.

Lokalizasyon (T): Ayırım klinik ve radyolojik olarak yapılır.

T₀: İntrakapsüldür. Kapsül deforme olsa bile invaze olmamıştır.

T₁: Ekstrakapsüler, intrakompartmentaldır. Lezyon kapsülü geçip reaktif zonun içine girmiştir, bu lezyonun kendisi yada satellitleri tarafından yapılır. Ancak doğal bariyerlerin oluşturduğu kompartmanın dışına çıkmamıştır. Lezyonun hem kendisi hem de psödokapsülü kompartman içerisindedir. Eğer tümör kompartman içinde iken reaktif zon kompartman dışında ise ekstrakompartmentel kabul edilmelidir. Kompartman kavramında longitudinal sınırları olmasada cilt cilt altı dokusu kompartman kabul edilir. Parosseöz kompartman kemik ve adaleler arasında belirgin bir potansiyel kompartmandır. Birden çok kasa içeren kompartmanlar içerisinde (ör: ön kolun volar kompartmanı) bir çok kasa tutan tümörler intrakompartmentel kabul edilirler.

T₂: Ekstrakapsüler, ekstrakompartmantaldırlar. Kompartman sınırlarını aşmış gevşek fasial planları olan longitudinal sınırları olmayan alanlara taşınan tümörler ekstrakompartmantal sayılırlar. Kendi yada reaktif zonu nörovasküler yapılar ile ilişkili tümörlerde ekstrakompartmantal sayılırlar.

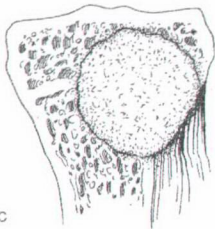
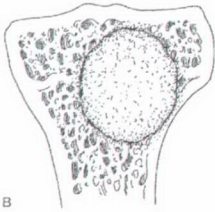
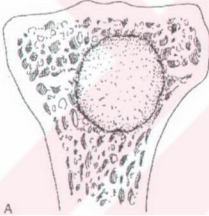
Metastaz (M): Karsinomları evrelendiren sistemlerin çoğunda metastazlar bölgesel lenf nodu metastazı (N) ve uzak metastaz (M) olarak belirtilirler. Sarkomlarda ise prognoza etkisi aynı olduğu için sadece “M” ile tanım yapılır.

M₀: Metastaz yokluğudur.

M₁: Metastaz varlığıdır.

EVRE	DERECE	TÜMÖR	METASTAZ	TANIMLAMA
I	G ₀	T ₀	M ₀	Latent
II	G ₀	T ₁	M ₀	Aktif
III	G ₀	T ₂	M ₀	Agresif

Tablo 1: Enneking'e göre benign kas iskelet sistemi tümörler sınıflaması¹⁶



Resim 6: Benign kemik tümörleri evrendirilmesi

A) Latent (korteks tutulumu yok)

B) Aktif (korteks tutulumu var)

C) Agresif (korteks tutulumu var, yumuşak doku tutulumu var)⁵⁰

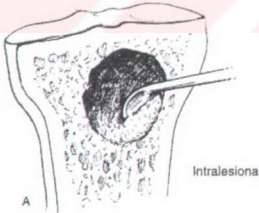
EVRE	DERECE	TÜMÖR	METASTAZ
IA	G ₁	T ₁	M ₀
IB	G ₁	T ₂	M ₀
IIA	G ₂	T ₁	M ₀
IIB	G ₂	T ₂	M ₀
III	G ₁ -G ₂	T ₁ -T ₂	M ₁

Tablo 2: Enneking'e göre malign kas iskelet sistemi tümörleri sınıflaması^{36,13}

Bazı tümörler hemen hemen her zaman aynı evrede teşhis edilirken (ör:osteosarkomların %90'dan fazlası evre IIB'dir.), bazı tümörler ise daha eşit dağılım gösterir (ör: dev hücreli tümörler %10 evre I, %65 evre II, %25 evre III). Lezyonlar bir evreden diğerine geçiş gösterebilirler.³¹

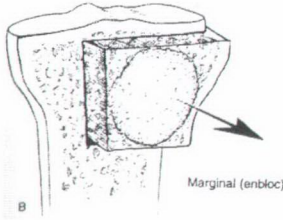
Sınır kavramı (evre –cerrahi tedavi ilişkisi): Enneking günümüzde halen tüm muskuloskeletal onkolojik girişimler için kullanılan cerrahi sınır kavramını ortaya atarak tedavi ve sonuçların değerlendirilmesinde kullanılan ortak dili oluşturmuştur. Dört cerrahi sınırdan bahsedilir.

İntralezyoner sınır: Disseksiyon planının tümörün psödokapsülünü açarak ve tümörün içerisine girilerek yapılan girişimler için kullanılır. Geride rezidü tümör kalması kaçınılmazdır. Açık biopsiler, kitle küçültücü girişimler, basit küretajlar bu tür girişimlere örnektir.



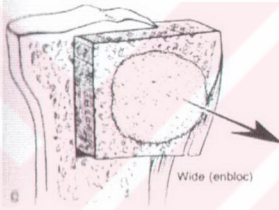
Resim 7: Kemikteki bir tümör için intralezyoner girişim⁵⁰

Marginal sınır: Cerrahi plan tümörün psödokapsülünden geçer. Tümör blok olarak çıkartılır. Yardımcı tedavilerin uygulanmadığı malign tümörlerde bu tür girişimler sonrasında mikroskopik rezüdilerin kalması beklenebilir.



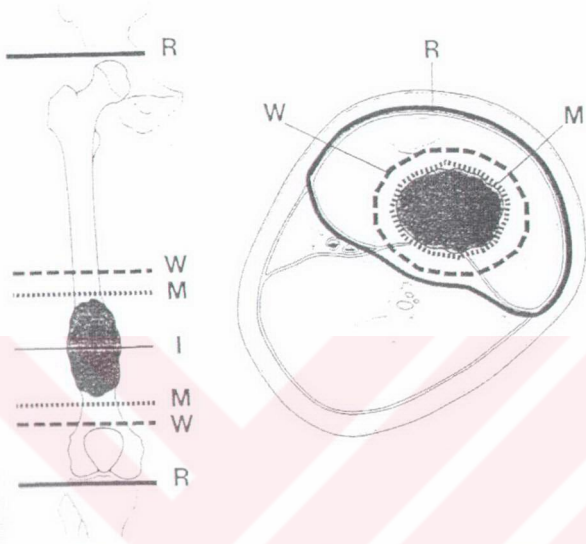
Resim 8: Kemikte “en bloc” marjinal eksizyon⁵⁰

Geniş sınır: Tümörün, psödokapsülünün ve bunları her yönde çevreleyen 1-5 cm normal dokunun blok halinde çıkarıldığı durumlardır.



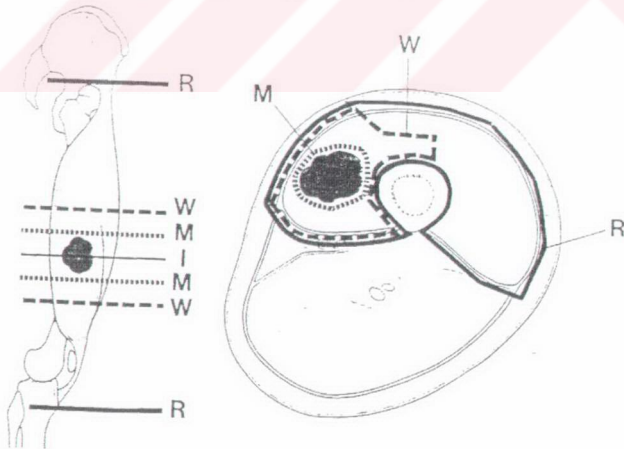
Resim 9: Kemikte “en bloc” geniş eksizyon⁵⁰

Radikal sınır : Tümörün içinde bulunduğu kemik ve yumuşak doku kompartmanının tamamının çıkarıldığı durumlardır. Eğer tümör ekstrakompartmantal bir sahada yerleşimli ise, buna komşuluk gösteren kasların bütünü ile çıkartılması halinde radikal sınırın sağlandığından bahsedilir.



Resim 10: William F.Enneking tarafından tarif edilen kemik tümörleri için cerrahi sınırlar

R: Radikal, W : Geniş, M: Marginal, I: İntralezyoner ¹⁵



Resim 11: William F.Enneking tarafından tarif edilen yumuşak doku tümörleri için cerrahi sınırlar

R: Radikal, W : Geniş, M: Marginal, I: İntralezyoner ¹⁵

Bir tümörün cerrahi sınırları kemik yada yumuşak doku rezektanlarının ortadan kesilmesi ile yüzeylere bakılarak kolayca ortaya konabilir. Tetrasiklin ile işaretleme ile reaktif kemiğin normal kemikten ayrımı kolayca sağlanabilir. Cerrahi sınırlardaki dokunun reaktif veya normal olmasının kesin ayrımı ancak mikroskopik incelemeden sonra tespit edilebilir. Geniş ve radikal sınırlar mikroskopik olarak normal görülürler. Ancak cerrahi sınırın yalnızca patolojik değil cerrah tarafından da verifiye edilmesi gerekir. Uygun olan sınırın tanımlanması "tümöre en yakın patolojik sınır" olarak patolojik tarafından yapılır.

Tedavi endikasyonuna karar verirken öncelikle lokal nüks riski değerlendirilmeli ve malign tümörlerde lokal nüksün metastaz olasılığını artırdığı bilinmelidir. Ayrıca hastanın yaşı, cerrahi sonrası fonksiyon beklentisi, hayat beklentisi, yaşam şekli gibi faktörlerde hesaba katılmalıdır. Tedavi yöntemine karar verirken lokal ve sistemik adjuvanların kullanımında düşünülmalıdır.^{16,10}

Hangi sınırdan olursa olsun, tümör çıkıldıktan sonra hastanın o ekstremitesinde kullanılabilmesi için rekonstrüksiyon yapılması gereklidir. Bu rekonstrüksiyon ne kadar az doku çıkartılmış ise o kadar kolay, ne kadar çok doku çıkartılmış ise o kadar zor olacaktır. Fonksiyonel açıdan da düşünüldüğünde aynı durum söz konusu olacaktır. Ancak unutulmaması gereken önemli nokta cerrahi sonrası geride tümör dokusu kalmaması gerekliliğidir. Malign tümörlerde önceliğin hastanın hayatının kurtarılması gerekliliği olduğu unutulmamalıdır. Rezeksiyon sonrasında eldeki sağlam dokuya göre bir rekonstrüksiyon uygulanır. Bu seçenekler arasında osteoartiküler allogreftler yada tümör protezleri ile eklem rekonstrüksiyonu, otogreftler yada allogreftler ile eklem artrodezi, kemik çimentosu (PMMA) kullanılarak geçici artrodezler, Van Nes rotasyonplastisi, segmenter kemik defekti varsa oto/allogreftler uygulanarak ya da ilizarov ve benzeri eksternal fiksasyon yardımı ile segment transferi yapılarak biyolojik rekonstrüksiyonlar sayılabilir. Bazen ise sırf boşluğu doldurmak için "spacer" kullanılabilir veya eklem sarsak bırakılabilir.³⁶

İskelet rezeksiyonları ;

- 1-Uzun kemikte hemisilindirik
- 2-Uzun kemiğin tam bir segmenti diafiz (interkaler) yada intraartiküler
- 3-Bir eklemi oluşturan iki kemik segmenti (ekstraartiküler)
- 4- Yassı ve kısa kemiklerin tümü veya bir kısmı şeklinde sınıflandırılabilir.

İskelet rezeksiyonlarındaki riskli alanlar;

1-Biopsi hattı: İnsizyonel biopsi veya trokar biopsisinde kontamine olan yol hemotomuda dahil tümör ile beraber blok halinde çıkartılmalıdır.

2-Diafizler medüller kanalda tümör yayılımı: Medüller kanal içindeki uzantı yada skip lezyon ameliyat öncesi tespit edilmeli, şüphe halinde ek bir biopsi gönderilip gerekirse rezeksiyon alanı uzatılmalı.

3-Tümörün major damarlara yakınlığı: Ameliyat öncesi bu ilişki anjiyografi, bilgisayarlı tomografi, magnetik rezonans görüntüleme teknikleri ile tespit edilmeli ve değerlendirilmelidir. Eğer psödokapsül ile damar arasında belirgin bir plan varsa rahat bir diseksiyon yapılır ve geniş sınır elde edilir. Ancak damarın adventisyası psödokapsülün bir parçası haline gelmiş ise (reaktif skar) damarların diseksiyonu zorlaşır; marginal bir sınır elde edilir. Bu gibi durumlar da geniş sınır ihtiyacı varsa damar rekonstrüksiyonu yada amputasyon cerrahisi gerekebilir.

4-Venöz dallarda neoplastik trombus şeklinde tümör yayılımı: Bir iskelet rezeksiyonunda küçük periosteal ve parosteal venler ve psödokapsüle giden venler blok halinde uzaklaştırılırlar. Kemikten ana venöz trunkusa giden dallar ise bağlanmalıdırlar.

5-Eklem dokularına tümör yayılımı: Eğer bir tümör epifizi tutmuş ise kapsüller yapışma noktalarını, bağları ve sinovial membranları invaze edebilir. Bu durum ekstraartiküler rezeksiyon endikasyonu doğurur.

6-Eklem veya ekstrakompartmantal alanların hematom ile kontaminasyonu: Bu hematomun kaynağı genelde biopsi yada patolojik kırıktır. İntraartiküler hematomlar ekstraartiküler rezeksiyonları gerektirir; intramusküler hematom ise kompartman rezeksiyonu ile güvenli sınıra uzaklaştırılabilir.¹⁶

iskelet rekonstrüksiyonları:

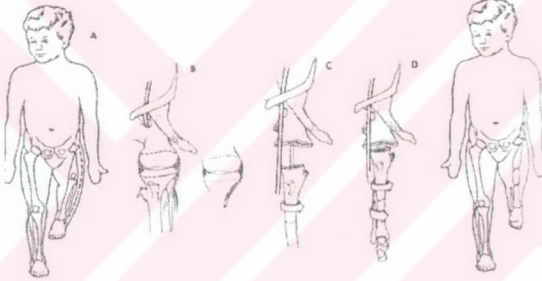
A-Defekti kabul eden rekonstrüksiyonlar-sakrifikasyonlar

1-Amputasyon: Amputasyon seviyesi tümörün lokalizasyonu ve uzanımı göz önüne alınarak yapılmalıdır. Amputasyon malign bir tümörü olan bir hastada eğer tümör sadece amputasyon ile tamamen çıkartılabiliyorsa, ekstremitte kurtarıcı cerrahi ile fonksiyonel olarak amputasyona göre daha kötü sonuç alınacak ise, sağ kalım için prognozu kötü olan ve kurtarılmış ekstremitenin rehabilitasyonu için kapasitesi yetmeyecek ise, palyatif olarak hayat kalitesini artırmak için yapılabilir.

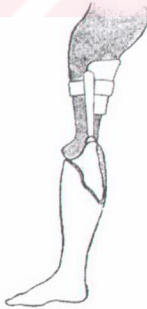
Alt ekstremitte amputasyonlarında primer objektif kriter kalan güdüğün proteze rahatca uyması ve yürürken kolaylık sağlamasıdır. Amputasyonun en önemli erken komplikasyonu kemiğin yetersiz olarak yumusak doku ile örtülmesi ve revizyon cerrahisi

doğurabilmesidir. Uzun dönemde ise stump-protez uyumsuzluğu, güdük ağrısı, fantom ağrısı sorun yaratabilir.

2-Rotasyonplastisi: Femur ve tibia da tümöral segment çevre yumuşak doku ile birlikte çıkartıldıktan sonra damar sinir paketi sağlam bırakılarak kalan distal eklem 180° döndürülerek geride kalan femur yada daha proksimal kemiğe internal fiksasyonudur. İlk olarak 1927'de Borggreve tarafından yapılmıştır. Tümör cerrahisinde ise ilk defa 1974'de Salzer tarafından; femur distalinde malign bir tümör için kullanılmıştır. Rotasyonplastisi Tip A (distal femur ve proksimal tibia) ve Tip B (proksimal femur ve aşağı pelvis) olmak üzere ikiye ayrılır. En önemli endikasyonu amputasyona bir alternatif olarak geniş rezeksiyon ve ekstremitte kurtarıcı cerrahi yapılamayacak olan hastalardır.



Resim 12: Van-nes rotasyonplastisi³⁶



Resim 13 : Van-nes rotasyonplastisi sonrası protez tatbiki³⁶

Hilman ve arkadaşları rotasyonplastisi sonrası fonksiyonel sonuçların protezik implantasyon sonrası fonksiyonel sonuçlardan daha iyi olduğunu göstermişlerdir.²²

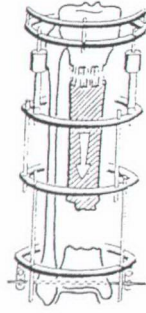
B-Rezeksiyon ve grenofajlar (interkaler ve hemisilindirik rezeksiyonlar)

1-Otogreftler: Kullanılan otogreftler fibuladan iliak kanattan vs olabileceği gibi konvansiyonel, vaskülerize, otoklavize, irradiye olabilir. Uzun kemiklerin hemisilindirik veya segmenter defektleri klasik yöntem olarak konvansiyonel kortikal veya kortikospongioz greftler ile rekonstrükte edilmişlerdir. Büyük segmentlerde konvansiyonel greftlerden alınacak sonuç uzun iyileşme süresi, greftin kırılması, fiksasyon kaybı, geç kaynama yada kaynamama gibi sebeplerden dolayı tatminkar değildir. İdeal kemik grefti ekstremitenin mekanik ihtiyacına göre yapısal uyum gösterebilecek, canlılığını koruyup rezorbsiyona direnç gösterebilecek, fiziksel özelliklerini kaybetmeyecek özellikleri olan grefttir. Bu durum en iyi şekilde kendi kan kaynağını koruyabilen vaskülarize greftler ile mümkündür. Bu amaçla vaskülarize fibula grefti ortopedik cerrahiden en sık kullanılan vaskülerize grefttir.

Büyük silindirik defektlerin rekonstrüksiyonunda kullanılan diğer bir yöntem ise rezeke edilerek çıkartılan kemiğin kısmi tümöral dokusunun temizlenmesi ve kalan rezidüel tümör hücrelerinin yok edilmesi için otoklavize yada irradiye edilerek tekrar defekte uygulanmasıdır. Allogreftlerin hastalık bulaştırma olasılıkları, kemik bankacılığının yüksek teknoloji gerektirmesi ve pahalı olması, bağış mekanizmasını aksatan kültürel faktörler bu yöntemin popülaritesini artırmıştır.

2-Allogreft yada allogreft + vaskülarize otogreft kombinasyonları: Donör alan morbitisini önleme, büyük defektler, rezeksiyon alanına anatomik uyum, muskulotendinöz yapışmalarının korunması gibi avantajlar allogreftleri otogreftlere tercih edilmesini sağlayabilir. Uzun vadede ortaya çıkan kaynama geçikmesi, kaynamama, greft kırılması, implant kırılması ve enfeksiyon gibi sorunlar ortaya çıkabilir bu durumları azaltmakta vaskülarize otogreft kombinasyonu iyi bir seçenek olabilir.

3-Eksternal fiksator ile segment kaydırma: Femur ve tibia da ki kemik defektinin proksimaline osteotomi yapılarak bir kemik segmenti oluşturulur ve segment tekniğe uygun olarak aşamalı bir biçimde defekt sahasına taşınır.



Resim 14: İlizarov yöntemi ile tibia segment kaydırma¹⁶

C-Artrodezler

1-Otogreftler ile

2-Allogreftler ile veya allogreft vaskülarize otogreft kombinasyonları ile

3-Endoprotez ile

4-Eksternal fiksator ile

D-Hareketli rekonstrüksiyonlar

1-Otogreft ile

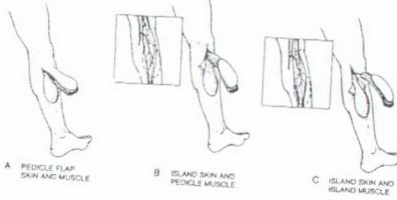
2-Osteoartiküler allogreft ile

3-Endoprotez ile¹⁰

Yumuşak doku rekonstrüksiyonu:

Muskuloskeletal sistemi ilgilendiren her tümör ameliyatı üç ayrı aşamadan oluşmalıdır. İlk aşama onkolojik kısımdır ve tümörün temiz sınırlar içerisinde çıkarılmasından oluşur. İkinci aşama oluşan kemik defektinin rekonstrüksiyonudur. Son aşama ise yumuşak doku rekonstrüksiyonudur. Son yıllarda gelişen mikrocerrahi yöntemleri sayesinde gelişen flep teknikleri ekstremitelerde cerrahi içerisinde yumuşak doku rekonstrüksiyonu sağlamada önemli bir yer tutar. Yumuşak doku rekonstrüksiyonu ilgili eklem fonksiyon ve hareketlilik kazandırır, eklemlere dinamik stabilizasyon sağlar, kemik, protez ve nörovasküler yapıları yumuşak doku örtüsü sağlar, hematoma ve seroma toplanmasını engelleyerek olası enfeksiyon riskini azaltır. Endoprotezik rekonstrüksiyonlar sonrası oluşan yumuşak doku defektleri gastroknemius kası ile kapatılabilir. Bu amaçla rezeksiyonu takiben protez uygulandıktan sonra ve patellar tendon rekonstrükt edilmeden sonra açıkta kalan protez kısmı ve defektli alanlar için medial yada lateral gastroknemius kası kullanılabilir. Rezeksiyon miktarı, defekt alan büyüklüğü, biopsi hattı , cerrahi

yaklaşım biçimi hangi kasın kullanımının seçiminde etkilidir. Gastroknemus kasının yetersiz kaldığı proksimal bölgeler için free fleb kas nakli uygulanabilir. Transfer edilen kas üzerine lüzümü halinde full thickness cilt grefti uygulanabilir.³⁰



Resim 15:Medial gastroknemus rotasyon flebinin kullanımları¹⁶

Günümüzde ekstremité koruyucu cerrahi girişimler fonksiyon kaybını önemli oranda azaltsalarda bu ameliyatlardan sonra çeşitli derecelerde fonksiyon kaybı olabilir. Bu nedenle bu cerrahi girişimler sonrasında erken, sürekli veya agresif rehabilitasyon programlarına dahil edilmeleri gerekebilir. Amputasyon cerrahisi sonrasında da özel amputasyon rehabilitasyonu uygulanabilir. Rehabilitasyon ile bir çok hastada hatta kısa yaşam beklentisi olanlarda dahi subjektif şikayetlerin kısa zamanda geçmesi yada gerilemesi mümkün olabilir.³¹

Fiziksel maluliyeti olan hastaların rehabilitasyonundaki en önemli hedefler günlük hayat aktivitelerinde en azami fonksiyonu kazanmak ve destekli yada desteksiz ambulasyonun kazanılması olmalıdır .Bu amaçla uygulanacak programlar kas gücünü artırmalı, dayanıklılığı sağlamalı, eklem hareket açıklığını artırmalı ve korumalı, ağrı ve ödemi azaltmalı, bedensel ihtiyaçların tek başına karşılanabilmesini hedeflemelidir. Gerekirse hastalara uygun özel ortez ve protezlerin kullanımına yönelik programlar içermelidir.

Tümörlü hastalara tedavi sırasında ortaya çıkan dirençli analjeziye yanıtızs ağrılar, emosyonel distres ve tedaviye bağli yan etkiler ile ortaya çıkan sorunlar için psikolojik destek verilmelidir. Bu destek tanı zamanından neoadjuvan, cerrahi ve adjuvan tedavilerin yapıldığı anları kapsayacak şekilde olmalı ve aynı zamanda tüm bu süreç içerisinde yapılan tüm müdahaleler hakkında hastaya bilgi verilip, hastanın ve yakınlarının yanlış ve eksik düşünce ve bilgileri giderilmelidir. Takip sırasında ise bu hastalar en ufak ağrı veya fonksiyonel değişikliği hastalığın nüksü zannedip, bunu ruhsal durumlarına yansıtabilirler. Bu konuda da hasta ve yakınları telkin edilip desteklenmelidir.

Radyoterapi:

1895 yılında W.C.Röntgen'in X ışınlarını keşfinden bir yıl sonra Henry Becquerel doğal radyoaktiviteyi ortaya koymuştur. Kısa süre sonra bu yeni buluşun etkilerinin birinde hücre ölümü olduğu bulunmuştur. Daha sonra bu buluş malignite tedavisinde kullanılmaya başlanılmıştır.²⁹

İyonizan radyasyon reaktif hücre içi serbest radikaller oluşturarak ve bu sayede DNA'yı zarara uğratarak hücre ölümüne sebep olur. Kas ve nöral hücreler gibi çoğalmayan hücreler için bu etki hücre fonksiyonlarının kaybı demektir. Kemik iliği, gastrointestinal sistem hücreleri gibi yüksek yenilenme hızına sahip dokularda ise reproduksiyon kaybı olur. Hücrelerin radyasyona duyarlılıklarını belirleyen bir faktörde hücrenin o anda hücre bölünmesinin hangi safhasında olduğudur. En yüksek duyarlılık mitoz ve erken sentez safhalarında saptanmıştır. İçinde hipoksik alanlar içeren tümör kitlelerinde hücre sayısı azalınca kalan hücrelerin reoksijenasyonu meydana gelir ve tekrar aktif hücre bölünmesine başlarlar. Bu sebepten dolayı radyoterapide hiperfraksiyone kavramı ortaya çıkmış yani hücrelere yeniden çoğalma şansı verilmemeye çalışılmıştır.^{16,29}

Birçok biyolojik sistemin radyoduyarlılığı oksijen varlığında dahada artar. İntraselüler iyonizasyon sırasında oluşan serbest radikaller oksijen ile geri dönüşsüz bir reaksiyona girerler. Hipoksik ortamlarda radyasyonun oluşturduğu zarar daha çabuk tamir edilir ve radyoduyarlılık azalır.

Dokuların absorbe ettikleri radyasyon dozu Gray (Gy) ünitesi ile birimlendirilir ve kilogram doku başına absorbe edilen enerjinin Joule şeklinde ifadesidir. 1Gy 100 rad enerjiye eşittir (1cGy = 1rad). Fraksiyonlar halinde verilen radyasyonun biyolojik etkisi yalnızca verilen toplam doza değil, aynı zamanda her fraksiyonun gücüne ve tedavi süresine de bağlıdır.

Radyoterapi eksternal ışınlar (kobalt-60 ile teleterapi yada linear akseleratörler) veya radyoaktif kaynakların tümör yatağına yerleştirildiği brakiterapi şeklinde uygulanır. Kemik ve yumuşak doku tümörleri için eksternal ışınlar ameliyat öncesi, sonrası yada tek tedavi seçeneği şeklinde kullanılabilir. İridyum-192 ve iyot-125 gibi ajanlar kullanılarak yapılan brakioterapinin avantajı küçük bir alana yüksek doz vere-bilmek ve pediatrik vakalarda iyi tolerans sağlanabilmesidir.

Radyoterapinin en sık görülen akut yan etkisi radyasyon dermatitidir. Diğer akut yan etkileri yorgunluk, anoreksi, diyare, alopesi sayılabilir. Ekstremitelerde ışınlamasını takiben 45 cGy'i aşan dozlarda vasküler ve lenfatik obstrüksiyonlar olabilir. Eğer eklem radyoterapi alanı içine giriyorsa eklem sertliği ve fonksiyon kaybı olabilir. Ayrıca bir

başka yan etkide kemiklerde kırılabilirliğin artması ve kırık iyileşmesinin azalmasıdır.²⁹ Postradyasyon sarkomlarda uzun dönemde gözlenen diğer bir yan etkidir.

Kemoterapi:

Benign ve low-grade malign tümörlere çok az etkimesi yada hiç etkisinin olmaması ve toksik yan etkilerinden dolayı kemoterapi özel seçilmiş bazı high-grade malign tümörlerde kullanılmasına rağmen lokomotor sistemin bazı tümörlerinin tedavisinde cerrahi ve/veya radyoterapi ile beraber temel tedavi protokolündeki yerini almıştır.^{15,28}

Tanı anında konvansiyonel metotlar ile tespit edilemeyen mikrometastazların olduğu bilinen osteosarkomlar, Ewing sarkomu gibi patolojilerde mikrometastazlara karşı etkili kemoterapinin uzun süreli sağkalımı temin ettiği artık bilinmektedir.

Kemoterapi preoperatif ve postoperatif verilebilir. Postoperatif kemoterapinin asıl amacı lokal rekürenslerin oluşmasını engelleyerek metastatik yayılmayı önlemektir. Preoperatif kemoterapide ise hastaların cevabı; tümörün evresinin değiştiği gösterilmiştir. Böylece bir sonraki adım olan cerrahinin şeklini (ör:amputasyondan ziyade ekstremité koruyucu cerrahiye) bile değiştirebilir.

Tedavi protokollerinde genellikle birbirinin etkisini farmodinamik yöntemler ile yada hücresel kinetiği etkileyerek artıran bir kaç ajanın kullanımı olur. Bu uygulamalar aralıklı sabit periyotlu sikluslar içerir ve aylar alır.

Kemoterapinin özel bir kullanım şekli olan intraarterial kemoterapi ile hedef yapıya daha yüksek oranda ajan gönderilmesi sağlanır.

Gelecekte çalışmalar sonrasında tümör asosiyé monoklonal antikolar ve interferonların da daha etkin olarak tümör tedavisinde kullanılacağı umut edilmektedir.

2.5. Diz Bölgesi ve Ortopedik Onkolojik Açından Önemi

2.5.1. Anatomi

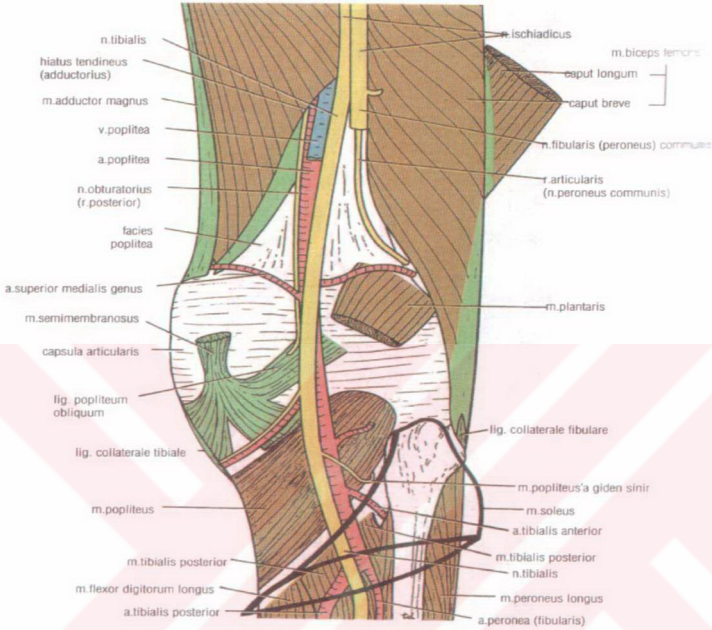
Diz ortopedik onkoloji tarafından incelendiği zaman beş anatomik bölgeye ayrılır ki bunlar distal femur, proksimal tibia (ve fibula), eklem boşluğu, popliteal fossa ve periartiküler yumuşak dokulardır. Ayrıca patellada ek bir kompartman olarak kabul edilebilir. Diz bölgesi muskuloskeletal tümörlerin en sık yerleşim gösterdikleri bölgedir.

Hem distal femur hem de proksimal tibia geniş kompartmanların bir parçasıdır. Spongiöz metafizer kemik ve epifizer bölge vasküler perfarasyonlar içermeyen ince bir kompakt kemik tabakası ve eklem içinde kalın bir hyalin kırıkta tabakası ile kaplıdır. Eklem içine direkt yayılım için tek yol çapraz bağlardır.¹⁶ Adelson dönemi sonrasında ise diafizer bölgeye intramedüller yayılım çok hızlı bir şekilde gerçekleşir. Fizis hattı sağlam

olan olgularda lezyon ya fizisin etrafından yada reaktif olarak oluşmuş neovasküler yapıyı kullanarak fizisi geçer. Lezyon birkez metafize ulaştıktan sonra bir çok vasküler yapıyı kullanarak yumuşak dokuya yayılır. Femur ve tibianın posterior yüzeyleri eklem kapsülüne ait resesler ile kaplanmamıştır ve bu yüzden yumuşak doku yayılım sıklıkla posteiora popliteal fossaya doğru başlar. Bir diğer sebepte kemiğin metafizer bölgesinin posteriordan gelen geniküler arterler ile beslenmesidir.¹⁶

Tümörler nadir olarak intraartiküler başlarlar ve bu durum en sık olarak dizde meydana gelir. Bu lezyonların yayılımı kapsül dışına değil kapsül yardımıyla komşu kemiğe olur. Bu tek yönlü yayılımın nedeni subsinoviyal alandaki geniş vasküler pleksusların perferasyonlarının komşu kemik metafizine doğru olması ve eklem kapsülündeki kollajen liflerin sıkı bir mekanik bariyer oluşturmasıdır.

Popliteal fossa transvers olarak derin fascia, gasroknemus fasciası, posterior eklem kapsülü ve hamstringlerin tendinöz yapışma yerleri tarafından sıkıca sınırlandırılmıştır. Fossanın proksimal ve distal uçları ise uyluk ve krurisin posterior uçlarına açılır ve bu yolla longitudinal yönde rahatça tümöral yayılım olur.¹⁶



Resim 16: Popliteal fossa ve içerisindeki yapılar ⁵⁴

2.5.2. Diz çevresi tümörlerde klinik semptom ve bulgular

Diğer kas-iskelet sistemi tümörlerinde olduğu gibi diz çevresi tümörlerde de en sık görülen şikayet ağrıdır. Ağrı benign lezyonlarda genellikle gelip geçici aktivite ile artan istirahat ile azalan şekildedir. Buna istisnai osteoid osteoma geceleri daha çok olan ve genelde aspirin veya diğer non-steroidal, antiinflamatuarlar ile hızlı bir şekilde kaybolan ağrı ile teşkil eder. Malign lezyonlarda ise gittikçe yükselen bir grafik gösteren ağrı başlangıçta hafif ve arada bir iken sonraları devamlı ve şiddetli, gece uykudan uyandıran yada uyutmayan bir hal alır, ileri dönemlerde ise analjeziklere hatta narkotik analjeziklere dahi yanıt vermez hale gelir. Çoğu hasta en başta ağrıdan şikayet etmese bile geriye doğru düşününce dizlerinde bir süre rahatsızlık hissettiklerini ifade ederler. Patolojik bir lezyon tarafından mekanik olarak zayıflatılmış bir bölgeden başlayan bir ağrı ise yaklaşmakta olan patolojik kırığı işaret ediyor olabilir. Bazen bu patolojik kırık hiçbir ön bulgu vermeden gerçekleşir. Anamnezinde başka bir organ malignitesi olan 40 yaş

üzerinde bir hastada kemik ağrısı ortaya çıktıysa bunun metastaz olmadığını ispat etmek gerekir.

Şişlik ikinci sıklıkta görülen bir şikayet olup ağrıdan sonra ortaya çıkar. Kemik tümörlerinde şişlik ya kitlenin kemiği ekspansiyonu ile ya da kemikten dışarı çıkarak yumuşak dokuda kitle oluşturmasıyla olur. Bunun dışında paraseöz yani hemen kemiğe bitişik olarak başlayan kemik tümörleri de şişlik olarak kendini gösterebilir. Muayenede şişliğin kıvamı, yerleşimi, mobil olup olmadığı, büyüklüğü, hassasiyeti, pulsasyonu olup olmadığı gibi noktalara dikkat edilmelidir.

Hareket kısıtlılığı bir diğer klinik bulgudur. Dizdeki hareket kısıtlılığı ağrıya bağlı olabileceği gibi kitlenin kendisini eklem hareketlerini direkt engellemesine bağlı olarak da ortaya çıkabilir.

Hastalarda bazen de ilk semptom patolojik kırık olabilir.

2.5.3. Görüntüleme ve tanı

Daha önce kas iskelet sistemi tümörlerinin tanı ve evreleştirmesini anlatırken bahsedilen tüm görüntüleme yöntemleri diz çevresi tümörlerinde de aynen kullanılmaktadır. Öncelikle, taraf olan dizin gerekirse komşu eklemleri içerecek şekilde direkt iki planlı grafileri daha sonra ise lezyonun mineralizasyonunu daha iyi değerlendirebilmek için lokal bilgisayarlı tomografi, yumuşak doku ilişkisini en iyi şekilde görebilmek için magnetik rezonans görüntüleme, kemik metastazlarının tespiti için tüm kemik sintigrafisi, kas iskelet sistemi tümörlerinin en sık metastaz yaptıkları akciğerleri değerlendirmek için P-A akciğer grafisi ve toraks bilgisayarlı tomografisi bu görüntüleme yöntemlerinin başlıcalarıdır. Tümörlü hastalarda çok sık rastlanılan anemi ve diğer patolojilerin saptanması için tam kan sayımı, sedimentasyon, CRP, osteosarkom gibi kemik yapım ve yıkım hızı yüksek tümörlerde yüksek alkalen fosfataz, Ewing sarkomu gibi hücre yıkımının çok artmış olduğu tümörlerde gözlenen artmış laktat dehidrogenaz serum düzeylerinin tespiti ve diğer elektrolit ve enzim bozukluklarını saptamak için kan biyokimyası mutlak suretle bakılmalıdır. Daha sonra bu tetkikler eşliğinde kesin tanıyı koyabilmek için ince iğne aspirasyon biyopsisi, trokar iğne biyopsisi ya da gerekiyorsa açık biyopsi ile tanı konulmalıdır. Anjiyografi vasküler yapıların tümör ile ilişkisini saptamak için gerekirse yapılabilir.

2.5.4. Cerrahi

Diz çevresi yumuşak dokulara ait tümörlerin cerrahi eksizyonu bölgeye özgü bazı zorluklar içerir. İdeal olanı hem uygun güvenli sınırlar içerisinde lezyonun tam olarak çıkarılması hemde fonksiyonun korunmasıdır. Dizde yumuşak dokuların belirgin sınırlara

sahip olmaması ve normal doku ile patolojik dokunun sınırının dahi güçlkle ayırt edilmesi bu ideal düşünceyi zorlaştırır.

Popliteal bölgede ki lezyonlarda geniş sınırlar elde etmek dizin diğer bölgelerine göre daha zordur. Fossanın tabanında yer alan posterior eklem kapsülü ve gasroknemus adelesinin her iki başı tümör yayılımını bir miktar engeller. Kapsül ve kasın fasiası diseksiyon sınırı olarak kullanılabilir. Daha proksimalde ki biceps femoris ve hamstringler o kadar güvenilecek bir bariyer oluşturmazlar. Özellikle longitudinal planda fasialar bir bariyer görevi yapamazlar. Bu bölgeden geçen nöro-vasküler yapılar gevşek areolar bir doku ile çevrilidirler. Bu doku iyi bir tümör bariyeri olmasa da diseksiyon esnasında kolaylık sağlar. Popliteal venin feda edilmesi eğer kollateral dolaşım iyi ve yeterli ise tolere edilebilir aksi takdirde kronik ödem ve drenajın yetersizliğine bağlı bulgular gözlenir, rekonstrüksiyonu gereklidir. Arter rekonstrüksiyonunda yapılabilir. İntranöral diseksiyon ihtiyacı olsada siyatik sinir genellikle kurtarılabilir. Peroneal sinir lüzumunda geniş sınır elde etmek için feda edilebilir. Bunun sonucunda oluşacak düşük ayak deformitesi ortez yada ileride tendon nakli ameliyatları ile kompanse edilebilir. Tibial sinirin feda edilmesi ise hissiz taban ve adele defisitleri nedeni ile pek önerilmez. Siyatik sinirin tümü ile rezeke edilmesinden ziyade fonksiyonel anlamda daha iyi olan amputasyon tavsiye edilir.

Distal femurdaki benign intraosseöz lezyonlar genelde kürataj ile tedavi edilebilir. Bazı hallerde defektin ologen, allogen greftler yada kemik çimentosu ile desteklenmesi ve bir süre yükten muaf tutulması gerekebilir. Kemik çimentosu hem erken stabilite sağlar hemde termonekroz ile mikrorezidüleri yok eder. Çocuklarda büyüme kıkırdağına zarar verilmemeli. Subkondral kemik yada korteksin erozyonu biliniyor ise patolojik kırık, geç kondiler kollaps, kürataj ile kemik dışı disseminasyon riskler göz önünde tutularak geniş eksizyon ve daha güvenilir rekonstrüksiyonlar tercih edilmelidir.

Proksimal tibiada da benign tümörler benzer prensipler içerisinde tedavi edilmelidir. Tibia ön yüzünün yumuşak doku örtüsünün zayıf olmasından dolayı daha küçük boyutlarda iken tümör bu bölgede tanınabilir. Tibial lezyonları femurdaki lezyonlardan ayıran bir özellikte tibianın çevresindeki strüktürlerin daha keskin sınırlara sahip olmalarıdır. Tibial sinir ve posterior tibial arter soleus kanalına girişte oldukça iyi sınırlıdır. Yine de bu yapılar lezyonun rezeksiyonunu zorlaştırırlar.

Diz bölgesi tümörlerinin rezeksiyonu sonrası çeşitli rekonstrüksiyon yöntemleri kullanılabilir. Bu yöntemler arasında defekti kabul eden amputasyon, rotasyoplasti olduğu gibi oto ve allogreft kullanılarak yapılan rezeksiyon sonrası grefonajlar, greft kullanarak

yada eksternal fiksator ile segment kaydırılarak yapılan artrodezler, hareketli rekonstrüksiyonlar vardır.^{16,2}

Primer malign kemik tümörlerin yaklaşık % 25'i 4-14 yaş grubunda meydana gelmekte ve bunlarında yaklaşık %75'i büyüme kıkırdakları çevresinde ve alt ekstremitede olur. Onkolojik müdahalenin yanısıra rekonstrüksiyon sırasında büyüme kıkırdaklarının feda edilmesine bağlı kısalık ve deformite ilede mücadele edilmelidir. Bu yaş grubunda bu yüzden artrodez popüler değildir. Son yıllarda popü-leritesi artan rotasyonplastisi ve uzatılabilme imkanı olan modüler protezler ile rekonstrüksiyon bu yaş grubunda daha uygun olacaktır. Modüler protezlerin uzatılabilmesi için bir çok mekanizma dizayn edilmesine rağmen uzatılma işlemi sırasında yinede cerrahi müdahale gerekmektedir.

2.6. Modüler Segmenter Replasman Protezlerinin Özellikleri

Aslında tümörün lokal rezeksiyonu yeni bir kavram değildir. 1930'lu yıllarda Phemister lokal rezeksiyon ve grenofaj tekniklerini uygulayan ilk cerrahlardan biridir. Takiben Wilson ve Lance, Enneking ve Shirley diz çevresi tümörlerinin tedavisi için rezeksiyon artrodezi tekniği geliştirmişlerdir. Aynı zamanlarda masif allogreftlerin defekt replasmanında kullanımları başlamıştır.

Tümör rezeksiyonu sonrası oluşan defektin rekonstrüksiyonunda kullanılan son yöntemlerden biride ısmarlama(custom-made) yada modüler total endoprotezlerdir. Total kalça protezlerinin uygulanmasından önce 1940 yılında Moore ve Bohlman femur üst uçta dev hücreli tümör rezeksiyonu sonrasında custom-made protez ile rekonstrüksiyonu gerçekleştirmişlerdir. Bu cihazın femur diafizine fiksasyonu uzun ekstrakortikal plaklar ve vida osteosentezi ile sağlanmıştır. İmplant radyografilerden parafin kalıp yardımı ile hazırlanmıştır. 1.5 yıl sonra ölen hastanın yapılan biopsisinde lokal nükse rastlanılmadı. Bu uygulamadan sonra 1950-69 yılları arasında İngiltere'de Burrows ve arkadaşları titanyum ve Co-Cr-Mo' den yapılan protezlerini kemik çimentosu (polimetilmethacrilate =PMMA) ile fikse ederek uyguladıkları ameliyatların takibinde %15 gevşeme, %25 stem kırığı gibi başarılı sonuçlar elde etmişlerdir. Bu protezleri yalnızca agresif benign ve düşük gradeli malign tümörlere uygulamışlardır.³⁹ Daha sonra ki yıllarda Enneking, Chao ve Stanmore'nin çalışmaları ile protez dizaynı, fiksasyonu gibi konular laboratuvar ve biyomekanik analizlerden elde edilen sonuçlar ile güncel seviyeye ulaşmıştır.

Custom-made rekonstrüksiyon protezleri iskelet defektlerinin rekonstrüksiyonu ve eklem hareketinin restorasyonu konusunda büyük ilgi toplamışlardır. Hastanın ayakta çekilen alt ekstremitte antero-posterior ve lateral uzunluk grafilerine göre femoratibial

açı hesaplanarak ve gerekirse CAD/CAM (bilgisayar yardımlı çizim ve üretim) tekniklerinden faydalanmak suretiyle protez üretimi yapılır. Ancak hastaların fonksiyonel sonuçları ve protez dizaynları beklenen seviyeye halen ulaşmamıştır. Kötü sonuçlar genelde gevşeme, stem kırığı, dislokasyon ve enfeksiyon gibi sorunlara bağlıdır. Ameliyat sırasında gerekli önceden hesapta olmayan parçaların olmaması yada ameliyatta ortaya çıkan beklenmedik komplikasyonları giderecek parçaların olmaması, uygun olmayan yanlış hesaplanmış boyutlar, yüksek maliyet fabrikasyon süresinin uzun olması gibi sorunlar custom-made protezlerin yaygın kullanımını kısıtlamıştır. Bu sebeplerden dolayı az sayıda değişen parça içeren hemen tüm anatomik bölgelere uyabilen modüler replasman protezler geliştirilmiştir.

Hayvan modelleri üzerinde yapılan çalışmalar da iki tür implant kullanılmıştır ve bunlar paslanmaz çelik (Co-Cr-Mo) ve titanyumdan (Ti-6Al-4V) yapılmış olup, iki tür protezde efektif zonda yani stem protez yakasında poroz kaplama içermektedir. Konik mafsalların statik ve dinamik güçleri düz ve siklik yüklenmeler altında test edilmiş ve sadece konik mafsalların torsiyonel yüklenmelere, distraksiyone ve bükülme kuvvetlerine karşı koyamayacağı, konik mafsala etrafında eğer poroz kaplama olur ve ekstrakortikal kemik köprü (EBB) gerçekleşir ise distraksiyon ve rotasyon güçlerinin etkili bir biçimde engellenebileceği ve konik mafsala daha az yük geleceği böylece uzun dönemde yorgunluk ve aşınmanın azalacağı, aksiyel yüklenme altında EBB stem ve çimentonun stresini anlamlı derecede azaltacağı ve radyasyonun EBB miktar ve kalitesini azaltığı sonuçları bulunmuştur.

Klasik endoprotez cerrahisinde olduğu gibi modüler rekonstrüksiyon protez cerrahisinde de uzun dönem başarı implant fiksasyonuna bağlıdır. Ancak modüler protez takılan hastalar genelde genç aktif hastalardır ve bu yüzden protez-kemik yüzeyine daha çok yük biner. İmplantlar klasik endoprotez implantlarına göre daha uzun ve kalın oldukları için kemiğe aktarılan yük daha fazladır. Bu protezlerin uygulandığı hastalarda fazla miktarda yumuşak doku rezeksiyonundan dolayı eklem stabilitesi azalır ve kemik-protez yüzeyindeki yük dağılımı değişken olur. Ayrıca hastalara uygulanan kemoterapi ve radyoterapi doku iyileşmesini yavaşlatacağı için protezin başarı oranını düşürür.

Genelde PMMA ile fiksasyon kısa ve orta vadede mutadil yük alan protezlerde başarılıdır. Ancak aktif genç hastalarda biyolojik fiksasyon tercih edilir. Biyolojik fiksasyon poroz kaplı metalik yüzeylerde “ingrowth” yada kumlama (grit-blasted) yüzeylerde “ongrowth” fiksasyon şeklinde sağlanır.³⁷ PMMA ile fiksasyon en ideal fiksasyon materyali olmasada yaşlı, prognozu belirsiz olan ve metastatik hastalarda tercih

edilmelidir. Son zamanlarda artan kemik çimentosu kalitesi, klasik endo-protez cerrahisinde de kullanılan 3.jenarasyon çimentolama teknikleri ile gevşeme oranları azalmaktadır.

Bu tür protezlerin yılda 1-2.5 milyon siklik kuvvet ve osilatuar hareket ile karşılaştıkları tahmin edilmektedir. Tümör protezlerine günlük aktiviteler esnasında vucut ağırlığının 0.25-4 katı kadar yük biner. Bu yükün kuvvet ve yönü hareketlerin her anında değişiklik gösterir ki bu yükler yapılacak kemik ve yumuşak doku rezeksiyonunada bağlı olduğu için hastadan hastaya değişiklik gösterir.

Koroziv bir ortamın içinde ve siklik yüklenme karşısında yüksek strese maruz kalan komponentler metal yorgunluğuna açık hale gelirler.¹⁶ Bir rezeksiyon protezinin yüksek tensil kuvvetler ile karşı karşıya kalan intramedüller sapını düşünenecek olursak 8-10 mm kalınlıkta bir sapta sadece Ti-318 ve paslanmaz çelik alaşımlarının bu yüklere karşı koyabileceğini tahmin edebiliriz. Bunun yanı sıra uygun dizayn ve fabrikasyonda protezin kesit alanı veya yüzeyindeki irregüler bölgelerin yani stress konsantrasyonu sonucu yorgunluk kırığı yaratacak bölgelerin oluşmaması açısından önemlidir. Saf Ti-318'in elastisite modülü yani metal sertliği diğer ticari alaşımların yarısı kadardır. Aynı yüklenme koşullarında titanyum implantlar diğerlerinden iki kat fazla defleksiyon gösterirler. Böylece artan fleksibilite yükün kemiğe daha fizyolojik oranlarda transferine sebep olur; kortikal kemiğe en yakın elastisite modülüne sahip madde titanyumdur.

Bir diğer problem ise masif protezlerin eklem yüzeylerindeki aşınmadır (wear). Standart total endoprotezlerde olduğu gibi bu protezlerinde eklem yüzeyi çok yüksek molekül ağırlıklı polietilen (UHMWPE) ve paslanmaz çelik arasında oluşur. Hastaların yaşı ve aktivite derecesi, protezin karşılaştığı yüklenmeler göz önüne alınır ise aşınmanın bu protezlerde çok daha fazla olacağı aşıkardır. Bu yüzden rekonstrüksiyon protezlerinde eklem yüzeyi yaşam boyunca bir kaç kez değiştirilme-ye olanak verecek şekilde dizayn edilmiştir.⁵⁷

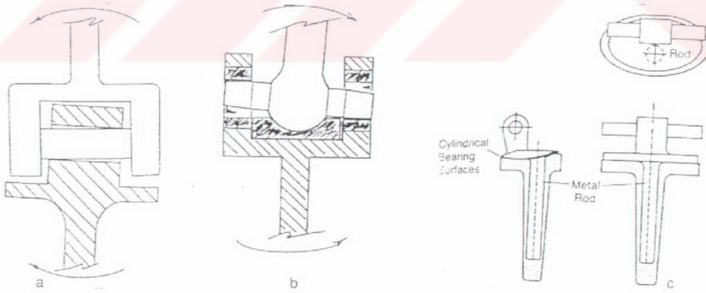
Diz çevresi tümör rezeksiyonları sonrası yapılacak endoprotezik rekonstrüksiyonlar dizayn açısından problemlidir. Rezeksiyonlar esnasında büyük oranda kemik ve yumuşak doku uzaklaştırılır.Yumuşak doku rezeksiyonu genelde dizin kollateral ligamanlarını, ana fleksör ve ekstansörlerini içerir. Bu farklılık rekonstrüksiyon protezlerinin dizaynlarını konvansiyonel diz protezlerinin dizaynlarından farklı kılar. Rekonstrüksiyon sırasında diz kinematiği kollateral ligamanlar ve fleksör ile ekstansörler olmadan hesaplanmalıdır. Tarihsel gelişim içerisinde dört çeşit eklem bu problemleri çözmek amacı ile

kullanılmıştır; menteşe diz (hinged knee), sferosentrik diz, HSS top yuva (ball and socket) dizi, rotasyonel menteşe (rotating hinge) dizi.⁴¹

Menteşe diz: Kullanılan ilk modern rekonstrüksiyon protezi olan Walldius ve Guepar protezleri bu tür eklemlere sahiptirler. Menteşe dizlerde eklem metal-metal yüzeye sahiptir ve çok fazla aşınma olur. Femoral component pimin ortası ile eklemleşir, varus – valgus yüklenmelerine karşı pimin manşetten çıktığı kenarlarda kontakt stress çok artar. Günümüzde menteşe dizlerde eklem yüzeyi polietilen-metal şeklindedir. Bu sayede oluşan metal debris oranı azaltılmış olur. Ancak oluşacak olan polietilen debris ise makrofagositik resorpsiyonu stimüle ederek kemikte lizis ve protez gevşemesine yol açar.

Sferosentrik diz: Menteşe dize bir alternatif olarak bulunmuştur. Aşırı instabilitesi olan, deforme dizler için dizayn edilmiştir. Triaksiyel rotasyona izin verir. Polietilen metal eklemleşmesi mevcuttur. Ekstansiyonda yükü geniş kondiler yapı taşır. Çok büyük olduğu için uygulanabilmesi için fazlaca kemik reseksiyonu gereklidir. Çok fazla kullanım alanı yoktur.

HSS top-yuva(ball-socket) diz: Önceki dizaynların metalik hata, aşınma, uzun dönem stabilitesini çözmek için tasarlanmıştır. Top-yuva(ball-socket) eklemi tranvers pimi ile iç-dış rotasyon, varus-valgus yönlerinde 5^0 harekete izin verir. Pimin uçları kenarlarda incidir ve varus-valgus yüklenmeleri esnasında kontakt stresslerin artmasını önler.



Resim 17 : a) Menteşe diz, b) Ball-socket eklemi, c) Rotasyonel menteşe diz.¹⁶

Rotasyonel menteşe diz: Metal- plastik temaslı bir menteşe protez ligamanların desteğinin yerini alabilir. Yeterli miktarda varus-valgus ve rotasyon laksitesine izin veren bir menteşe sınırlı miktarda (5^0 kadar) iç-dış rotasyon ve varus-valgus hareketine metal pim ve polietilen insert temas etmeden izin verir. Pimin uç kısımları gittikçe incilir ve

böylece manşetin tüm eni boyunca çizgi temasını sürdürerek buradaki kontakt stresi azaltır.³

Kuadriceps mekanizmasındaki eksiklik, eklemün rotasyon merkezini ekstansiyondaki bir dizin rotasyon merkezinden daha posteriora kaydırılarak ortadan kaldırılabilir. Bu posterior yerleşimden dolayı yürümenin topuk vuruşu safhasında oluşan yer reaksiyon kuvveti protezin rotasyon merkezini anteriorundan geçer. Böylece diz çevresinde bir ekstansiyon momentü oluşur ve ekstremiteye yük geldikçe diz ekstansiyonda kalır.

Bu protez dizaynında polietilen yaka içermeyen eklemleşme yüzleri harekete katılmazlar. Polietilenle kaplı yüzler yüksek kompresif yükler taşıdığı için dizaynında ana hedefi femoral ve tibial yüzler arasındaki temas alanının maksimum olmasıdır. Bu amacı sağlayacak en basit dizayn top-yuva (ball-socet) eklemidir.^{16,3}

Protezi önemli bir kısmı rezeke edilmiş kemiğe fikse etmekte bir diğer önemli problemidir. Protezin fikse edilecek komponentleri esasta rezeke edilen kemiğin yerini alır. Fiksasyon prensipleri total kalça protezinin femoral komponentinin fiksasyon prensipleri ile aynıdır. Eğer kemik biyolojik fiksasyona izin verecek kalitede ise pressfit yöntemler ile çimentosuz, yok kemik stemin sıkı oturmasına izin vermeyen ve poröz yüzeye tutunamayacak kalitede ise çimetolu tespit tercih edilir.¹⁶

Biyolojik fiksasyonun sağlanacağı durumlarda kesik kemik ucuna maksimum yük naklini sağlayabilmek ve aksiyel yüklerin doğduğu stem yüzeyinin büyütülmesi amacı ile stemin başlangıç kısmı konik şekilde hazırlanabilir. Stem yüzeyine longitudinal kanallar açılarak torsiyonel stabilite sağlanabilir ve ayrıca stem boyunca aksiyel yük nakli azaltılır.

Proteze eklenen yumuşak doku yapışması için kullanılan halkaların amacı ekstan-sör ve fleksör mekanizmayı çalıştırarak yürümenin salınım fazında daha yumuşak bir yürüme elde etmektir.⁴¹

Çimentosuz kullanım için tasarlanan stemlerin anatomik yapıya uygun olarak kurvatürlü olmaları ve stemin ucu ile 1/3 distallerinde madreporik yüzey içermemeleri önemlidir.

Kortikal kemik anizotropik mekanik özelliklere sahiptir (uzun aksa paralel iken maksimum, dikken minimum). Kortikal kemiğin young modülü 10-25 GPa civarındadır. Kemik sadece düşük streslere karşı gerçek lineer elastik cevap verir.

Protezlerde kullanılan üç ana alaşım paslanmaz çelik, cobalt-krom (Co-Cr) ve titanyumdur. Young modülü titanyumda 106 GPa, paslanmaz çelikte 200 GPa ve Co-Cr'da 230 GPa olarak ölçülmüştür. Net stress değeri ve sınırlı tensil stress metalin porozitesine ve madde birim çapına bağlıdır.

İmplant-kemik ara yüzeyinde bulunan dokunun karakterini implant stabilitesi, materyal biyokompatibilitesi, implant dizaynı ve yerleştirme şekli gibi faktörler belirler.⁴ Materyalin üretimi sırasındaki işlemler yorgunluk, aşınma, korozyon gibi özelliklerini etkiler.

Akrilik kemik çimentosu kullanılarak yapılan intramedüller fiksasyon ilk defa 1963 yılında uygulanmıştır. Mekanik hata, aseptik gevşeme ve derin sepsis en önemli üç komplikasyondur. Erken gevşemenin en önemli sebebi enfeksiyondur.

Uzun kemik duvarları kompakt kemikten oluşan ve bu duvarlar ile torsiyon, kompresyon ve tensil kuvvetlere karşı koyan bir boru olarak düşünülebilir. Spongiöz kemiğin trabekülleri yükü subkondral kemikten diafizden rigid korteksine taşır. Eğer kemiğin bir kısmı protez ile değiştirilecek olursa bu aktarılan yükte major değişiklikler meydana gelir.

Şaftın rezeksiyon amacı ile tüm enine boyunca osteomize edilmesi bu yüzeydeki korteksin ölmesi anlamına gelir ve medullanın oyma işlemide eklenirse korteksin 2/3'ünü besleyen medüller kan dolaşımında zarar görür. Rezeksiyon ve oyma işlemi sonrasında, bozulan kan dolaşımı olan korteksin revaskülarizasyonu ve remodelizasyonu uzun zaman alır. Uzun kemiklerin medüller kavite büyüklüğü değişkendir. Uygun protez steminin seçimi sırasında uzun süreli sağ kalımlığı sağlayacak kalınlık ve kemiğin destek dokusunu çok fazla zedelemeyecek kalınlık arasında karar vermek gereklidir. Eğer protez kemiğin uzunluğunun yarısından azını replase ediyorsa stem kemiğin 1/3 ortasını geçmelidir çünkü burası çapın en dar olduğu noktadır.

Çimentolama işlemi öncesinde medullar kanal iyi yıkanmalıdır. Yıkama işlemi sonrasında kanal kurulanmalıdır. Daha sonra çimento mümkünse 3.jenarasyonda olduğu gibi vakumlu yöntem ile hazırlanmalıdır. Çimento, çimento tabancası ile medüllaya basınçlı bir şekilde uygun kıvama gelince sıkılır. Daha sonra protez yerleştirilir. Protez uygulanması esnasında kavite içerisinde basınç artışı olur ve çimento spongiöz kemiğe iyice nüfuz eder. Çimentonun polimerizasyonu esnasında dışarıya ısı açığa çıkar. Polimerizasyon esnasında çimentoda bir miktar kontraksiyon oluşur ve çimento diafizden endosteal yüzeyinden bir miktar ayrışır.

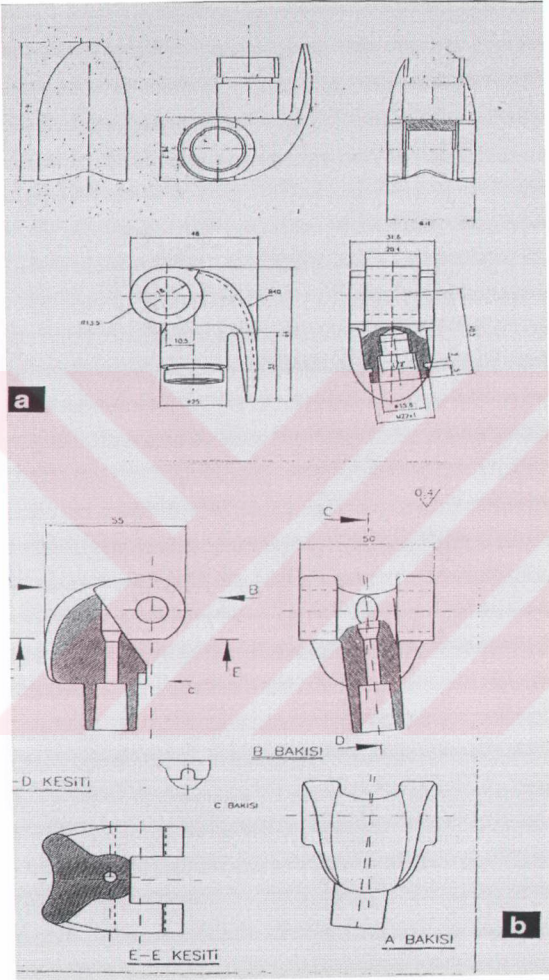
Protezin uzun süre dayanıklılığı hastaya uygun dizayn edilmiş proteze, uygun materyal seçimine, kemiğin doğru hazırlanmasına, çimentonun doğru uygulanmasına, aligmentin düzgünlüğüne, hastanın kaçınacağı yükler ve enfeksiyondan korunmaya bağlıdır.

Hidroksiapatit osteokondüktif özelliklere sahip bir biyoaktif seramiktir. Hidroksiapatit kemiğe normal kemik iyileşmesindeki mekanizma ile bağlanır. Hidroksiapatit kaplı

stemlerin başlangıç stabilitesi kanaldaki mekanik sıklığa (press-fit) bağlıdır. Daha sonra hidroksiapatit ile kemik arasında mikrokilitlenme meydana gelir. Uzun yaşam beklentisi olan genç aktif hastalara bu çimentosuz hidroksiapatit kaplı protezlerin uygulanması daha doğru olacaktır.

2.6.1. Yerli modüler segmenter replasman protezleri

1980'li yıllarda tümör rezeksiyonlarını takiben yapılacak rekonstrüksiyonlar konusunda artan ihtiyaca cevap verebilmek için, ekonomik koşullar ve kolay elde edebilme faktöründe düşünülerek ilk modüler segmenter rekonstrüksiyon protezi imal edilmiştir. I.kuşak protezler Stanmore protezinden esinlenerek tasarlanmıştırlar. Protez anatomik bölgelere göre çok amaçlı kullanılacak şekilde tasarlanmıştır. 5⁰ hiperekstansiyona izin veren ve 5⁰ valgus açısı olan menteşe tipi eklem kullanılmıştır. Modülerite sağlamak amacıyla 40-50-60-70-80-90-100-110-120 mm'lik ara parçalar ve çapı 11-16mm arasında değişen 140-160 mm uzunluğunda intramedüller stemler kullanılmıştır. İlk iki proksimal tibia rekonstrüksiyonu sonrasında kondiler bölgenin posteriordaki nörovasküler yapılara baskı yaptığı görülerek burası traşlanmıştır. Protezin kullanımının artması ile birlikte ara parçanın fiksasyonunu sağlayan vidalı sistemin yeterince stabil olmadığı, femoral komponentlerde stemlerin düz olması nedeni ile çakma güçlüğü, kondiler parçanın optimal patellofemoral uyumu sağlayamaması, kondiler bölgedeki kalkanın çok keskin olması ve uygun yumuşak doku örtüsünü sağlayamaması gibi dezavantajları tespit edildi. Bunun üzerine 2. kuşak protezler dizayn edilerek kullanılmaya başlanılmıştır.¹⁶ 2. kuşak protezlerin kondiler yapısı için ise Finn protezinden esinlenilmiştir. Protezin tüm komponentleri paslanmaz çelikten (ASI 316L) imal edilmiştir. Menteşenin içinde ise UHMWPE kullanılmıştır. Bu tasarım kinematik olarak 130⁰ fleksiyon ve 5⁰ hiperekstansiyona izin verir.

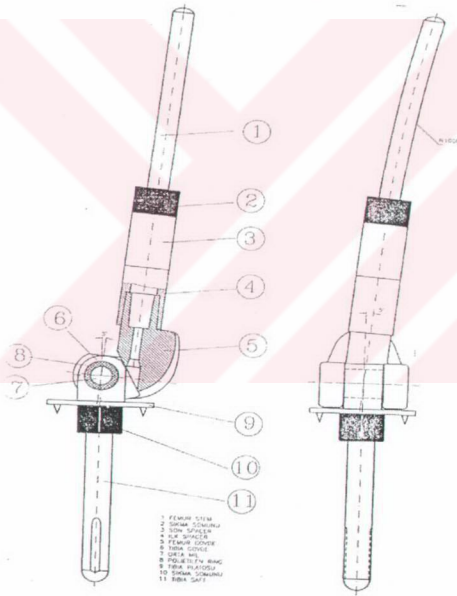


Resim 18 :a) 1.kuşak yerli protezin kondiler bölge eskizi

b) 2.kuşak yerli protezin kondiler bölge eskizi ¹⁶

Temel dizayn bir menteşe dizdir. Femoral ve tibial komponentler mil-boyunduruk sistemi ile eklemleşirler. Femoral komponenti 5° valgus açılanmasına sahiptir. Kondiler bölgenin posteriorundan geçen mil bir UHMWPE manşetin içinde döner. Mil kenarlara doğru incelen bir şekle sahiptir. Tibial komponent bir boyunduruk ile eklemleşir ve ayrı

bir yüzey replasman parçasının üzerine oturur. Femoral stemler olukludur, anatomik eğriliğe uyumlu yapıdadır; böylece hem çimentolu hemde pressfit tespite uygundur. Tibial stemler ise oluklu ve düz yapıdadırlar. Stemler ve segmenter replasman parçaları birbiriyle ve femoral / tibial komponentler ile konik bir eklem sayesinde çakılarak birleştirilirler. Mors anahtarları tarzında çıkıntılar ile rotasyonel stabilite sağlanır. Yine her iki tarafta EBB oluşumunu sağlamak için son segment ve stem arasında yüzeyi madreporik bir yüzük bulunur. Modüleriteyi sağlamak için 40-50-60-80-100-120 mm'lik ara parçalar kullanılmıştır. Femoral stemler anatomik eğriliğe sahiptir ve 140 ve 160 mm lik iki boyu vardır, çapları 12-16 mm arasında değişir. Tibial stemler düzdür, uzunluk 140 mm ve çaplar 11-16 mm arasında değişir.¹⁶



Resim 19 : 2. kuşak yerli protezin şematik görünümü¹⁶

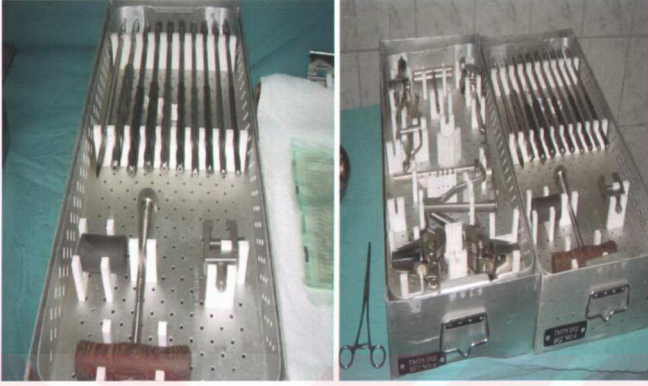


Resim 20 : 2. kuşak yerli protezler

Daha sonraları düz femoral stemler ve 11 mm çaplı stemler ile boy olarak 120 mm boyundaki stemler de yapılmıştır. Yakın zamanda çıkmak üzere 3. jenerasyon protezlerin hazırlıkları devam etmektedir.



Resim 21:Yerli protezin sarf malzemeleri



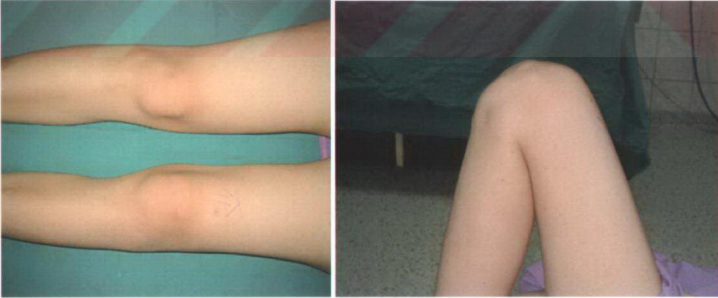Resim 22 : Yerli protez çakma takımları

2.7. CERRAHİ TEKNİK

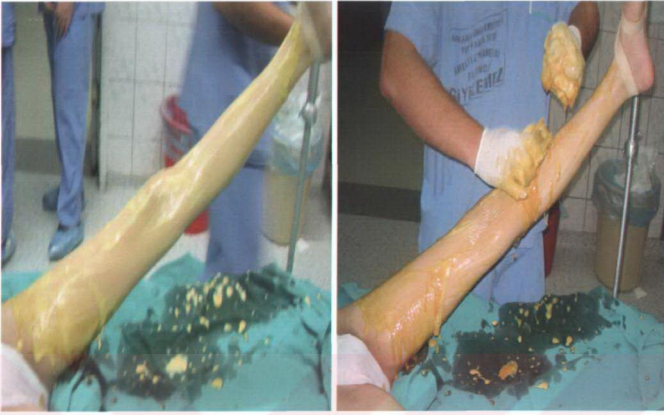2.7.1. Distal femur

Her vakanın kendine has özellikleri olsa da cerrahi işlem kısmen standardize edilerek anlatılmaya çalışılmıştır.

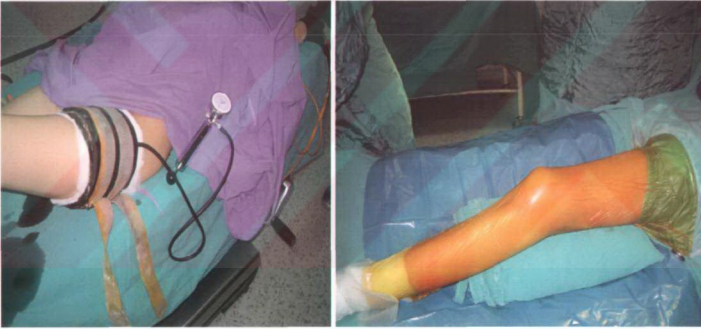
Hasta supin pozisyonda yatırılır. Spinal yada intratrakeal genel anestezi altında ve mümkünse turnike altında çalışılır.



Resim 23 :Hasta uyumadan önce tümürlü taraf tekrar kontrol edilmeli.Ameliyat öncesi eklem açıklığı

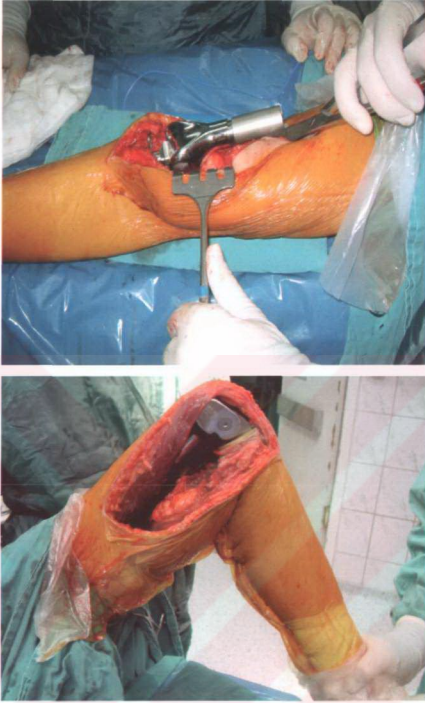


Resim 24 : Preop cildin betadine ile temizliđi



Resim 25 : Turnike uygulaması ve dreypleme

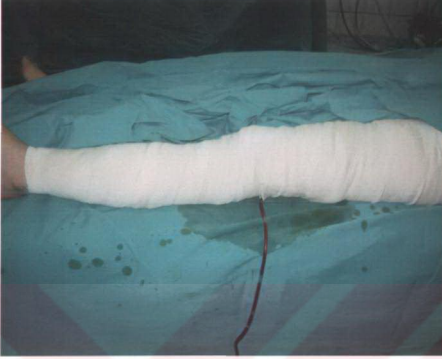İlgili alt ekstremitte uygun şekilde boyanır ve örtüldükten sonra dreyplenir. Uzun bir medial insizyon (mümkünse lateral insizyonu tercih etmekteyiz) uyluk ortasından başlar ve eklemi çaprazlayarak medial parapatellar alan üzerinde pes anserinusun posterioinferioruna iner. Biopsi hattı kenarlarda 1 cm'lik sağlam doku ile beraber insizyon hattı içine alınarak çıkartılmalıdır. Bu insizyon ile sartorius kanalı eksplorasyonu, popliteal aralık eksplorasyonu ve yüzeysel femoral damarların ortaya konması yapılabilir. Gerekirse insizyonun distal medial gastroknemus flebi hazırlamak için kullanılabilir. Popliteal damarlar ve sinir eksplorasyonu ve yüzeysel femoral arter eksplorasyonu yapılmaz ise distal femur rezeksiyonu sırasında bu yapılar zarar görebilir.



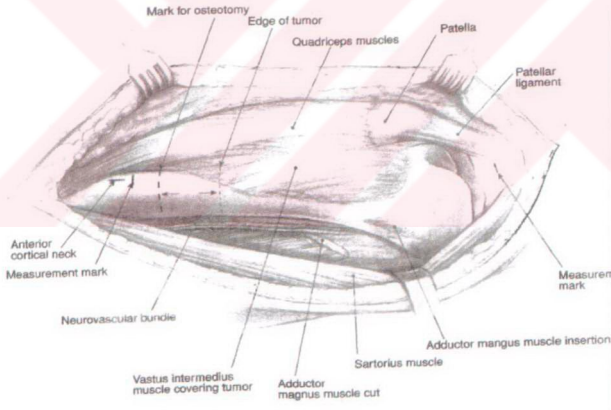
Resim 26 : Protezin yerleştirilmesi ve sonrasında hareket açıklığı kontrolü

M.rectus femoris ve m.vastus medialis arasındaki interval açılır; m.intermedius ortaya konur; bu kasi daha çok tümör üzerinde sağlam bir doku olarak bırakırız. Gerekirse tüm m.vastus medialis yapışma yerlerinden görek kesilerek tümörle beraber çıkartılır. Tibiaya olan kapsüler yapışma tümü ile serbestleştirilir. Osteotomiden önce distal femurdan mümkün olan tüm yumuşak dokular ayrılmalıdır. Osteotomi seviyesi preop görüntüleme tetkiklerinden de faydalanarak hesaplanır ve eklem hattı baz alınarak osteotomi noktası belirlenir. Osteotomi sonrası rezeksiyon tamamlanır. Tibial yüzey hazırlığı standart diz protezi kesisi gibi yapılır. Daha sonra fleksibl oyucular ile femur medullası uygun çapa gelene kadar hazırlanır. Tibia medullası bir küret ile belirlendikten sonra oyma işlemi yapılarak uygun çapta hazırlanır. Daha sonra deneme protezler ile uygun boy (size) protez tespit edilir ve çimentolu yada çimentosuz şekilde protez

uygulanır. Daha sonra protezin tümü yumuşak dokular ile örtünerek katlar kapatılır. Gerekirse cilt greftleri ya da kas flepleri uygulanabilir.



Resim 27 : Cerrahi sonrası uygulanan baskılı bandaj

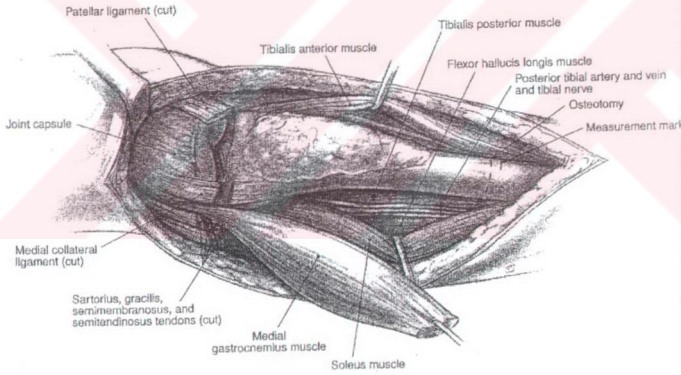


Resim 28: Distal femur rezeksiyonu⁵⁰

2.7.2. Proksimal tibia

Preoperatif dönemde rezeksiyon uzunluğu (genelde total uzunluğun 1/2-2/3'ünü geçmemelidir), yumuşak doku, kapsül, patellar tendon rezeksiyonu gerekliliği ve popliteal nörovasküler yapıların tümör ile ilişkisi belirlenmelidir. Proksimalde femurun 1/3 distalinden başlayan ve tibianın 1/3 orta-distaline ulaşan tek bir anteriomedial insizyon

yeterli olur. Biopsi hattı yine blok halinde çıkartılmalıdır. Nekrozu önlemek için fasyokutanöz medial ve lateral flebler hazırlanmalıdır. Rezektabiliteye karar vermek için dikkatli bir popliteal alan eksplorasyonu gerekir. Medial hamstringler yapışma yerlerinin 2-3 cm proksimalinden gevşetilir. Damar sinir paketini görebilmek için gastroknemius medial başı mobilize edilir. Eğer belli bir segment vasküler yapılar feda edilecek ise damar tamiri için gerekli hazırlıklar yapılır ve gerekirse anastomozlar otojen ven greftleri ile yapılır. Daha sonra patellar tendon tibial tüberkül yapışma noktasının 1-2 cm proksimalinden kesilir. Eğer hemartroz yada tümörün eklem direkt invazyonu yoksa intraartiküler rezeksiyon yapılır. Peroneal sinir korunarak geniş sınır elde edilemiyorsa feda edilir. Tibiofibular eklem genelde ekstraartiküler olarak rezektö edilirdir. Daha sonra planlanan sınırdan tibial osteotomi yapılır. Uygun hazırlıklar sonrasında uygun protez tatbik edilir. Daha sonra ise yeterli yumuşak doku örtüsünü sağlayabilmek için gerekirse medial gastroknemius kasından faydalanılır. Aspiratif dren konularak katlar kapatılır. Sonra baskılı bandaj yapılır^{9,16,34,35,50}



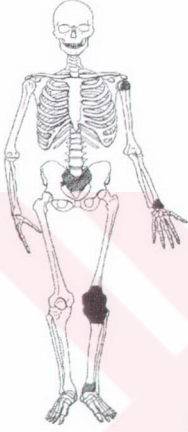Resim 29 : Proksimal tibia rezeksiyonu⁵⁰

2.8. Diz Bölgesinde Sık Tutulum Gösteren Tümörler

Diz bölgesinde yerleşim gösteren ve ekstremité koruyucu cerrahi ve protezik rekonstrüksiyon ile tedavi uygulanabilen bizim serimizde de yer alan bazı tümörlerin genel özelliklerine bakmak gerekmektedir. Bu tümörlerden ilk olarak ele alacağımız kemiğin dev hücreli tümürüdür.

2.8.1. Dev hücreli tümör

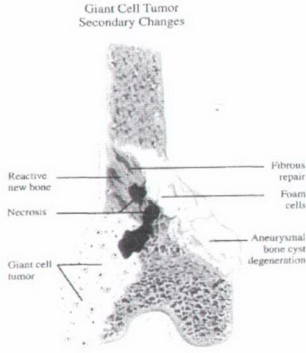
Mayo klinik serilerine göre kemik tümörleri içerisinde %5'lik bir yer tutar.⁶ Tipik olarak hastalar 20 ile 40 yaş arasında olup, kadınlarda bir miktar daha fazla oranda görülür. En sık yerleşim yeri distal femur daha sonra ise proksimal tibia gelir. Üçüncü en sık yerleşim yeri ise distal radiustur. Bu tümörler çok agresif davranış gösterebilirler.



Resim 30 :Dev hücreli tümörün en sık yerleşim yerleri³⁷

Dev hücreli tümörler genelde soliter lezyonlar olmasına rağmen %1-2 oranında multisentrik olabilirler. Multisentrik hastalık görünümü multiple primer lezyonlardan mı yoksa tek primer lezyondan basit kemik metastazları şeklinde mi geliştiği pek açık değildir.⁴³

Bunlara rağmen bu tümörler tipik olarak beningdirler. Akciğer metastazı bu hastaların %3'ü kadarında olabilir. Bazı hastalarda akciğer metastazları spontan olarak gerilemekte veya uzun yıllar boyunca asemptomatik kalabilmektedir. Oysa diğer hastalarda akciğer metastazları histolojik olarak tümör benign olsa dahi ölüme yol açmaktadır. Pulmoner metastazdan ölüm oranı %15 civarındadır. Hastalar açısından tekrarlayan (rekürens) lezyonların bulunması yada radyolojik olarak çok agresif görünümün olması akciğer metastazı için yüksek risk faktörüdür.⁴⁰



Resim 31 : Dev hücreli tümörün kemikte yaptığı sekonder değişiklikler ³⁷

Dev hücreli tümürlü bir çok hastada başlangıçta aktivite ile ortaya çıkan progresif ağrıları varken yalnızca geç dönemde ağrı istirahatte olur. Vakaların %75'inden fazlasında şişlikte vardır. Kuvvetsizlik, eklem hareketlerinde kısıtlama, patolojik kırık diğer bulgulardır. ³⁶

Radyolojik bulguları diagnostiktir. Lezyonlar uzun kemiklerin epifizlerinde ve genelde subkondral kemikte ekzantrik yerleşimlidir. İskeletsel gelişimi tamamlanmamış (immatür) hastalarda nadiren metafizde yerleşim gösterebilir. Radyolojik olarak lezyon pür litiktir. Bağlantı noktası dar yada zayıf olarak tanımlanabilir. İntraartiküler uzanım subkondral kemiğin genelde intakt kalmasından dolayı nadirdir. Magnetik rezonans görüntüleme lezyonun kemik içinde ve yumuşak dokudaki uzanımını belirlemede kullanılır. T1 sekanslarında lezyon hipo (koyu), T2 sekanslarında ise lezyon hiperintens (parlak) görünümündedir. Magnetik rezonans görüntülemeye ki sıvı-sıvı seviyeleri beraberinde %20 oranında gözlenen anevrizmal kemik kisti tespitinde de faydalıdır. ⁶

Mikroskopik olarak dev hücreli tümörler birçok multinükleer dev hücre (tipik olarak her bir hücrede 40-60 nükleus) ve mononükleer stromal hücre denizinden oluşur. Mononükleer hücrelerin aynı zamanda dev hücrelerin çekirdek özellikleri tümörün diğer dev hücre içeren birçok tümörden ayırımına yardım eder. Sekonder anevrizmal kemik kistide mikroskopik olarak gözlenebilir.

Dev hücreli tümörler lokal olarak agresiftir. %15 stage 1, %70 stage 2 ve %15 stage 3 lezyon gözlenir. ^{6,46}

Histolojik olarak tedavi basit kürataj ile tutarlı olmasına rağmen rekürens oranı %50'den fazladır. ⁶ Günümüzdeki yayınlarda bu oran %5-15 arasındadır. ^{6,36} Rekürensteki

bu düşünüş birçok faktöre bağlıdır. Magnetik rezonans görüntüleme lezyonun uzanımlarını daha iyi değerlendirilmesine yol açmakla birlikte kürataj tekniklerindeki gelişmelerde bu düşünüşte önemlidir. Kullanılan adjuvanlarda örneğin sıvı nitrojen, fenol, kemik çimentosu (polimetilmetakrilat-PMMA) elektrokoterizasyon tümör hücrelerini teorik olarak öldürerek rekürens oranındaki bu düşünüşte önemlidir. Ancak yinede kürataj bazı stage 3 tümörlerde etkili olamamaktadır. Bu gibi durumlarda marjinal veya geniş eksizyon ve rekonstrüksiyon yapılması gerekebilir. Diz çevresinde rezeksiyon sonrası hemikondiler osteoartiküler allogreft ya da rotating hinge endoprotez ile rekonstrüksiyon yapılabilir. Dev hücreli tümörlü seçilmiş vakalarda amputasyon dahi uygulanabilir.

Tedavide kemoterapi etkili değildir. Radyoterapi ise 40 G 'yi aşan dozlarda etkili olup; sekonder malignite gelişimine yol açabileceğinden dolayı günümüzde yalnızca kısıtlı olarak inoperabl sayılan bazı vakalar haricinde kullanılmamaktadır.¹⁵

2.8.2. Kemiğin Malign Fibröz Histiositoması

Malign fibröz histiositoma ve fibrosarkom litaretürde farklı iki antite olarak tanımlansalarda yerleşim yerleri, prognozları ve tedavi biçimleri oldukça benzerdir.

Malign fibröz histiositoma ve fibrosarkom primer malign kemik tümörlerinin yaklaşık olarak %3-5'ini oluştururlar.⁶ Her yaşta görülürler. Cinsiyet ayrımında az bir farkla erkeklerde tutulum oranı daha fazladır.¹⁵ Lezyon yine az bir farkla femurun distal metafizi ve tibianın proksimal metafizini daha fazla tutmada tüm kemiklerde tutulum olabilir.^{6,15} Bu tümörlerin yaklaşık %25'i sekonder gelişir. En sık yayınlanan predispozan durumlar Paget hastalığı, dev hücreli tümör (GCT), kemik infarktüsü ve radyasyona kemiğin maruz kalmasıdır. Kondrosarkomların dediferansiye olması sonrasında da meydana gelebilirler.

Vakalarda başlangıçta ağrı şikayeti vardır. Patolojik kırık yaklaşık %20 gibi yüksek bir oranda görülebilir.⁶

Radyolojik olarak agresif görünümde ve tipik olarak pür litik belirsiz, seçilemeyen kenarlıdır. Kemik destrüksiyon alanları görünümü Paget hastalığı ya da kemik infarktüs alanlarına benzerdir. Periosteal reaksiyon eğer patolojik kırık meydana gelmemiş ise yoktur.

Histolojik olarak malign fibröz histiositomanın klasik görüntüsü storiform patern içerisinde yüksek gradeli spindle hücrelerin dizilimidir. Karakteristik özelliği ise osteoid yapımının olmamasıdır. Malign hücreler tarafından çok az miktarda bile osteoid yapımı olması tanıyı osteosarkoma çevirmelidir.

Malign fibröz histiositomanın tedavisi osteosarkoma tedavisi ile benzerdir. Yüksek gradeli çoğu hastada tedavi neoadjuvan kemoterapi ardından geniş rezeksiyon yada

amputasyon cerrahisi ve adjuvan kemoterapi şeklindedir. Osteosarkomlar ile karşılaştırıldığında malign fibröz histiositom daha radyosensitiftir. Vertebra tutulumlu malign fibröz histiositomlu yalnızca radyoterapi ile tedavi edilen ve uzun süre sağkalım oranları olan hastalar rapor edilmiştir.⁶ Radyoterapi pozitif cerrahi sınır veya intraoperatif kontaminasyon olan hastalarda faydalıdır. İnoperatif bazı vakalarda da radyoterapi kullanılabilir.

Prognoz malign fibröz histiositomada metastaz varlığına, tümörün büyüklüğüne ve lokalizasyonuna (cerrahi olarak tümörün geniş sınırlı olarak çıkartılabilesine), tümörün greydine ve histolojik olarak preoperatif kemoterapiye verdiği yanıtı bağlıdır. Yaşlı hastalarda muhtemelen kemoterapiyi iyi tolere edemediklerinden prognoz kötüdür.

Başlangıçta metastaz olmaksızın ekstremiteler yerleşimli yüksek gradeli tümörün 5 yıllık sağkalım oranı yaklaşık %65'dir.⁶

2.8.3. Osteosarkom

Primer malign kemik tümörlerinin en sık görülenidir (%20-22). Kemikte görülen tüm neoplazmlar göz önünde tutulursa kemik metastazları ve multiple myelomadan sonra kemiğin en sık görülen üçüncü malignitesidir.

Osteosarkomlar 15 yaş civarında pik yapmakla birlikte büyümenin en hızlı olduğu ikinci dekatta en siktir. Parosteal osteosarkom ise 3. ve 4. dekadta pik yapar. Sekonder osteosarkomlar ise sıklıkla yaşlılarda görülür. İnsidansı az bir farkla erkeklerde fazla iken, parosteal osteosarkom daha çok kadınlarda görülerek bir ayrıcalık teşkil eder. Irklar arasında herhangi bir farklılık görülmez iken, genetik faktörlerinde nadiren rol aldığı gösterilmesine rağmen herediter retinoblastomlu hastalarda osteosarkom çok sık meydana gelir. Aynı şekilde Rothmund-Thomson sendromu ve Li-Fraumeni sendromu ile de ilişkilidir.

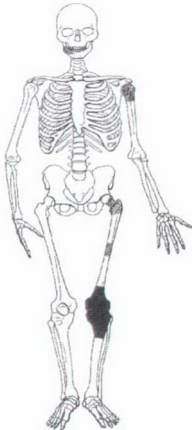
İskeletin bütün kemikleri tutulabilir, ancak çoğu primer osteosarkom hızlı büyüyen kemik bölgelerinde örneğin distal femur, proksimal tibia ve proksimal humerus ile çene kemiklerinde meydana gelir.

Hastaların büyük bir çoğunluğunda tutulan kemite invaziv tümör hücrelerinin yaptığı destrüksiyon ve sonucunda oluşan mikrokırıklara bağlı progressif ağrı varken; düşük greydli yüzey osteosarkomlarında ağrısız kitle şeklinde semptom veren vakalarda bildirilmiştir.⁶ Ağrı başlangıçta aktivite ile artan şekilde iken, tanının geciktiği durumlarda istirahat de oluşabilen ciddi ağrı yakınmaları olabilir. Gece ağrısı tanı konulmasında önemli bir ipucu iken vakaların yalnızca %25'i gece ağrısı bildirir.

Radyolojik bulgular osteosarkomda çok deęişik olmasına raęmen direkt grafiler tanı konulmasında çok deęerlidir. En sık gözlenen görüntü uzun kemiklerin metafizinde agresif lezyon varlığıdır. Yaklaşık olarak %10 primer diafizyel ve %1'den az primer epifizyel olabilir. Lezyonların hem blastik hem de litik olmasından dolayı kemik yapım ve kemik yıkım alanları birlikte görülebilir. Eğer tümör korteksi kırmış ise tanı anında yumuşak doku kitlesi gözlenebilir. Periostal reaksiyon Codman üçgeni veya sunburst yada hair on end şeklinde olabilir. Magnetik rezonans görüntüleme tümörün kemik içinde ve yumuşak dokudaki uzanımlarını deęerlendirmede ayrıca komşu anatomik yapılar ile ilişkisini gözlemede en iyi yöntemdir. Kemik taraması iskelet metastazlarını, akcięer grafisi ve toraks bilgisayarlı tomografisi akcięer metastazlarını saptamada çok deęerlidir. Akcięerler en sık metastaz alanlarıdır.

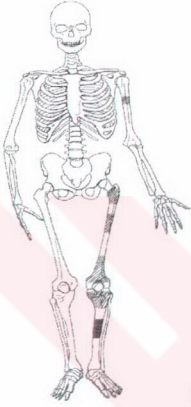Osteosarkom primer ve sekonder olarak katagorize edilir. Primer osteosarkomlar ise klasik osteosarkom, low-grade intramedüller osteosarkom, parosteal osteosarkom, periosteal osteosarkom, high-grade surface (yüzey) osteosarkom, telenjiktazik osteosarkom ve küçük hücreli osteosarkom gibi alt gruplara ayrılır.

Çoęu osteosarkom *klasik osteosarkomdur* ve radyolojik görüntüsü ile öncelikle tanımlanır. Bu yüksek gradeli tümörler intramedüller lokalizasyonludur ancak korteksi kırarak yumuşak doku kitlesi meydana getirirler. Histolojik olarak osteoblastik, fibroblastik veya kondroblastik olabilirler fakat tümör hücreleri tarafından osteoid yapımı tanısaldır.



Resim 32 : Klasik osteosarkom lokalizasyonları ³⁷

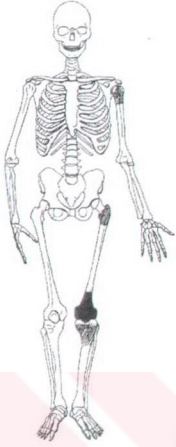
Periosteal osteosarkom intermediate gradeli kemik yüzeyinde bulunurlar. En sık lokalizasyonları femur ve tibiaanın diafizidir. Çene kemiklerinde de sık tutulum olur. Histolojik incelemede periosteal osteosarkom için karakteristik olan kıkırdak lobülleri arasında osteoid üretimi yapan iğsi (spindle) hücrelerinin ışınal uzanımıdır.



Resim 33 :Periosteal osteosarkomların dağılım lokalizasyonları ³⁷

Low-grade intramedüller osteosarkom radyolojik olarak relatif benign özelliklere sahip nadir bir alt tiptir. Bazı hastalarda radyolojik ve histolojik olarak yanlışlıkla osteoblastom veya fibröz displazi ile karışabilir.

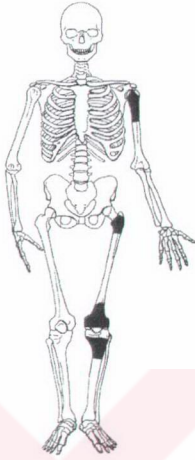
Parosteal osteosarkom nadir düşük gradeli bir malinedir. Tüm osteosarkomların %7'sini oluştururlar. Kemik yüzeyinde yerleşim gösterir ancak geç dönemlerde medüller kaviteyide tutabilir. Genellikle femurun posteriorunda lobule ossifiye kitle şeklinde gözlenir .Bilgisayarlı tomografi osteosarkomun bu alt tipini myozitis ossifikans veya osteokondromdan ayırımında değerlidir. Miyozitis ossifikansda ossifikans lezyonun periferinde daha matür iken, parosteal osteosarkomda merkezde ossifikasyon daha ağırlık kazanır. Osteokondromdan parosteal osteosarkomun ayrımı bilgisayarlı tomografi ile basittir çünkü osteokondromda lezyonun korteksi kemiğin korteksi ile, medullası kemiğin medullası ile devamlılık gösterir. Parosteal osteosarkomda ise tümör kemiğin üzerine yapışmış gibidir. Parosteal osteosarkomda çok fazla osteoid vardır.



Resim 34 : Parosteal osteosarkomun en sık iskelet lokalizasyonları³⁷

High-grade yüzey osteosarkom en az görülen osteosarkom tipidir. Adından anlaşılacağı üzere agresif tümör özelliğinde olup korteksin dışında görünüm verir. Radyolojik görünüm invazif lezyon ve belirsiz sınır ile karakterizedir. Klasik osteosarkom gibi mikroskobik görünümü yüksek gradeli tümörün hiperseleler, mito-tik figürlü ve belirgin nükleer pleomorfizm şeklindedir. Tanı zamanında parosteal osteosarkomdan farklı olarak medüller ilişki diagnostiktir.

Telenjektazik osteosarkom pür litik lezyondur. Radyolojik olarak invaziv görüntü yada anevrizmal kemik kistinde olduğu gibi balonsu görüntü olabilir. Kabaca kan ile dolu kist ile birlikte yalnızca çok az solid bölüm andırır. Mikroskopik olarak küçük büyütmede (low power magnifikasyon) çoğunlukla ince septalar ile kan dolu boşluklara bölünmüş anevrizmal kemik kistini andırır. Büyük büyütmede (high power magnifikasyon) ise açıkca malign görümlü hücreler septalar içerisinde görülür.



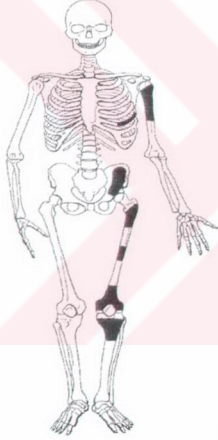
Resim 35 : Telenjektazik osteosarkom lokalizasyonları ³⁷

Küçük hücreli (*Small-cell*) osteosarkoma diğer nadir görülen varyant olup, yüksek gradeli lezyon olmakla birlikte Ewing sarkoma veya lenfomayı anımsatan küçük mavi hücreler içerir. Bazı durumlarda Ewing sarkom da görülen fibrin benzeri materyalden osteoid ayrımı zordur. Sitogenetik ve immünohistokimyasal çalışmalar bu lezyonların ayrımında bazen gerekebilirler.

Sekonder osteosarkomlar başka bir hastalık süreci üzerinde meydana gelirler. Nadiren genç hastaları tutarlar, yaklaşık olarak hastaların yarısı kadarı 50 yaş üstüdür. Sekonder osteosarkom ile ilişkili en sık faktörler Paget hastalığı ve radyasyon tedavisidir. Paget hastalığı üzerindeki osteosarkomların insidansı yaklaşık %1 civarında olup, ilerlemiş poliototik hastalıkta %5-10 civarında olabilir. Paget hastalığına sekonder osteosarkom sıklıkla yaşamın 6. ve 8. dekatlarında ve en sık olarak da pelvis lokalizyonda görülür. Radyasyona sekonder osteosarkom 2500 cGy üzerinde doz ile tedavi edilmiş hastaların %1'inde baş, vertebra, clavícula, kaburgalar ve pelvis gibi alıılmamış lokalizyonlarda meydana gelir. Sekonder osteosarkom oluşumuna yol açabilecek diğer durumlar fibröz displazi, kemik infarktüsü, osteokondromatözis, kronik osteomyelit, dediferansiye kondrosarkom ve osteogenesis imperfectadır.

2.8.4. Ewing sarkomu

4. en sık primer malign kemik tümörüdür; ancak 30 yaş altında osteosarkomdan sonra 2. en sık, 10 yaş altında ise en sık primer malign kemik tümörüdür. Mayo klinik serilerine göre primer malign kemik tümörlerinin %9'u kadarını oluştururlar.⁶ Ewing sarkomu infantlardan yaşlılara kadar uzanan geniş bir yaş grubunda meydana gelmesine rağmen en sık 5-25 yaşlar arasında oluşur. En tutulum gösterdiği lokalizasyon uzun kemiklerin metafizleri (çoğu kez diafizye uzanım gösterirler) omuz ve pelvik kuşağın yassı kemikleridir. Femur tutulumu %25'tir; bunu tibia ve fibula takip eder. Nadiren vertebra ve el ile ayağın küçük kemiklerinde de tutulum olabilir. Diğer sarkomlar gibi az bir farkla erkeklerde daha fazla tutulum gözlenir. İlginç olarak Ewing sarkomu Afrika kökenlilerde çok nadirdir. Predizpozisyon faktörleri bilinmemektedir.



Resim 36 :Ewing sarkomunun en sık yerleşim yerleri³⁷

Ağrı Ewing sarkomunun evrensel belirtisidir. Hastalar tanı almadan önce başlangıçta uzun bir dönem bu ağrı ile geçirebilirler. Ağrı başlangıçta orta şiddette gelip-geçici şekilde ve konservatif tedaviye yanıt verir biçimdedir. Başlangıçtaki semptomlardan tanı konulmasına kadar geçen ortalama geçikme zamanı 34 hafta kadardır.⁶ Ağrıya ek olarak hastalarda olan ateş, eritem ve şişlik osteomyeliti hatıra getirebilir. Laboratuvar bulguları olarak tam kan sayımında artmış beyaz küre, artmış eritrosit sedimentasyon hızı ve yükselmiş C-reaktif protein değeri olabilir. Ewing sarkomunda yapılan iğne aspirasyonunda makroskopik görünüm püye benzer olabilir; bu yüzden alınan materyal örnekleri genel kural olarak kültür yanında patolojiye mutlak gönderilmelidir. Patolojik kırık %2-10 oranında ilk bulgu olabilir.³⁶

Ewing sarkomunda klasik olarak radyolojik görünüm soğan zarı şeklinde periost reaksiyonu ile uzun kemiklerin diafizinde destrüktif lezyon şeklindedir. Gerçekte Ewing sarkomu sıklıkla uzun kemiklerin metafizinden köken alır ancak genellikle diafizine uzanım gösterir. Buna rağmen osteosarkomda olduğu gibi skip metastaz Ewing sarkomda bildirilmemiştir. Yassı kemiklerde Ewing sarkomu görüntüsü non-spesifik destrüktif lezyon şeklindedir. Lokalizyonu ne olursa olsun magnetik rezonans görüntüleme lezyonun tam uzanımını saptamak için mutlak önerilir. Magnetik rezonans görüntüleme lezyonun yumuşak doku uzanımını anlamada da çok önemlidir. Tüm hastalara baseline akciğer radyografisi ve toraks bilgisayarlı tomografisi yapılmalıdır; çünkü akciğerler en sık metastaz alanlarıdır. Tüm vücut kemik taramasında mutlaka yapılmalıdır çünkü ikinci sık metastaz yeri kemiklerdir. Diğer kemik sarkomlarının aksine kemik iliği aspirasyon biopsisinde yapılmalıdır.

Histolojik olarak Ewing sarkom küçük mavi hücreler ile birlikte çok az interselüler matriks içerir. Sitogenetik ve immünohistokimyasal çalışmalar Ewing sarkomunu diğer küçük mavi hücreli tümörlerden ayırımı sıklıkla sağlar. Ewing sarkomunda tanısıl en sık translokasyon t(11;22) (q24;q12) dir ve vakaların %90'ından fazlasında saptanır. Diğer translokasyonlar t(21;22) (q22;q12) ve t(7;22) (p22;q12) dir. İmmünohistokimyasal olarak Ewing sarkomuna spesifik MIC2 gen yapımı bildirilmiştir. Ek olarak Ewing sarkomu PAS pozitif, retikulin negatiftir. Ayrıca tanıda düşünülmesi gereken diğer patolojilerde örneğin lenfomalarda aksine PAS negatif, retikulin pozitifdir. Lenfomalar da ayrıca lökosit common antigen ve diğer T ve B hücre antigenleri pozitifdir. Embriyonal rabdomyosarkom desmin, myoglobin ve kas-spesifik aktin pozitifdir. Ayrıca hemangioperisitoma faktör VIII, küçük hücreli metastatik karsinomlar ile melanomlar sitokeratin pozitifdir.

En kötü prognostik faktör uzak metastaz varlığıdır. Agresif tedaviye rağmen metastazlı hastaların yalnızca %20'sinde uzun dönem sağ-kalım şansı vardır. Primer lezyonun büyüklüğünde prognostik bir göstergedir. Histolojik gradelemenin Ewing sarkomunda prognoza etkisi yoktur; çünkü tüm Ewing sarkomlar high-gradedir. Ateş, anemi ve laboratuvar değerlerinin (beyaz küre sayısı, eritrosit sedimentasyon hızı, LDH) yükselmesi kötü prognostik faktörlerdir. Osteosarkomlarda olduğu gibi neoadjuvan kemoterapiye verilen histolojik yanıt prognozda önemlidir.

Ewing sarkomunda neoadjuvan kemoterapi tedavide mutlak yapılmalıdır. Multiajan kemoterapi protokollerinden önce uzun dönem sağ kalım %10'dan az iken; bugün bir çok merkez bu oranı %60-70 arasında bildirmektedir. Ewing sarkomu çok radiosensitiftir.

Ancak hastalık erken dönemde sistemik yayılım yaptığundan, sadece radyoterapi ile %10 civarında 5 yıllık sağ-kalım sağlanabilmektedir.³⁶ Radyoterapi ile nüksler tümörün en orta noktasında görülmektedir; bu da tümörün büyüklüğü ile ilgilidir. Günümüzde 45-50 Gy tümörün içinde bulunduğu kompartmanın tamamına, 10 Gy de tümörün direkt üzerine verilmektedir. Radyoterapi sonrası kronik cilt problemleri, eklem kontraktürleri, erken epifiz kapanması, patolojik kırık insidansının artması ve kırık iyileşmesinin azalması ile sekonder maliniteler meydana gelebilir. Ancak bunlara rağmen radyoterapi geniş marjin rezeksiyonun yapılamayacağı yada zor olduğu durumlarda cerrahinin alternatifi olarak kabul edilir. Radyoterapi marginal rezeksiyon yada kontamine geniş rezeksiyon cerrahisi sonrasında adjuvan terapi olarak uygulanabilir. Kemoterapi protokollerinde ki gelişmeler sonrasında hastaların yaşam sürelerinin uzaması ve radyoterapinin olumsuz etkileri ortaya çıkmaya başlanınca, tümörün lokal kontrolünde cerrahinin önemi artmıştır. Ayrıca ekstremitte koruyucu cerrahi tekniklerin gelişmesi, implant teknolojisindeki ve radyolojide ki gelişmeler cerrahinin popülaritesini artırmıştır. Cerrahi sonrasında ise tekrar cerrahi girişim ihtiyacı doğuracak major enfeksiyonlar, flep nekrozları, proteze ait mekanik problemler, allogreft kaynamaması, sinir hasarları olabilir.

3. MATERYAL VE YÖNTEM

Ankara Üniversitesi Tıp Fakültesi Ortopedi ve Travmatoloji Anabilim Dalında Şubat 1992 ile Haziran 2005 tarihleri arasında tedavi edilen diz çevresinde kas iskelet sistemi tümörü olan 49 hasta değerlendirilmeye alınmıştır. Bu hastaların hepsine kısmi femoral ya da tibial rezeksiyon yapıldıktan sonra modüler endoprotezler ile rekonsrüksiyon yapılmıştır. Bilgisayar kayıtlarında var olan ancak dosya yetersizliği ya da takipsizlik nedeni ile bu hastalardan 4 tanesi fonksiyonel değerlendirme için alınmamıştır. Geriye kalan 45 hasta ortalama 45.86 ± 5.36 (7-156) ay izlenmiştir. 45 hastanın %53.3'ü (24) erkek, %46.7'si (21) tanesi kadın hasta idi. 45 hastanın çoğunluğunda (%88.9) fabrikasyon seri üretilmiş yerli protez (TMTS) kullanılmıştır. Hastaların yarısından fazlası klasik osteosarkom ve dev hücreli tümörlü olarak belirlenmiştir. Hastalara uygulanan kemoterapi protokolleri Ankara Üniversitesi Tıbbi Onkoloji Bilim Dalı tarafından uygulanmıştır.

Araştırma verileri hasta kayıtlarını inceleme, yüzyüze ve telefonla görüşme teknikleri ile elde edilmiştir.

Araştırma sonuçlarından elde edilen veriler SPSS(13.0) paket programında değerlendirilmiştir. Bazı araştırma verileri mutlak ve yüzde değerleri içeren tablolar halinde gösterilmiş, gerekli yerlerde aritmetik ortalamalar ($X \pm Sx$) alınmıştır. İstatistiksel analiz olarak Khi-Kare (X^2) önemlilik testi kullanılmıştır.

Fonksiyonel değerlendirmede Musculoskelatal Tumor Society (MSTS) tarafından 1982 yılında geliştirilen kas iskelet sistemi tümörlerinin cerrahi tedavisinin hareket, ağrı, stabilite, deformite, kuvvet, fonksiyonel aktiviteler, duygusal kabullenmeden oluşan parametrelerden oluşan sistem kullanılmıştır. Bu sisteme göre değerlendirme kriterleri *mükemmel, iyi, orta, kötü* olarak belirtilmiştir.

MÜKEMMEL	HAREKET (femur / tibia)	AGRI	STABİLİTE	DEFORMİTE	KUVVET (diz ekstans.)	FONKSİYONEL AKTİVİTE	DUYGUSAL KABUL
	> 90°	yok	0-5° varus/ valgus, boşalma yok	0-5° varus/ valgus, 0-5° kontraktür, kısallık (-)	5,5	Kısıtlama yok	Çok memnun
İYİ	60-90°	hafif	5-10° varus/ valgus, boşalma	5-10° varus/ valgus, 0-5° fleks. kontraktürü, <1cm. kısallık	4,5	Rekreasyonel kısıtlama	Memnun
ORTA	30-60°	orta	10-20° varus/ valgus, bazen boşalma	10-20° varus/ valgus, 10-20° fleks. kontraktürü, 1-3cm. kısallık	3,5	Kısmi dizabilite	Kabullenme
KOTÜ	0-30°	şiddetli	>20° varus/ valgus, yük veremez, habitüel boşalma	10-20° varus/ fleks. kontraktürü, >3cm. kısallık, amputasyon	0,1,2,5	Total dizabilite	Memnun değil

Tablo 3. MSTs fonksiyonel değerlendirme formu

Hareket: Aktif fonksiyonel hareket kastedilir. Bir eklemi oluşturan iki bölgenin birbirine göre rölatif hareketini gösterir. Diz için fleksiyon ve ekstansiyon değerlendirilir. 90° üzeri hareket açıklığı mükemmel, 60-90° arası iyi, 30-60° arası orta ve 30° altı kötü olarak yorumlanır.

Ağrı: Ağrının şiddeti, süresi ve ilaç kullanımı değerlendirilir. Ağrı yok ise mükemmel, zaman zaman olan ve analjeziklere cevap veren hafif ağrı iyi, fonksiyon kısıtlığı yaratan bazen narkotik ihtiyacı doğuran ağrı orta, sürekli ve şiddetli ağrı ise kötü olarak yorumlanır.

Stabilite: Diz için varus ve valgus dereceleri ile hastada boşalma hissi ve yük verip-verememesine göre değerlendirilir. 0-5° varus/valgus ve boşalma yok ise mükemmel, 5-10° varus/valgus yada boşalma yok ise iyi, 10-20° varus/valgus, bazen boşalma orta, 20°den fazla varus/valgus, yük verememe, habitüel boşalma kötü olarak yorumlanır.

Deformite: Deformasyon derecesi ve kısalık ile ölçülür. Dizde varus-valgus varlığı ve ekstansiyon kısıtlılığı göz önünde bulundurulur. 0-5° varus/valgus, 0-5° kontraktür ve kısalık olmayışı mükemmel, 5-10° varus/valgus, 0-5° fleksiyon kontraktürü ve 1 cm'den az kısalık iyi, 10-20° varus/valgus, 10-20° fleksiyon kontraktürü ve 1-3 cm kısalık orta, 10-20° varus/valgus, 10-20° fleksiyon kontraktürü 3 cm'den fazla kısalık ve amputasyon varlığı kötü olarak yorumlanır.

Kuvvet: Uluslararası 0/5-5/5 sistemi kullanılır. Eğer kuvvet 5/5 ise mükemmel, 4/5 ise iyi, 3/5 ise orta ve 3/5'den az ise kötü olarak yorumlanır.

Fonksiyonel aktivite: Kısıtlama yok ise mükemmel, günlük yaşamı etkilemeyecek oranda kısıtlama iyi, kısmi olarak günlük yaşamda etkilenme, işte zaman zaman engellemeler orta, günlük yaşamın tamamıyla etkilenmesi ise kötü olarak yorumlanır.

Duygusal kabullenme: Çok memnun mükemmel, memnun iyi, kabullenme orta ve memnun değil kötü olarak yorumlanır.

Toplam değerlendirmede eğer yedi faktörün en az altısı mükemmel ise o zaman yedinci faktörün ne olduğuna bakılmaksızın sonuç mükemmel olarak yorumlanır. İyi sonuç için en az altı sonuç iyi yada daha iyi olmalı, orta için en az altı sonuç orta yada daha iyi olmalı, kötü için ise en az iki faktörün kötü olması yeterlidir.

Skorlamada mükemmel 5, iyi 3, orta 1, kötü 0 puan alır.

4. ARAŞTIRMA BULGULARI

Hastaların cerrahi zamanında ki yaş ortalamaları 23.44±2.13 (minimum 8 yıl, maksimum 70 yıl) yıldır. Hastaların % 62.2'sinde yüksek gradeli klasik osteosarkom, %15.6'sında dev hücreli tümör tespit edilmiştir.

Araştırmaya alınan hastaların %60'ında sağ ekstremitede, %40'ında sol ekstremitede tutulum varken, bu hastaların %75.6'sında etkilenen bölge distal femur iken, %24.4'ünde proksimal tibia olarak tespit edilmiştir. Distal femur bölgesinde tutulumu olan hastaların %67,6'sını yüksek gradeli klasik osteosarkomlu, %8.8'ini dev hücreli tümörlü, %5.9'unu telenjektazik osteosarkomlu hastalar oluştururken; proksimal tibia tutulumlu hastaların %45.5'ini yüksek gradeli klasik osteosarkomlu, % 36.4'ünü dev hücreli tümörlü ve aynı oranlar ile Ewing sarkomu ve PNET grubu tümörlü (% 9.1, % 9.1) hastalar oluşturmuştur.

Tanı	Hasta Sayısı
Malign fibröz histeositom	1
Dev hücreli tümör	7
Yüksek gradeli klasik osteosarkom	28
Parosteal osteosarkom	1
Periosteal osteosarkom	1
Telenjektazik osteosarkom	2
Küçük hücreli osteosarkom	1
Ewing sarkomu	2
Sklerozan epiteloid fibrosarkom	1
PNET grubu tümör	1
Toplam	45

Tablo 4. Histopatolojik Tanılar

Hastalarda kullanılan protez biçimleri aşağıdaki tabloda belirtilmiştir.

Protez Biçimi	Hasta Sayısı
Çimentolu custom-made protez	4
Çimentosuz custom-made protez	-
Hibrid custom-made protez	-
Çimentolu TMTS tip protez	18
Çimentosuz TMTS tip protez	19
Hibrid TMTS tip protez	2
Çimentolu Finn tipi protez	1
Çimentosuz Finn tipi protez	-
Hibrid Finn tipi protez	1
Toplam	45

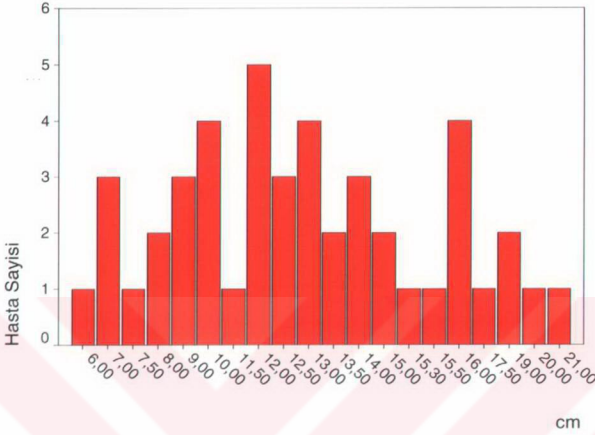
Tablo 5. Protez Türleri

Hasta No	Hasta	Cinsiyet	Yaş	Tanı	Takip Süresi (ay)	Protez Tipi
1	Y.Z.	E	70	MFH	16	Çimentolu TMTS
2	S.E.	K	38	GCT	78	Çimentolu TMTS
3	H.T.	K	40	GCT	26	Çimentosuz TMTS
4	D.Ö.	K	26	GCT	43	Çimentolu TMTS
5	A.G.	E	17	Küçük Hücreli OS	61	Çimentolu Finn
6	R.E.	E	35	GCT	7	Çimentolu TMTS
7	M.G.	E	42	GCT	26	Hibrid TMTS
8	E.Y.	E	14	Yüksek Gradeli Klasik OS	156	Çimentolu custom-made
9	Ş.K.	K	18	Parosteal OS	37	Çimentosuz TMTS
10	İ.T.	E	19	Yüksek Gradeli Klasik OS	21	Çimentosuz TMTS
11	Ş.D.	K	47	Fibrosarkom	19	Çimentosuz TMTS
12	D.T.	K	12	Yüksek Gradeli Klasik OS	43	Çimentolu TMTS
13	Y.B.	E	17	Ewing Ca	85	Hibrid Finn
14	R.B.	K	17	Yüksek Gradeli Klasik OS	15	Çimentolu TMTS
15	Ş.B.	E	20	Yüksek Gradeli Klasik OS	11	Çimentolu TMTS
16	S.A.	K	18	Yüksek Gradeli Klasik OS	11	Hibrid TMTS
17	Ş.Ş.	K	17	Yüksek Gradeli Klasik OS	84	Çimentolu custom-made
18	F.Ö.	K	14	Yüksek Gradeli Klasik OS	34	Çimentosuz TMTS
19	M.S.	K	19	Yüksek Gradeli Klasik OS	18	Çimentosuz TMTS
20	A.T.	K	11	Yüksek Gradeli Klasik OS	14	Çimentosuz TMTS
21	G.A.	K	16	Yüksek Gradeli Klasik OS	22	Çimentosuz TMTS
22	C.K.	E	16	Yüksek Gradeli Klasik OS	49	Çimentolu TMTS
23	O.U.	E	22	Yüksek Gradeli Klasik OS	55	Çimentolu TMTS
24	M.Ü.	K	17	Yüksek Gradeli Klasik OS	12	Çimentosuz TMTS
25	D.T.	K	17	Yüksek Gradeli Klasik OS	17	Çimentosuz TMTS
26	F.G.	E	20	Yüksek Gradeli Klasik OS	18	Çimentosuz TMTS
27	A.D.	K	16	Yüksek Gradeli Klasik OS	42	Çimentosuz TMTS
28	F.A.	E	17	Telenjektazik OS	11	Çimentosuz TMTS
29	N.A.	E	16	Yüksek Gradeli Klasik OS	37	Çimentolu TMTS
30	B.Y.	E	20	Yüksek Gradeli Klasik OS	34	Çimentosuz TMTS
31	U.K.	E	12	Periosteal OS	36	Çimentosuz TMTS
32	T.Ç.	K	23	Yüksek Gradeli Klasik OS	56	Çimentosuz TMTS
33	N.B.	E	30	Yüksek Gradeli Klasik OS	47	Çimentosuz TMTS
34	K.Ş.	K	42	Telenjektazik OS	110	Çimentolu TMTS
35	T.K.	K	60	GCT	68	Çimentolu TMTS
36	E.S.	E	14	Ewing Ca	24	Çimentosuz TMTS
37	F.E.	E	19	Nüks GCT	104	Çimentolu TMTS
38	M.Ö.	K	19	Yüksek Gradeli Klasik OS	152	Çimentolu custom-made
39	Y.A.	K	13	Yüksek Gradeli Klasik OS	45	Çimentolu custom-made
40	B.K.	E	15	Yüksek Gradeli Klasik OS	29	Çimentolu TMTS
41	M.O.Ö.	E	64	Nüks PINET grubu tümör	12	Çimentolu TMTS
42	A.Ç.	E	13	Yüksek Gradeli Klasik OS	66	Çimentolu TMTS
43	A.Ç.	E	18	Yüksek Gradeli Klasik OS	40	Çimentosuz TMTS
44	H.T.	E	8	Yüksek Gradeli Klasik OS	102	Çimentolu TMTS
45	İ.Ö.	E	17	Yüksek Gradeli Klasik OS	11	Çimentolu TMTS

Tablo 6. Araştırmaya alınan hastalar hakkında genel bilgiler

Hastalara yapılan rezeksiyon miktarı ortalama olarak 12.64 ± 0.54 (minimum 6 cm, maksimum 21 cm) cm'dir.

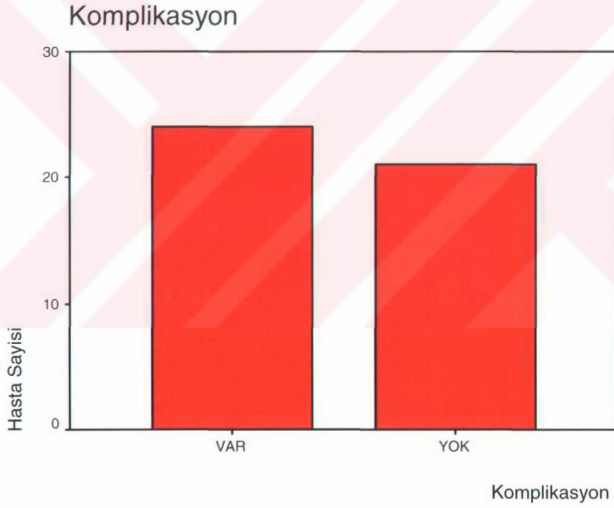Rezeksiyon Miktarı (cm)



Grafik 1 : Bizim serimizdeki rezeksiyon miktarı

Araştırmaya alınan hastaların % 53.3'ünde (24 hasta) takip süreleri boyunca herhangi bir zamanda komplikasyon görülmüştür. Hastaların %46.7'sinde (21 hasta) ise takip süreleri boyunca hiçbir komplikasyon gelişmemiştir. Komplikasyon olarak ameliyat sırasında protez çakarken oluşan fissür ya da kırık, herhangi bir zamanda gelişen stem kırığı, aseptik gevşeme, enfeksiyon, nörolojik defisit, nüks ve metastaz gözlenmiştir. Ayrıca iki hastamızda genel anestezi altında manipülasyon gerektiren dizde fleksiyon kontraktörü gelişmiştir. Metastazlar nedeniyle 6 hasta eksitus olmuştur.

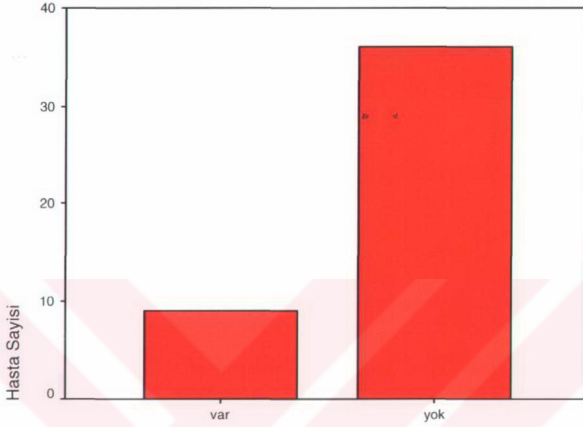
	Hasta Sayısı
Enfeksiyon	9
Metastaz	10
Nüks	2
Stem kırığı	4
Aseptik gevşeme	7
Nörolojik detisit	1
Pateller tendon rüptürü	1
Fleksiyon kontraktürü	2
Amputasyon	4
Atrodez	1
Kemikte kırık	4
Eksitus	6



Grafik 2 : Komplikasyon- Hasta Sayısı

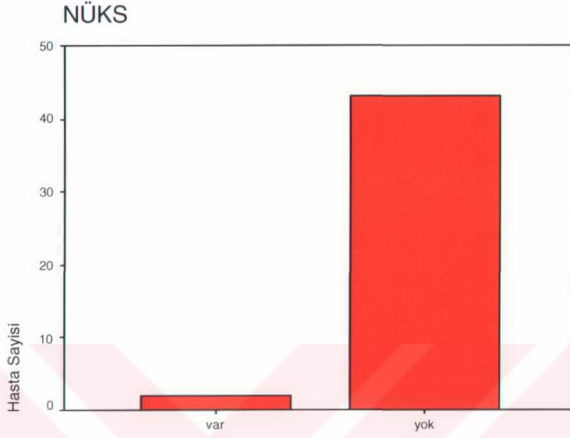
Araştırmaya alınan hastaların %20'sinde cerrahi sonrası takip süresi boyunca herhangi bir zamanda enfeksiyon gelişmiştir. Bu hastalar içinde 2 hastaya iki aşamalı revizyon, 1 hastaya Enneking tipi artrodez, 2 hastaya diz üstü amputasyon, 1 hastaya da önce Enneking tipi artrodez daha sonra diz üstü amputasyon uygulanmıştır diğer 3 hastaya ise debritleme ve irrigasyon ile enfeksiyon gelişen tüm hastalarda olduğu gibi uygun antibiyoterapi uygulanmıştır.

Enfeksiyon



Grafik 3 : Enfeksiyon oranlarımız

Araştırmaya alınan 2 hastada nüks gelişmiş olup, bunlardan birine nüks nedeniyle kitle eksizyonu, diğerine ise diz üstü amputasyon uygulanmıştır. Nükslerin gelişme zamanı ameliyat sonrası 9. ve 25. aylarda meydana gelmiştir. Her iki hastada da distal femurda lokalize yüksek gradeli klasik osteosarkom mevcuttu. Hastalardan birine nüks eksizyonu, diğerine ise diz üstü amputasyon nüks tedavisi için yapılmıştır. Bu hastalardan diz üstü amputasyon yapılan hastanın cerrahi sınırları tümör rezeksiyonu sonrası temiz ve neoadjuvan kemoterapi sonrası nekroz oranı %100'ken; diğer hastamızın cerrahi sınırları temiz ancak neoadjuvan kemoterapi sonrası nekroz oranı bilinmemektedir.



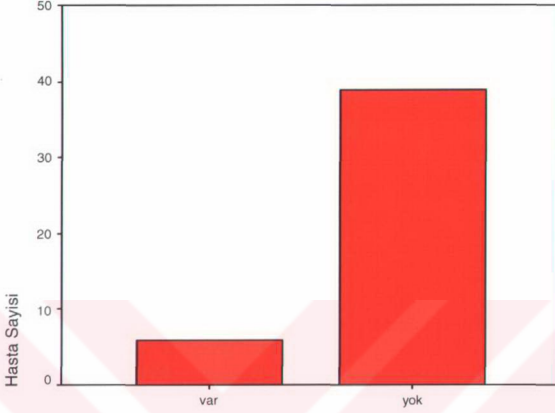
Grafik 4 : Nüks oranlarımız

Araştırmaya alınan hastaların %15.6'sında (7 hasta) aseptik gevşeme nedeniyle revizyon uygulanmış olup; 6 femoral stem gevşemesi, 2 tibial stem gevşemesi (bir hastada farklı zamanlarda hem femoral hem de tibial stem gevşemesi) tespit edilmiştir. Aseptik gevşeme ameliyat sonrası ortalama 35.75 ± 6.67 (min. 10 – maks. 66) ay sonra meydana gelmiştir.

Tümör lokalizasyonu	Gevşeyen komponent	Gevşeme zamanı	Daha önceki ameliyattaki çimentolama	Revizyon Şekli	Not
Distal Femur	Femoral komponent	30. ay (son ameliyattan) 102. ay (ilk ameliyattan)	Daha önceki tüm ameliyatlarda ki çimentolama 1. jenarasyon	Total femur	Daha önce iki kez femoral stem kırığı, bir kez allogreft kırığı nedeni ile revizyon
Distal Femur	Femoral komponent	29. ay	1. jenarasyon	Çimentolu femoral stem	-
Distal Femur	Femoral komponent	39.ay	1. jenarasyon	Çimentolu femoral stem	-
Distal Femur	Femoral komponent	10.ay (son ameliyattan) 65.ay (ilk ameliyattan)	?	Allogreft kullanımı ve çimentosuz femoral stem	Dış merkezde 55.ayda femoral stem kırığı nedeni ile opere
Proksimal tibia	Tibial komponent	60. ay	1. jenarasyon	Çimentolu tibial stem	-
Distal Femur	Femoral komponent	21.ay	1. jenarasyon	İmpaction grefting ve çimentosuz femoral stem	-
Distal Femur	Femoral komponent	31.ay	1. jenarasyon	Straight allogreft, otogreft ve çimentosuz femoral stem	66. ay tibial komponentte gevşeme nedeni ile revizyon için randevu verildi.

Tablo 7: Aseptik gevşeme nedeni ile revizyon yapılan hastalarımızın özellikleri

GEVSEME



Grafik 5 : Aseptik gevseme oranlarımız

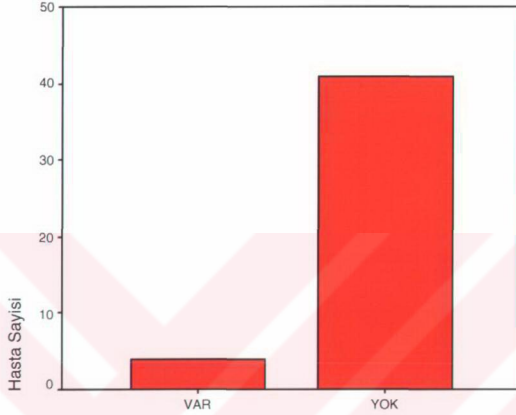


Resim 37: Endoprotez etrafında lizis

Araştırmaya alınan hastaların %8.9'da (4 hasta) stem kırığı meydana gelmiştir ve bu nedenle revizyon cerrahisi uygulanmıştır. Stem kırığı ortalama 32.8 ± 7.9 ay sonra oluşmuştur. Hastaların %8.9'unda da (4 hasta) kemikte kırık tespit edilmiş olup;

bunlardan 2 tanesi patolojik kırık, 2 tanesinde stem uygulaması sırasında oluşan fissürlerdir.

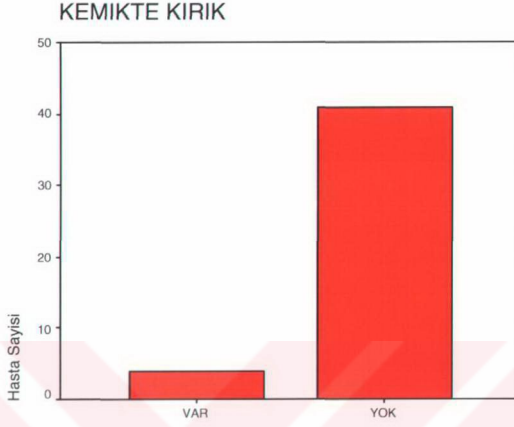
STEM KIRIGI



Grafik 6 : Hastalarımızda meydana gelen stem kırığı oranı

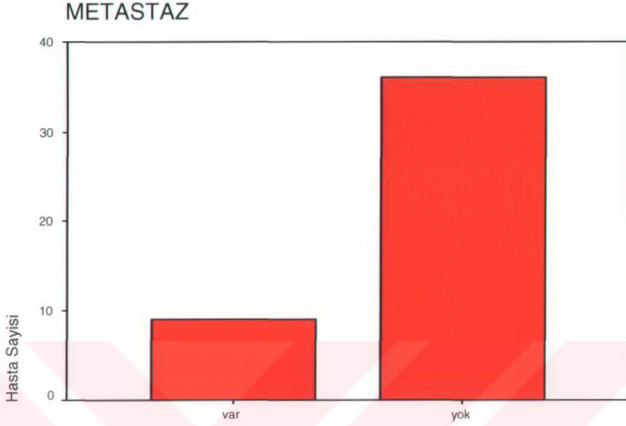
Hasta no	Tümör lokalizasyonu	Stem kırığı zamanı	Kırılan stem	Revizyon
2	Distal femur	24.ay	Femoral stem	Çimentolu
8	Distal femur	14.ay ve 23.ay	Femoral stem (iki kez)	1.revizyon çimentosuz, 2.revizyon allogreft kullanımlı ve çimentolu
23	Distal femur	48.ay	Tibial base plate	İmpaction grefting ve çimentosuz
35	Distal femur	55.ay	Femoral stem	Dış merkezde revizyon yapıyor.

Tablo 8: Stem kırığı gelişen hastalarımız



Grafik 7 : Hastalarımızda meydana gelen kırık oranlarımız

Araştırmaya alınan hastaların %20'sinde (9 hasta) takip süresi boyunca metastaz gelişmiş olup metastazlar nedeniyle 6 hasta eksitus olmuştur. Bu 9 hastadan ikisinde ise ise son durum olarak inoperatif akciğer metastazları mevcuttur. Diğer hastanın metastaz için tedavisi devam etmektedir.



Grafik 8 : Metastaz oranlarımız

Takip süresi boyunca özellik gösteren hastalarla ilgili bilgiler aşağıda olduğu gibidir; (Hastaların numaraları özelliklerinden önce renkli olarak belirtilmiştir.)

2 38 yaşında bayan hastaya dev hücreli tümör nedeni sağ femur alt uca rezeksiyon sonrası çimentolu modüler diz protezi uygulandıktan 24 ay sonra femoral stem kırığı nedeni ile çimentolu femoral stem revizyonu yapılmıştır.

8 14 yaşında erkek bir başka hastaya ise yüksek gradeli klasik osteosarkom nedeniyle rezeksiyon sonrası çimentolu custom-made rekonstrüksiyon protezi uygulandıktan 14 ay sonra femoral stem kırığı nedeni ile revizyon cerrahisi yapılmıştır. Birinci ameliyattan 37 ay sonra yine femoral stem kırığı nedeniyle revizyon cerrahisi uygulanan hastaya revizyon sırasında femoral allogreft kullanılmıştır. Birinci ameliyattan 72 ay, son revizyondan 35 ay sonra femur allogrefti kırığı nedeniyle revizyona gitmiştir. Son olarak aynı hastaya birinci ameliyattan 102 ay, son revizyonda 30 ay sonra aseptik gevşeme nedeni ile total femur protezi uygulanarak revizyon yapılmak zorunda kalmıştır. Birinci ameliyattan sonra 156 ay takip edilen hastanın son kontrolünde MSTS skorlamasına göre "orta" olarak değerlendirilmiştir.

23 Sol femur distal uta yksek gradeli klasik medller tip osteosarkom nedeni ile rezeksiyon sonrası imentolu TMTS diz protezi uygulanan 22 yařındaki erkek hasta 55 ay izlenmiř ve ameliyat sonrası erken dnemde peroneal palsi geliřen hasta ankle-foot ortez verilmiř ameliyat sonrası 48. ayda tibial base plate kırığı nedeni ile revizyon cerrahisi uygulanmıřtır.

35 Sol femur alt uta dev hcreli tmr nedeniyle rezeksiyon ve imentolu TMTS diz protezi uygulanan 68 ay takip edilen ve 60 yařındaki bayan hasta ameliyat sonrası 55. ayda femoral stem kırığı nedeni ile (dıř merkezde) ve 65. ayda aseptik gevşeme nedeni ile olmak zere iki kez revizyon cerrahisine gitmiřtir.

45 Hastalarımız arasında 17 yařındaki stage IIB saę femur alt uta klasik yksek gradeli osteosarkomu olan erkek hastanın ilk bařvuru anında patolojik kırığı bulunmaktadır.

4 26 yařında saę tibia st uta dev hcreli tmr nedeni ile rezeksiyon sonrası imentolu TMTS diz protezi uygulanan bayan hastamızda ameliyat sonrası 2. ayda inzisyon blgesinde yara oluřmuřtur. Yaradan gelen akıntudan alınan kltrlerde MRSA (Metisilin direnli stafilokok aureus) remesi sonrası antibiyograma uygun antibiyotik tedavisi bařlanmıřtır. Ameliyat sonrası 4. ayda irrigasyon, debritleme ve knrler ivisi ile etrafında antibiyotikli kemik imentosu konulmuřtur. İlk ameliyat sonrası 10. ayda Knrler ivisi ile Enneking tipi artrodez ve antibiyotikli (vankomisinli) imento uygulaması yapılmıřtır. Bu son ameliyattan 32 ay sonra ise implant yetmezlięi nedeniyle Knrler ivisine revizyon uygulanmıřtır.

6 35 yařında saę tibia st uta dev hcreli tmr nedeni ile rezeksiyon sonrasında imentolu TMTS diz protezi uygulanan ameliyat sonrası minimal akıntı bařlanmıřtır. Kltrde enterobakter reyen hastaya antibiyoterapi uygulanmıřtır. Ameliyat sonrası 6. ayda ise debritleme yapılmıřtır.

10 Yksek gradeli osteosarkomlu saę femur distale rezeksiyon sonrası imentosuz TMTS diz protezi uygulanan 19 yařındaki erkek hastamızda ameliyat sonrası 9. ayda řiřlik, kızamıklık olması, eritosit sedimentasyon hız ve CRP'nin yksek olarak tespiti zerine iki ařamalı revizyon cerrahisinin birinci ařaması uygulanmıřtır. Ameliyatta alınan kltrlerinde MRSA remiřtir. Enfeksiyon bulgularının 15. ayda kaybolması zerine imentosuz TMTS diz protezi ile ikinci ařama cerrahi uygulanmıř olup bu sırada alınan kltrlerde ise proteus mirabilis remiřtir. Ardından iki kez daha debritleme uygulanan hastanın son debritleme zerinden 6 ay gemiřtir ve řu ana kadar bir problem yařamayan hasta klinik ve laboratuvar bulgularla takip edilmektedir.

11 47 yaşında sağ femur distalde sklerozan epiteloid fibrosarkoma nedeni ile rezeksiyon sonrasında çimentosuz TMTS diz protezi uygulanan bir hastamızda ise ameliyat sonrası 4. gün yara yerinden akıntı gelmesi üzerine debritleme yapılmış olup ameliyat sırasında alınan kültürlerinde üreme olmamıştır. Debritleme sonrası akıntısı kesilmiştir.

25 17 yaşında sağ femur distalde yüksek gradeli medüller tip osteosarkom nedeniyle rezeksiyon sonrası çimentosuz TMTS diz protezi uygulanan bayan hastamızda ameliyat sonrası 5. ayda akıntıdan alınan kültürde E.coli üremesi sonrası debritleme yapılmıştır.

38 19 yaşında yüksek gradeli osteosarkom nedeni ile rezeksiyon sonrası çimentolu custom-made protez uygulanan bayan hastada ameliyat sonrası enfeksiyon bulguları nedeniyle 20. ayda debritleme yapılmıştır. Alınan kültürlerde MRSA üremiştir. 21. ve 24. ayda debritlemeler tekrarlanıp polietilen kılıf çıkarılmıştır. 27. ayda tekrar debritleme yapıp protez çıkarılmıştır ve A.O. tübüler eksternal fiksasyon ile fiksasyon yapılmıştır. Bu son girişimden 5 ay sonra eksternal fiksasyon çıkarılmıştır ve Küncher çivisi ile Enneking tipi artrodez yapılmıştır. Bundan sonrada bir süre ardısıra debritlemeler yapılmıştır. Ne yazık ki enfeksiyon yenilemediği için ilk ameliyattan sonra 50. ayda diz üstü amputasyon yapılmak zorunda kalmıştır.

39 Sol tibia üst uçta yüksek gradeli klasik osteosarkom nedeni ile çimentolu custom-made tümör protezi rezeksiyon sonrası uygulanan 13 yaşındaki bayan hastamızda ameliyat sonrası 1 ayda insizyon bölgesinde yara ve akıntı nedeni ile debritleme ve gastroknemus flebi uygulanmıştır. Ancak enfeksiyon yenilemediği için ameliyat sonrası 6. ayda diz üstü amputasyon yapılmıştır. Aynı hastamızda ilk ameliyat sonrası 12. ayda akciğer ve T12 vertebra korpusunda, 45. ayda ise iliumda metastaz tespit edilmiştir. İlk ameliyat sonrası 46. ayda hasta kaybedilmiştir.

41 64 yaşında erkek hasta sağ tibia üst uçta Langerhans hücreli histiositosis-X tanısı nedeni ile küretaj ve kemik çimentosu (PMMA) uygulandıktan 9 ay sonra nüks nedeni ile tekrar ameliyat önerilmiştir. Ameliyatı kabul etmeyen hasta 60 ay sonra PNET grubu bir tümör ile patoloji sonucu uyumlu olan kitle nedeniyle rezeksiyon ve sonrasında çimentolu TMTS diz protezi uygulanmıştır. Aynı ameliyatta yara yerini kapatmak için gastroknemusun medial başı rotasyonel fleb olarak kullanılmıştır. Bu ameliyattan 4 gün sonra flebin distalinin kötü olması nedeniyle latissimus dorsi kası ile serbest fleb yapılmıştır. Serbest fleb cerrahisi sonrasında arterial anastomoz problemi nedeniyle revizyon yapılmıştır. TMTS diz protezi uygulandıktan 1 ay sonra yara yerindeki akıntıdan non-fermantatif gram (-) basil üremiştir. Seri debritlemeler ve antibiyotik tedavisine yanıt

alınamaması üzerine diz üstü amputasyon yapılmıştır. Protez cerrahisinden sonra 8. ayda karaciğer metastazı tespit edilen hasta 12. ayda da evinde vefat etmiştir.

22 16 yaşında erkek hasta klasik osteosarkom nedeni ile tibia proksimaline geniş rezeksiyon sonrasında çimentolu TMTS diz protezi uygulanan erkek hastaya ameliyat sonrası 12. ayda fleksiyonda tibial komponent ile ara boru arasında yaklaşık 15°'lik rotasyon nedeni ile açık eksplasyon yapılmıştır. İlk ameliyattan 29 ay sonra enfeksiyon şüphesi ile iki aşamalı revizyon cerrahisinin birinci aşaması implant çıkarımı, debritleme, Küncher çivisi ve antibiyotikli spacer uygulaması şeklinde yapılmıştır. Diz protezi uygulamasından 36 ay sonra ikinci aşama revizyon cerrahisi uygulanmıştır.

17 18 yaşında sağ femur distalde yüksek gradeli klasik osteosarkom patolojik kırık tanısı ile geniş rezeksiyon ve custom-made çimentolu protez yapılan bayan hastaya ameliyattan sonra 29. ayda femurda aseptik gevşeme nedeniyle revizyon yapılmıştır.

34 42 yaşında sol femur distalde telenjektazik osteosarkom nedeni ile geniş rezeksiyon ve sonrasında çimentolu TMTS diz protezi uygulanan bir bayan hastamıza ameliyattan 39 ay sonra femoral stem gevşemesi nedeni ile femoral stem revizyonu yapılmıştır.

37 19 yaş erkek hasta daha önce sağ tibia proksimal uçta dev hücreli tümör nedeni ile 7 ay önce kürataj ve çimentolama (PMMA) yapılan hastaya geniş rezeksiyon sonrası çimentolu custom-made protez uygulanmıştır. Bu uygulamadan 60 ay sonra tibial stemde gevşeme nedeni ile tibial stem revizyonu uygulanmıştır.

40 15 yaşında sağ femur distal uçta klasik yüksek gradeli osteosarkom nedeni ile geniş rezeksiyon sonrasında çimentolu TMTS diz protezi uygulanan erkek hastaya ameliyat sonrası 21. ayda femoral stem gevşemesi impaction grafting yöntemi ile revize edilmiştir. Aynı hastada birinci ameliyattan sonra 12. ayda toraks bilgisayarlı tomografisinde akciğerde metastaz tespit edilmiştir. 18 . ayda göğüs cerrahisi anabilim dalında sağ torokotomi ve wedge rezeksiyon ile metastazektomi yapılmıştır. İlk ameliyattan 29 ay sonra multipl akciğer metastazları nedeni ile hasta kaybedilmiştir.

42 13 yaşında sol femur alt uçta klasik medüller tip osteosarkom nedeni ile geniş rezeksiyon çimentolu TMTS diz protezi yapılan erkek hastada 31. ayda femoral stem gevşemesi nedeni ile revizyon uygulanmıştır. 66. ayda tibial stemde gevşeme tespit edilen hastaya revizyon için randevu verilmiştir.

7 42 yaşında sol tibia üst uçta dev hücreli tümör nedeni ile geniş rezeksiyon sonrası femur çimentolu, tibia çimentosuz olacak şekilde hibrid TMTS diz protezi uygulanan bir

erkek hastamızda 3. ayda pateller tendon rüptürü nedeni ile primer tamir ve pateller tendon plağının vidaları değiştirilmiştir.

14 17 yaşında sol tibia proksimalde osteosarkom nedeni ile geniş rezeksiyon çimentolu diz protezi uygulanan bayan hastamızda ameliyat sonrası 6. haftada akciğer metastazı tespit edilmiştir ve 27. ayda hasta kaybedilmiştir.

26 20 yaşında sağ femur distalde yüksek gradeli osteosarkom nedeni ile geniş rezeksiyon ve çimentosuz TMTS diz protezi yapılan erkek hastada ameliyat sonrası 18. ayda akciğer metastazı nedeni ile bilateral metastazektomi yapılmıştır.

29 16 yaşında sol femur alt uçta yüksek gradeli klasik osteosarkom nedeni ile geniş rezeksiyon çimentolu TMTS diz protezi yapılan ortopedik takipi 37 ay olan erkek hastada ameliyattan 45 ay sonra akciğer metastazı nedeni ile sağ torakotomi ve alt lobektomi yapılmıştır.

43 18 yaşında klasik osteosarkom nedeni ile sağ femur distalde geniş rezeksiyon ve çimentolu TMTS yapıldıktan 25 ay sonra nüks nedeni ile diz üstü amputasyon yapılmıştır. Bu hastamızın preop akciğerde bilgisayarlı tomografide metastaz saptanmıştır ve metastazektomi yapılmıştır. Ameliyattan sonra 40. ayda hasta eksitus olmuştur.

12 12 yaşında sağ femur distalde klasik osteosarkom tanısı ile çimentolu TMTS geniş rezeksiyon sonrası yapılan bayan hastamızda ameliyat sonrası 9. ayda nüks eksizyonu yapılmış, 66. ayda akciğer ve sol kalçada metastaz tespit edilmiştir. Radyoterapi tedavisini bu bölgeler için alan hastamız şu an Ankara Üniversitesi Tıp Fakültesi İbn-i Sina Hastanesi İç Hastalıkları Anabilim Dalı'nda febril nötropeni nedeni ile yatarak tedavi görmektedir.

13 17 yaşında sol femur distalde Ewing sarkomu nedeni ile geniş rezeksiyon ve femur çimentolu, tibia çimentosuz şekilde hibrid Finn tipi protez yapılan erkeğe, ilk ameliyatta çıkarılmayan biopsi hattı içinde tümör konseyi kararı ile adjuvan KT sonrası RT uygulanmıştır. Ameliyat sonrası 32. ayda sintigrafide 9. kotta ve kot etrafı yumuşak dokuda metastaz tutulumu saptanmıştır. 37. ayda toraks bilgisayarlı tomografide akciğer metastazı saptanmıştır. 41. ayda Wedge rezeksiyon ile göğüs cerrahisi tarafından bilateral metastazektomi, 56. ayda sol torokotomi ile tekrar metastazektomi, 68. ayda sağ uyluk anteromediolinde yumuşak dokuda metastaz nedeni ile kitle eksizyonu yapılmıştır. Bu arada akciğer metastazları için RT ve KT (VAC) uygulanmıştır. Son durum olarak multipl akciğer metastazı nedeni ile inop durumdadır.

18 14 yaşında sağ femur alt uçta yüksek gradeli osteosarkom nedeni ile rezeksiyon sonrası çimentosuz TMTS yapılan bir hastamıza ameliyat sonrası 12. ayda dizde fleksiyon

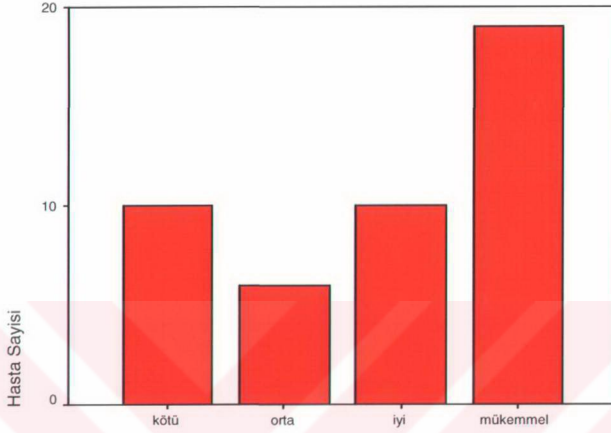
kısıtlılığı nedeni ile genel anestezi altında manipulasyon yapılmış olup son kontrolde MSTTS'ye göre hareket değeriendirmesi mükemmel olarak yorumlanmıştır.

27 16 yaşında sağ femur alt uęta distal femur alt uęta yüksek gradeli osteosarkom nedeni ile rezeksiyon ve çimentosuz TMTS yapılan hastamıza ise ameliyat sonrası 10. ayda genel anestezi altında dizde fleksiyon kısıtlılığı nedeni ile manipulasyon yapılmış olup MSTTS skorlamasında son kontrolde hareket skoru "iyi" olarak değeriendirilmiştir.

Yaş	Cinsiyet	Takip Süresi (ay)	Hareket	Ağrı	Stabilite	Deformite	Kuvvet	Fonksiyon	Duyusal Kabul	Sonuç
70	E	16	Orta	Orta	Mükemmel	Mükemmel	Orta	İyi	İyi	Orta
38	K	78	Mükemmel	İyi	Mükemmel	Mükemmel	İyi	İyi	İyi	İyi
40	K	26	Mükemmel	İyi	Mükemmel	Orta	İyi	İyi	İyi	İyi
26	K	43	Kötü	İyi	-	Kötü	-	Kötü	-	Kötü Enneking Tipi artrodezi
17	E	61	Mükemmel	İyi	Mükemmel	Mükemmel	Mükemmel	Mükemmel	Mükemmel	Mükemmel
35	E	7	Kötü	Kötü	Mükemmel	Kötü	Kötü	Kötü	Kötü	Kötü
42	E	26	İyi	Orta	İyi	İyi	İyi	İyi	Orta	Orta
14	E	156	İyi	İyi	Mükemmel	İyi	Orta	Orta	Orta	Orta
18	K	37	İyi	Kötü	İyi	Mükemmel	İyi	Orta	İyi	Orta
19	E	21	Orta	İyi	Mükemmel	İyi	İyi	Orta	İyi	Orta
47	K	19	Mükemmel	İyi	Mükemmel	Mükemmel	İyi	İyi	İyi	İyi
12	K	43	Kötü	Mükemmel	Mükemmel	Kötü	Kötü	İyi	İyi	Kötü
17	E	85	Orta	Orta	Mükemmel	Mükemmel	Kötü	Orta	Orta	Orta
17	K	15	İyi	Orta	Orta	İyi	Kötü	Orta	Kötü	Kötü
20	E	11	Mükemmel	Mükemmel	Mükemmel	Mükemmel	İyi	İyi	İyi	İyi
18	K	11	İyi	Kötü	İyi	Mükemmel	Mükemmel	İyi	İyi	İyi
17	K	84	Mükemmel	İyi	Mükemmel	Mükemmel	Mükemmel	Mükemmel	Mükemmel	Mükemmel
14	K	34	Mükemmel	Mükemmel	Mükemmel	Mükemmel	İyi	Mükemmel	Mükemmel	Mükemmel
19	K	18	Mükemmel	İyi	İyi	İyi	İyi	İyi	Mükemmel	İyi
11	K	14	İyi	Orta	İyi	Orta	İyi	Orta	Orta	Orta
16	K	22	İyi	Mükemmel	Mükemmel	Mükemmel	Mükemmel	Mükemmel	Mükemmel	Mükemmel
16	E	49	İyi	Mükemmel	Mükemmel	Mükemmel	Mükemmel	Mükemmel	Mükemmel	Mükemmel
22	E	55	Mükemmel	İyi	Mükemmel	Mükemmel	Mükemmel	Mükemmel	Mükemmel	Mükemmel
17	K	12	Mükemmel	İyi	Mükemmel	Mükemmel	Mükemmel	İyi	Kötü	İyi
17	K	17	Kötü	Kötü	İyi	Kötü	Orta	Orta	Kötü	Kötü
20	E	17	Mükemmel	Mükemmel	Mükemmel	Mükemmel	Mükemmel	Mükemmel	Mükemmel	Mükemmel
16	K	42	İyi	Kötü	Mükemmel	İyi	Orta	Orta	Orta	Orta
17	E	23	Mükemmel	İyi	Mükemmel	Mükemmel	İyi	Mükemmel	İyi	İyi
16	E	37	Mükemmel	Mükemmel	Mükemmel	Mükemmel	İyi	Mükemmel	İyi	İyi
20	E	34	Mükemmel	Orta	Mükemmel	Mükemmel	Mükemmel	Mükemmel	Mükemmel	Mükemmel
12	E	36	Mükemmel	Mükemmel	Mükemmel	İyi	Mükemmel	Mükemmel	Mükemmel	Mükemmel
23	K	56	Mükemmel	İyi	Mükemmel	Mükemmel	Mükemmel	İyi	Mükemmel	İyi
30	E	47	Mükemmel	Mükemmel	Mükemmel	Mükemmel	Mükemmel	Mükemmel	Mükemmel	Mükemmel
42	K	110	Orta	İyi	Mükemmel	Mükemmel	İyi	Orta	Orta	Orta
60	K	68	Kötü	Orta	Mükemmel	Orta	Kötü	Orta	Orta	Kötü
14	E	24	Orta	Orta	İyi	Mükemmel	Kötü	Orta	Kötü	Kötü
19	E	104	Orta	Orta	Mükemmel	Mükemmel	İyi	İyi	Orta	Orta
19	K	152	Kötü	-	-	Kötü	-	-	Kötü	Kötü Diz Üstü Amputasyon
13	K	45	Kötü	-	-	-	-	-	Kötü	Kötü Diz Üstü Amputasyon
15	E	29	Mükemmel	Orta	İyi	İyi	Orta	Orta	Kötü	Orta
64	E		Kötü	-	-	-	-	-	Kötü	Kötü Diz Üstü Amputasyon
13	E	66	Orta	Kötü	Orta	Kötü	Orta	Orta	Kötü	Kötü
18	E	40	Kötü	-	-	Kötü	-	-	Kötü	Kötü Diz Üstü Amputasyon
8	E	102	Kötü	Kötü	İyi	Kötü	Kötü	Kötü	Kötü	Kötü
17	E	11	İyi	Orta	Mükemmel	Mükemmel	Orta	İyi	Orta	Orta

Tablo 9: Araştırmaya alınan hastaların MSTs sonuçları

HAREKET



Grafik 9 : MSTS skorlamasında hareket parametresi sonuçlarımız

Grafik genel olarak dikkate alınarak değerlendirildiğinde hareket parametresinde; hastaların %62.2'sinden (28 hasta) mükemmel ve iyi sonuç alındığı saptanmıştır. Bu hastaların dağılımı %40.0 (18 hasta) mükemmel, % 22.2 ise (10 hasta) iyi sonuç olarak görülmektedir.

Ağrı parametresi ele alındığında ise %24.4 (11 hasta) mükemmel, %33.3 (15 hasta) iyi olarak değerlendirilmiş olup toplamda %57,7 (26 hasta) hastada mükemmel veya iyi sonuç elde edilmiştir.

Stabilite parametresi incelendiğinde ise artrodez ve amputasyon yapılan hastalar çıkarıldığı zaman %77.5 (31 hasta) mükemmel, %17.5 (7 hasta) iyi, %5.0 (2 hasta) orta ve 0 hasta kötü olarak değerlendirilmiş olup toplamda bu hastaların %95'i (38), tüm hastalar içinde de %84.4 hastada mükemmel veya iyi sonuç elde edilmiştir.

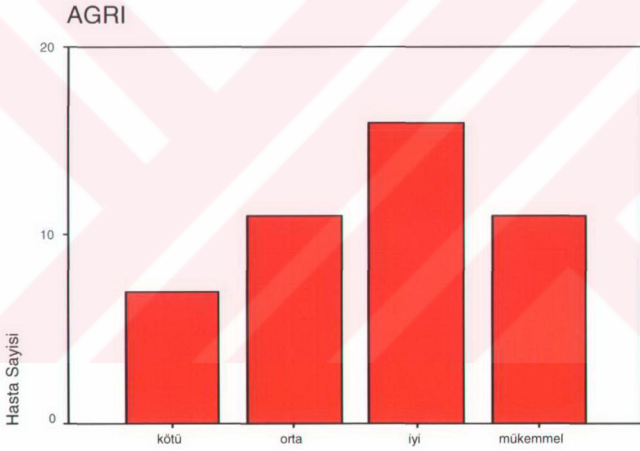
Deformite parametresinde ise % 51.1 (23 hasta) mükemmel, %20.0 (9 hasta) iyi ve toplamda %71.1 (32 hasta) hastada mükemmel veya iyi sonuç elde edilmiştir.

Kuvvet parametresi incelendiği zaman artrodez ve amputasyon yapılan hastalar çıkarıldığı zaman %30 (12 hasta) mükemmel, %35 (14 hasta) iyi, % 17.5 (7) orta ve % 17.5 (7 hasta) kötü sonuç elde edilmiştir.

Duygusal kabul parametresinde ise %26.7 (12 hasta) mükemmel, %24.4 (11 hasta) iyi ve toplamda %51.1 (23 hasta) hastada mükemmel veya iyi sonuç elde edilmiştir.

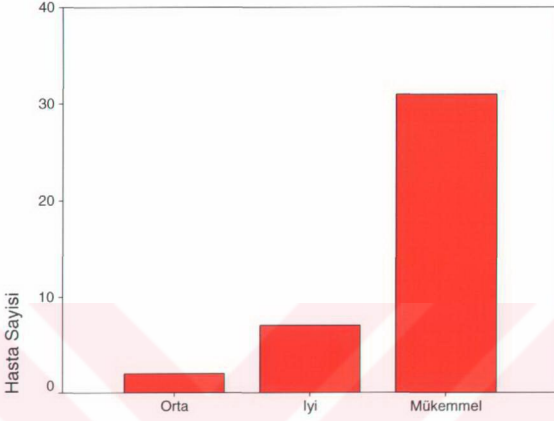
Fonksiyonel aktiviteler değerlendirildiği artrodez ve amputasyon yapılan hastalar çıkarıldığı zaman %30 (12 hasta) mükemmel, %32.5 (13 hasta), %32.5 (13 hasta) ve %5 (2 hasta) kötü sonuç bulunmuştur.

MSTS skorlamasında ki tüm parametreler ele alındığında %44.4 oranında mükemmel ve iyi sonuç elde edilmiş olup, kötü sonuçların yüzdesi ise 28.9'dur.



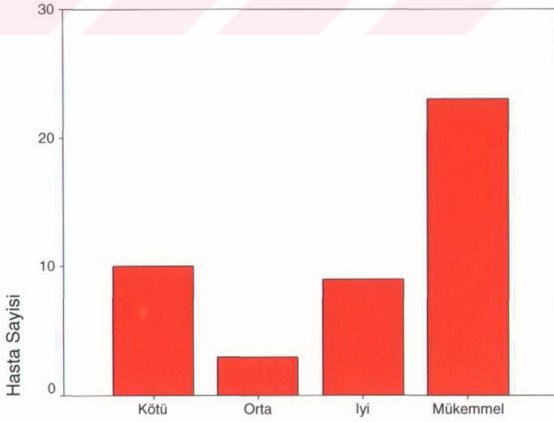
Grafik 10 : MSTS skorlamasında ağrı parametresi sonuçlarımız

STABILITE



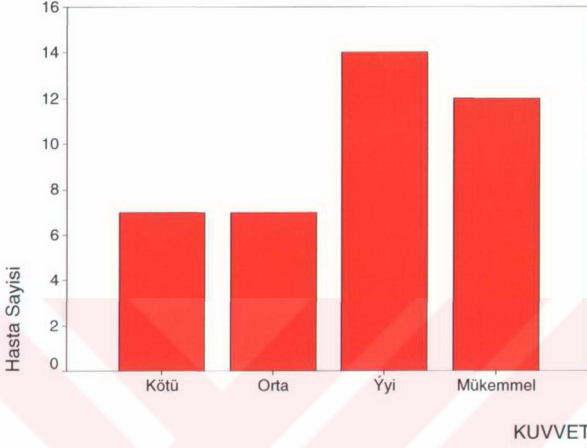
Grafik 11 : MSTs skorlamasında stabilite parametresi sonuçlarımız

DEFORMİTE



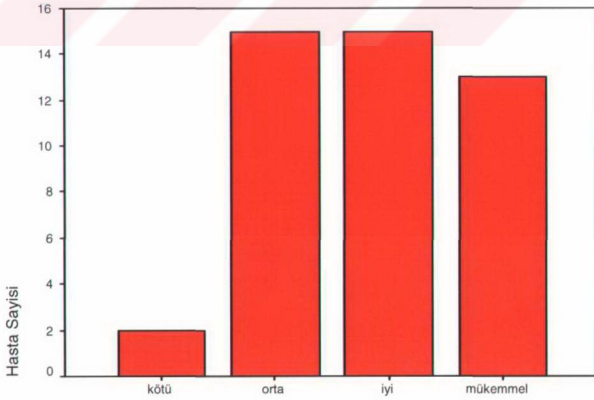
Grafik 12 : MSTs skorlamasında deformite parametresi sonuçlarımız

KUVVET



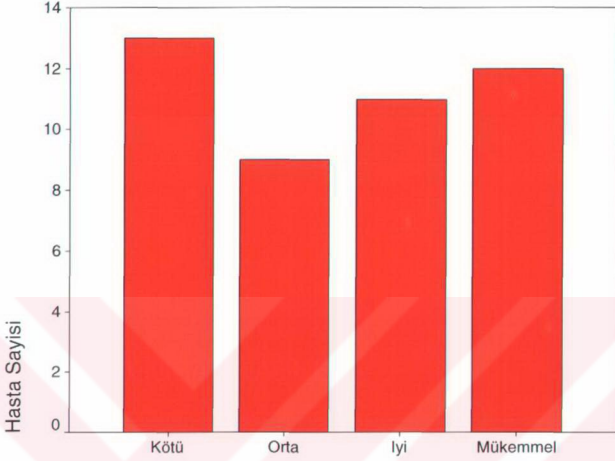
Grafik 13: MSTS skorlamasında kuvvet parametresi sonuçlarımız

Fonksiyonel Aktivite



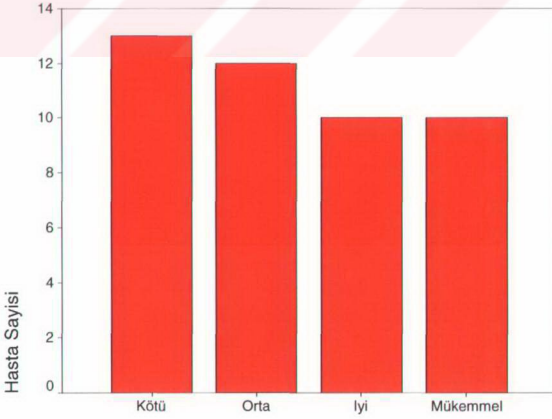
Grafik 14 : MSTS skorlamasında fonksiyonel aktivite parametresi sonuçlarımız

DUYGUSAL KABUL



Grafik 15 : MSTS skorlamasında duygusal kabul parametresi sonuçlarımız

SONUÇ



Grafik 16: MSTS skorlamasında genel toplam sonuçlarımız

Genel Sonuçlar	Komplikasyon				Toplam	
	Var		Yok			
	Sayı	%	Sayı	%	Sayı	%
Kötü	10	76.9	3	23.1	13	100.0
Orta	7	58.3	5	41.7	12	100.0
İyi	4	40.0	6	60.0	10	100.0
Mükemmel	3	30.0	7	70.0	10	100.0
$X^2=5.92$ $SD=3$ $p>0.05$						

Tablo 10: MSTS skorlaması toplam sonuçlarının komplikasyon varlığı ile karşılaştırılması

Araştırmaya alınan hastalarda komplikasyon gelişmesi ile MSTS toplam değerlendirilmesi arasındaki fark istatistiksel olarak önemli bulunmamıştır ($p>0.05$).

Genel Sonuçlar	Kemoterapi				Toplam	
	Uygulanan		Uygulanmayan			
	Sayı	%	Sayı	%	Sayı	%
Kötü	10	76.9	3	23.1	13	100.0
Orta	8	66.7	4	33.3	12	100.0
İyi	7	70.0	3	30.0	10	100.0
Mükemmel	10	100.0	-	-	11	100.0
$X^2= 4.07$ $SD=3$ $p>0.05$						

Tablo 11: MSTS skorlaması toplam sonuçlarının kemoterapi uygulanması ile karşılaştırılması

Araştırmaya alınan hastalarda kemoterapi uygulanması ile MSTS toplam değerlendirilmesi arasındaki fark istatistiksel olarak önemli bulunmamıştır ($p>0.05$).

Hastaların MSTS skorlaması sonuçları ile acaba yaş grupları arasında bir ilişki var mı diye bakıldığında zaman ise aşağıdaki tablodaki gibi bir durum elde edilmiştir.

Genel Sonuçlar	Yaş Grupları										Toplam	
	15 yaş ve altı		16-30 yaş		31-45 yaş		46-60 yaş		61 yaş ve üzeri			
	Sayı	%	Sayı	%	Sayı	%	Sayı	%	Sayı	%	Sayı	%
Kötü	5	38,5	5	38,5	1	7,7	1	7,7	1	7,7	13	100,0
Orta	3	25,0	6	50,0	2	16,7	-	-	1	8,3	12	100,0
İyi	-	-	7	70,0	2	20,0	1	10,0	-	-	10	100,0
Mükemmel	2	20,0	8	80,0	-	-	-	-	-	-	10	100,0
$X^2=11,78$ $SD=12$ $p>0,05$												

Tablo 12: MSTS skorlaması toplam sonuçlarının yaş grupları ile karşılaştırılması

Tablo değerlendirildiğinde; mükemmel sonuçların hepsi 30 yaş altı genç hastaların oluşturduğu bulunmuştur. Hastaların yaş grupları ile genel değerlendirmeleri arasındaki fark istatistiksel açıdan önemli bulunmamıştır ($p>0,05$).

Genel Sonuçlar	Rezeksiyon Bölgeleri				Toplam	
	Distal Femoral Rezeksiyon		Proksimal Tibial Rezeksiyon			
	Sayı	%	Sayı	%	Sayı	%
Kötü	6	46,2	7	53,8	13	100,0
Orta	10	83,3	2	16,7	12	100,0
İyi	10	100,0	-	-	10	100,0
Mükemmel	8	80,0	2	20,0	10	100,0
$X^2=9,82$ $SD=3$ $p<0,05$						

Tablo 13: MSTS skorlaması toplam sonuçlarının rezeksiyon bölgeleri ile karşılaştırılması

Hastalar arasında mükemmel sonuç alanların %80'nini distal femoral rezeksiyon yapılan hastalar oluşturmaktadır. Bir başka deyişle araştırmaya alınan hastalar arasında distal femoral rezeksiyon yapılan hastalarda mükemmel ve iyi sonuç tüm hastalar içerisinde %52,9 (18) oranında elde edilmiş; proksimal tibial rezeksiyon yapılan hastalarda bu oran %18,2 (2) oranında bulunmuştur. Hastaların rezeksiyon bölgeleri ile genel değerlendirmeleri arasındaki fark istatistiksel açıdan anlamlıdır ($p<0,05$). Böylece

distal femoral bölge rezeksiyonları sonrasında hastalarda MSTS skorlamasına göre toplamda fonksiyonel değerlendirmede daha iyi sonuçlar elde edilmiştir.



5. TARTIŞMA ve SONUÇ

Son yıllarda kemoterapi protokollerindeki gelişmeler, görüntüleme yöntemlerindeki teknolojik ilerlemeler ve implant teknolojisindeki gelişmeler sonucunda ortopedik cerrahi görüşte çağa uygun olarak değişim göstermiştir. 20 yıl önce amputasyon mu yoksa dezartikülasyon mu yapılsın diye tartışılan diz çevresi tümörlerinde bugün ise ekstremitte koruyucu cerrahi sonrası fonksiyonel aktivitenin ve hastanın yaşam kalitesinin nasıl arttırılacağı üzerine olan tartışmalar daha ön plana çıkmıştır. Buna bir örnek verecek olursak 1985 yılında Macaristan'da Semmelweis Üniversitesinde diz çevresi kas iskelet tümörlerinin %90'ı amputasyonla tedavi edilirken yalnızca %10 hastaya ekstremitte kurtarıcı cerrahi uygulanırken; 2000 yılında amputasyon oranı düşmüşken, ekstremitte kurtarıcı cerrahi oranı %82'ye çıkmıştır.⁵² Bununda en büyük sebebi radyolojik tanı yöntemlerindeki gelişmeler ile tümörün daha erken tanısı, yumuşak dokularla ilişkisinin daha iyi değerlendirilerek cerrahinin daha iyi planlanması, metastaz taramalarının daha iyi yapılması ve kemoterapi protokollerindeki gelişmeler ile mikroskopik rezidü ve metastazlar ile mücadele ile bu hastalarda yaşam sürelerinin arttırılmış olmasındandır. Diz bölgesi hem benign hem de malign kas-iskelet sistemi tümörlerinin en sık yerleştiği bölgedir. Onkolojik açıdan güvenli bir ekstremitte kurtarıcı girişimden sonra ekstremitenin rekonstrüksiyonu ön plana çıkar. Rezeksiyon sonrası modüler endoprotez ile replasmanın birçok avantajı vardır. Büyük defektler rezeksiyon sonrası modüler komponent ile doldurulabilir, ligament yetersizliği kinematik rotation hinge ile kontrol edilebilir. Stemler femoral veya tibial kanala çimentolu veya çimentosuz olarak fikse edilebilir. Tam yük verme ve range of motation (hareket açıklığı) erken dönemde sağlanabilir. Distal femoral lezyonlar standart medial parapateller insizyon ile rezeke edilebilir. Bu bölge yeterli miktarda yumuşak doku kapsadığı için kas flebleri genellikle gerekmez. Proksimal tibial lezyonlar benzer yaklaşım (approach) ile rezeke edilebilir. Ekstansör mekanizmanın tedavisi çok zordur çünkü pateller tendonun proteze fiksasyonu pek güvenli değildir. Medial gastrokinemus rotasyonel kas flebleri protez etrafını kapatmak ve ekstansör gücü arttırmak için mükemmel methodlardır.⁴⁹

Ekstremitte koruyucu cerrahi hastaya uygulayabilme kararı kolayca alınabilecek bir karar değildir. Öncelikli olan hastanın yaşamasıdır. Onkolojik cerrahinin esas amacı lokal tümör kontrolüdür, rezeksiyon miktarı asla bir sonraki aşama olan rekonstrüksiyon ve sonradan beklenen fonksiyonel sonuç kaygılarından etkilenmemelidir. Malign tümörlerde tümöral kitle mutlak suretle güvenli sınırlardan rezidü kalmayacak şekilde çıkarılmalıdır. Tümörün kemik ve yumuşak doku sınırları cerrahi öncesi ayrıntılı bir

şekilde bilinmelidir. Tümörün kemikteki medüller yayılımının sınırı, yumuşak dokudaki büyüklüğü ve nörovasküler yapılar ile ilişkisi ekstremitte koruyucu cerrahi planının en önemli parametrelerindedir. Cerrah ameliyat öncesi tüm olasılıkları düşünerek hazırlıklı bir şekilde ameliyata girmelidir. Bu olasılıklar içinde vasküler yapıların tutulumu olan bir olguda damar rekonstrüksiyonu açısından, çok fazla yumuşak doku tutulumu olan yada cilt tutulumu olan bir olguda rotasyonel yada serbest kas flepleri ile yumuşak doku rekonstrüksiyonu açısından, medüller tutulumunun sınırına göre yapılacak osteotomi sonrası uygun ölçütlerde endoprotezlerin hazırlanması ile kemik rekonstrüksiyonu açısından hazırlıklar önceden yapılmalıdır. Bu hazırlıklar için direkt grafilerden sonra lokal bilgisayarlı tomografi, lokal magnetik rezonans görüntüleme tekniklerinden faydalanılabilir. Yumuşak doku tutulumu en iyi olarak magnetik rezonans görüntüleme ile elde edilir. Nörovasküler tutulumu değerlendirebilmek için gerekirse anjiyografi yapılmalıdır. Tümöral bir oluşum şüphesi doğduktan sonra kabaca yapılacak cerrahi girişim ya da girişimlerin insizyonları gözönüne alınarak ve daha sonra rekonstrüksiyon için gerekli olabilecek yumuşak dokular korunacak şekilde ince iğne aspirasyon biopsisi ve core-needle biopsi teknikleri ile biopsi yapılmalıdır. Eğer kapalı biopsi ile tanı konulamaz ise açık biopsi yapılmalıdır. Tümörün metastaz yapıp-yapmadığını değerlendirmek için tüm vücut kemik sintigrafisi ile kemik, toraks bilgisayarlı tomografisi ile akciğer metastazları tespit edilmelidir. Bundan sonraki aşama ise evrelendirme olacaktır. Tümör eğer kemoterapiye duyarlı bir tümör ise neoadjuvan kemoterapi için tıbbi onkoloji bilim dalı ile temasa geçilip cerrahi öncesi neoadjuvan kemoterapi alınmalıdır. Neoadjuvan kemoterapi ile cerrahi öncesi tümör boyutları küçülerek rezeksiyon ve rekonstrüksiyon aşamalarında büyük faydalar elde edilir. Ayrıca rezeksiyon materyalindeki nekroz oranı belirlenerek tümörün kemoterapiye ne oranda cevap verdiği saptanır. Rezeksiyon materyalinde ayrıca cerrahi sınır kontaminasyonunda değerlendirilmelidir. Neoadjuvan kemoterapi sonrasında tümörün boyutları cerrahi öncesinde tekrar lokal magnetik rezonans görüntüleme ile değerlendirilmelidir.

Cerrahi aşama diz çevresi malign tümörlerinin tedavisinde çok önemli bir aşama olduğu için hasta ve hasta yakınları yapılacak cerrahi, olası erken ve geç komplikasyonlar, rehabilitasyon programı açısından çok iyi biçimde bilgilendirilmelidirler. Cerrahi sonrası uygulanacak kemoterapi ve radyoterapi hakkında da bilgi verilmeli, cerrahi ile tedavinin tam olarak bitmediği açıklanmalıdır. Kontroller açısından yine tedavi başlangıcında kısa da olsa bilgi verilmesi gerekir.

Diz çevresi tümörlerinde rezeksiyon sonrası seçilecek rekonstrüksiyon yöntemleri artroplasti dışında artrodez ve osteoartiküler allogreftler ile rekonstrüksiyondur. Bu yöntemler arasında seçim yapılırken hasta çok iyi değerlendirilmelidir. Örneğin tüm ekstansör mekanizmanın feda edileceği bir durumda rezeksiyon artrodezi akla gelmelidir. Yine de modern protez teknolojinin dizaynları sayesinde tüm ekstansör mekanizmanın kaybedildiği olgularda dahi anlamlı oranlarda fonksiyonel sonuçlar elde edilmektedir. Eğer ekstansör mekanizma sağlam ise ilk akla gelecek yöntem artroplastidir.

Kitabi bilgiler ışığında diz çevresi tümörlerinin rezeksiyonu sonrasında oluşan defektlerin rekonstrüksiyonu için hangi yöntemin seçileceği standart değildir. Rekonstrüksiyon aşamasında bu kararı vermek için hasta ile ilgili bazı değerlendirmeler yapmak gerekir. Tümörün anatomik lokalizyonu, yaygınlığı, nörovasküler yapılar ile ilişkisi, grade'i, hastanın yaşı, mesleği, sosyokültürel düzeyi, hayattan beklentisi ve hayat beklentisi ile cerrahın bilgi ve tecrübeleri birlikte değerlendirilerek yapılacak yöntem belirlenir. Seçilecek yöntem hastanın ihtiyaçlarına ve tümöre göre kitabi standartlara göre tam değil, daha çok bireysel olarak belirlenmelidir. Onkolojik cerrahlarda geniş seçenek yelpazesinden seçim yapabilecek bir bilgi ve beceri tecrübesine sahip olmalıdır.

Artroplasti hareketin korunması ve erken fonksiyonel restorasyon sağlayabilme gibi avantajlara sahip bir rekonstrüksiyon yöntemidir. Yaşlı, yüksek gradeli tümörü olan, hayat beklentisi kısa olan, psikolojik olarak diğer yöntemleri karşılayamayacak hastalarda tartışmasız ilk yöntemdir. Rezeksiyon sonrası artroplasti ile elde edilen erken sonuçlar çok iyi olmasına rağmen uzun vadede protezin ömrünü etkileyecek mekanik sorunlar bulunmaktadır. Biomühendislik teknolojisinde ki gelişmeler sonucunda değişim gösteren implant dizaynları, biyolojik fiksasyon prensiplerinin daha iyi anlaşılması ile bu sorunlarda azalmaktadır.

Prostetik materyallerin ömürleri ile ilgili kaygılardan dolayı bazı cerrahlar biyolojik rekonstrüksiyon yöntemlerini tercih etmektedirler. Yine de en seçkin mobil biyolojik yöntem olan osteoartiküler greftlerin kullanımı halen şüphe ile karşılanmaktadır. Elde etmekteki güçlükler, komplikasyon ve mekanik hata oranlarının yüksek olması nedeni ile bu yöntem günümüzde pek yaygın kullanılan bir yöntem değildir. Ayrıca bu yöntemi seçerken kemoterapi uygulanması her zaman bir çekince yaratır. Kemoterapi ve radyoterapi allogreft ömrünü olumsuz etkilemekle birlikte ancak kesin kontendikasyon olarak kabul edilmemektedir.⁸

Bu yöntemi savunanlar özellikle genç, obez olmayan, benign veya düşük gradeli tümörü olan, adjuvan kemoterapi ihtiyacı olmayan hastalarda tercihi önermektedirler.

Baslangıçta deęişik cerrahi prosedürlerin sonuçları analiz edildiğinde allogreft kullanımının iyi bir tercih olduęu, yeterli anatomik rekonstrüksiyon sağladığı düşünölmüştü. Ancak daha sonraki arařtırmalar sonrasında ameliyat sonrası enfeksiyon oranının yükseklięi, greft kırığı, non-union (kaynamama), red etme ve ge dönem dizde artritlik problemler gibi nedenler ile %40'lara varan postoperatif komplikasyonlar bulunmuřtur. Böylece bu teknik pratikte hayal kırıklığı yaratmıştır.¹⁸ Cerrahi teknikler, allogreft bankacılığı, greft biyolojisi ve immünolojisinde ki gelişmeler bu yöntemi gelecekte belki daha popüler kılacaktır.

Stabilizan yapıların tamamıyla rezeke edildięi, genç aktif hastalarda, obez hastalarda, psikolojik olarak artrodezi kabul eden hastalarda rezeksiyon sonrası artrodez uygulanabilecek bir dięer yöntemdir. Artrodez sırasında klasik yöntemlerin dışında vaskülarize fibula greftinin ilavesi başarıyı artırmaktadır.

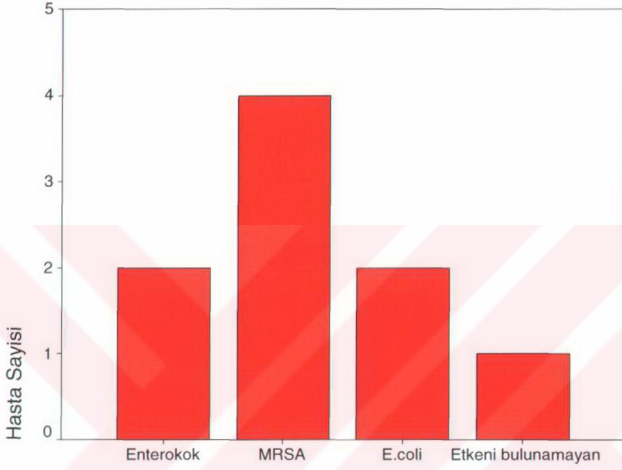
Harris ve arkadaşları diz çevresi tümörlerinde amputasyon, artrodez ve prostetik rekonstrüksiyon sonuçlarını deęerlendirmişler ve prostetik rekonstrüksiyon yapılan hastaların kendilerini sağlıklı insanlara daha yakın hissettiklerini ortaya koymuşlardır.²⁰ Bu parametre bile prostetik rekonstrüksiyonun dięer yöntemlere göre fonksiyonel açıdan olduęu gibi hasta psikolojisi açısından da bence ne kadar üstün bir yöntem olduęunu göstermektedir.

Bizim serimizde en sık gözlenen iki komplikasyon metastaz (10 hasta) ve enfeksiyon (9 hasta) olarak tespit edilmiştir. Metastazlar en sık akcięere olmuřtur ve 10 hastadan yalnızca nüks PNET grubu tümörlü bir hastada akcięer metastazı olmaksızın karacięer metastazı olmuřtur. Dięer tüm hastalarımızda ilk tutulum akcięerler şeklindedir. Akcięer metastazları için uygulanan tedaviler metastazektomi, kemoterapi ve radyoterapi şeklinde olup, metastazlar nedeni ile 6 hasta eksitus olmuřtur. Böylece bizim serimizdeki eksitusların tamamı metastazlar nedeni ile olmuřtur. Bu metastaz zamanları cerrahi sonrası ortalama 25.5 ± 8.27 ayda meydana gelmiştir. Bu yüzden cerrahi öncesi ve cerrahi sonrası kontroller sırasında hastalar mutlak süretle metastaz açısından taranmalıdır.

Bizim serilerimizde ikinci tespit edilen komplikasyon ise enfeksiyondur. Hastalarımızın %20'sinde cerrahi sonrası takip süresi boyunca herhangi bir zamanda enfeksiyon gelişmiştir. Litaretürde enfeksiyon oranı %2.9 ile %13 arasındadır (47, 48, 49). En yüksek enfeksiyon oranı %33 ile proksimal tibial tümörlerde Grimer ve arkadaşları tarafından yayınlanmıştır.¹⁹ Bu kabul edilemez yüksek enfeksiyon oranının sebebi olarakta protez etrafındaki kötü yumuřak doku örtüsü olarak bahsedilmiş. Bizim

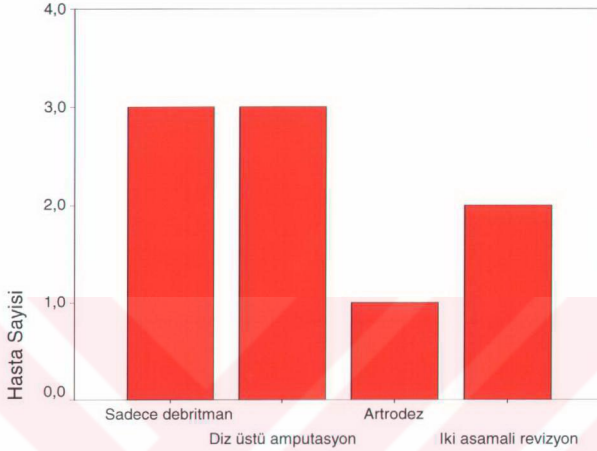
serimizde cerrahi sonrası ortalama 7.61 ± 3.40 ayda enfeksiyon gelişmiştir. En sık etken olarak ise kültürde MRSA (Metisilin dirençli S. Aureus) üremiştir.

Enfeksiyon Etkenleri



Grafik 17: Enfeksiyon gelişen hastalarda tespit edilen etkenler

SONUÇ



Grafik 18 :Enfeksiyon gelişen olgulara uygulanan tedaviler

Grafiklerden de anlaşılacağı gibi enfeksiyon gelişimi çok ciddi sorunlara yol açabilmektedir. Bizim serimizde rezeksiyon sonrası modüler endoprotez ile rekonstrüksiyon uygulanan 45 hastamızdan 4 tanesine diz üstü amputasyon yapılmış olup; bu diz üstü amputasyonlarının 3 tanesinin nedeni enfeksiyon iken, 1 tanesinin nedeni nüks gelişmesidir. Enfeksiyon gelişen hastaların MSTS skorlamasına göre toplam sonuçları değerlendirildiğinde bu hastaların %66.7 (6 hasta) kötü, %11.1 (1 hasta) orta, %11.1 (1 hasta) iyi, %11.1 (1 hasta) mükemmel sonuç almıştır. Enfeksiyon gelişen hastaların yarısından fazlası kötü sonuç almış olmasına rağmen araştırmaya alınan tüm hastalar arasında yapılan değerlendirmede istatistiksel olarak anlamlı fark bulunmamıştır ($p > 0.05$). Enfeksiyonla mücadele amacıyla preoperatif dönemde tüm hastalarımıza 1 gr. Sefazolin sodyum 1. kuşak sefalosporin intravenöz yoldan uygulanmış olup, insizyon yeri traş gereksinimi olan hastaların traşları ameliyathanede cerrahiden hemen önce yapılmış olup, tüm hastalara betadine ile cilt temizliği uygulanmıştır. Sefazololin sodyum uygulanması postoperatif 2. gün dren çekilene kadar devam etmiştir. Ayrıca hastalar daha

sonra uygulanacak cerrahi tedaviler öncesi profilaktif antibiyoterapi açısından bilgilendirilmişlerdir.

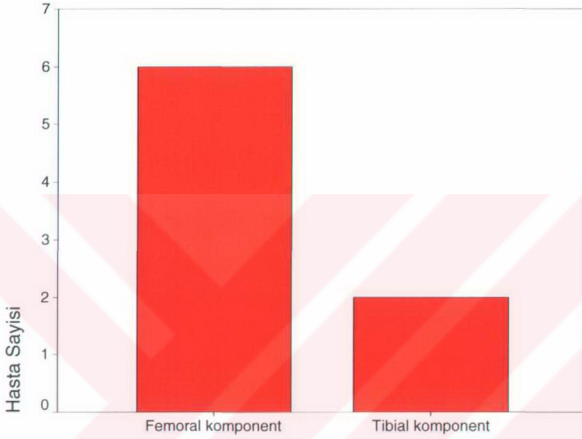
Hastalarımızın %15.6'sında aseptik gevşeme meydana gelmiş olup bir hastamızda farklı zamanlar da iki kez aseptik gevşeme tespit edilmiştir. Aseptik gevşeme cerrahi sonrası ortalama 35.75 ayda meydana gelmektedir. Horowitz ve arkadaşları ameliyat sonrası 60 ay üzerinde % 19, 120 ay üzerinde %33 gibi aseptik gevşeme sonuçları bildirmişlerdir.²⁶ İmplant yetmezliğinin en sık sebebi olarak günümüzdeki çalışmalar aseptik gevşeme (%27) olarak belirtildiği için biomühendislik çalışmaları ile sistemler modifiye edilmektedir.³⁸ Seride ki tüm aseptik gevşeme gelişen olgularda çimentolu protez kullanılmıştır. Çimentoloma tekniği olarak bir olgunun daha önceki ameliyatı dış merkezde geliştiği için çimentolama tekniği bilinmemektedir, diğer tüm olgularda ise 1. jenerasyon çimentolama tekniği kullanılmıştır. Aseptik gevşemede çimentoloma tekniği çok önemli olmakla birlikte basınçlı bir şekilde çimentolama işlemi yapılması gerekmektedir. Klasik kalça protezlerinde olduğu gibi 1. jenerasyon çimentolama tekniği burada da aseptik gevşeme oranlarını bizim serimizde olduğu gibi artırmaktadır. Femur shaftı içerisine yerleştirilen çimentolu stemin etrafında 1-2 mm kalınlıkta ince bir çimento tabakası yer almaktadır. Özellikle diz eklemine köprüleyen protezlerde rotasyon torku bu çimento kitlesini kırmakta ve mikrohareketler makrohareketlere dönüşerek gevşeme hızlanmaktadır.²¹ Çimentosuz erken gevşemeye Hız ve arkadaşları rastlamamışlardır ve özellikle femoral kanalda çimentosuz tespiti önermektedirler.²¹ Çimentosuz protezler ile yapılan aseptik gevşeme oranlarını veren çalışmalar da sonuçlar daha iyi olmasına rağmen bu çalışmalardaki takip süreleri göreceli olarak kısadır.^{7,25,42,58} Bizim hastalarımızda ki aseptik gevşeme oranları ile protezin tespit yöntemi arasında istatistiksel olarak anlamlı ilişki bulunamamıştır (p>0.05).

Aseptik gevşeme meydana gelen hastaların MSTS skorumla sonuçları tüm hastalar içinde değerlendirildiği zaman aseptik gevşemenin fonksiyonel değerler üzerine etkisi istatistiksel olarak anlamlı bulunmamıştır (p>0.05).

Canon kemik rezeksiyon miktarı ile aseptik gevşemeye bağlı implant yetmezliği arasında direkt ilişkiyi göstermiştir.⁸ Bizim serimizde ise aseptik gevşeme ile rezeksiyon miktarı arasında istatistiksel olarak anlamlı sonuç bulunamamıştır (p>0.05) . Rezeksiyon miktarı ile hastaların MSTS skorları değerlendirildiğinde de sonuç istatistiksel olarak anlamlı bulunmamıştır (p>0.05). Daha fazla hasta sayısı ile yapılan bazı çalışmalar da ekstraksüpler rezeksiyon yada rezeksiyon miktarının artmasının fonksiyonel sonuçları

olumsuz etkilediği gösterilmiştir.^{1,25} Ancak hasta sayısı bizim hasta sayımıza yakın olan başka çalışmalarda ise bu olumsuz etki gösterilememiştir.⁵²

Aseptik Gevseme



Grafik 19 : Aseptik gevseme oranlarımızın komponentlere göre dağılımı

Diğer komplikasyonlar arasında, stem kırığı, geçici peroneal palsi, patellar tendon rüptürü ve nüks bulunmakta olup komplikasyon gelişen hastaların MSTS skorları ile gelişmeyen hastaların MSTS skorları karşılaştırıldığı zaman istatistiksel olarak anlamlı fark bulunmamıştır ($p > 0.05$).

Hastalarımızdan 35 tanesine kemoterapi uygulanmış olup kemoterapi uygulanan hastalarımızın MSTS skorlamasına göre sonuçları ile kemoterapi uygulanmayan hastalarımızın MSTS skorlamasına göre sonuçları değerlendirilmiş olup istatistiksel olarak anlamlı fark bulunmamıştır ($p > 0.05$).

MSTS skorlama sonuçları hastalarımızın yaşları gruplara ayrılarak değerlendirildiğinde ise mükemmel sonuç 31 yaş ve üzerinde hiç alınamamıştır ancak istatistiksel olarak anlamlı fark bulunmamıştır ($p > 0.05$).

Hastalardan 34 tanesine distal femoral rezeksiyon, 11 tanesine proksimal tibial rezeksiyon yapılmıştır. Araştırmaya alınan hastalar arasında distal femoral rezeksiyon yapılan hastalarda mükemmel ve iyi sonuç %52.9 oranında elde edilmiş; proksimal tibial

rezeksiyon yapılan hastalarda bu oran %18.2 oranında bulunmuştur. Proksimal tibial rezeksiyon uygulanan hastalarda ki MSTS parametrelerinin değerlendirme sonuçları daha kötü olarak bulunmuştur. Hastaların rezeksiyon bölgeleri ile genel değerlendirmeleri arasındaki fark *istatistiksel açıdan anlamlıdır* ($p < 0.05$).

Ancak Wei-Chun Li ve arkadaşları distal femoral rezeksiyon ile proksimal tibial rezeksiyon yapılan hastalar arasında fonksiyonel değerlendirme sonuçları arasında istatistiksel olarak anlamlı fark bulmamıştır ($p > 0.05$).³² Scaliczki ve arkadaşları ise fonksiyonel sonuçları protez tipine (çimentolu yada çimentosuz), rezeksiyon tipine (intraartiküler yada ekstraartiküler), rezeksiyon miktarına ve tümör bölgesine göre değerlendirdiklerinde yalnızca tümörün yerleştiği bölgenin yaşam kalitesini açık bir şekilde etkilediğini ve distal femoral tutulumların proksimal tibial tutumlara göre daha iyi sonuçlarının olduğunu belirtmişlerdir.⁵²

Araştırmaya alınan hastalarımızın MSTS sonuçları hareket parametresi gözönüne alınarak değerlendirildiğinde; hastaların %62.2'sinden (29 hasta) mükemmel ve iyi sonuç alındığı saptanmıştır. Hareket parametresinden daha iyi sonuç alabilmek için mümkün olduğunca erken dönemde harekete ve egzersizlere başlamak gereklidir. Bu egzersizlere hastanın uyumu ileri ki dönemlerdeki dizin hareket açıklığını iyi bir şekilde kazanmada ve korumada önemli yer tutar.

Ağrı parametresi ele alındığında ise %24.4 (11 hasta) mükemmel, %33.3 (15 hasta) iyi olarak değerlendirilmiş olup toplamda %57.7 (26 hasta) hastada mükemmel veya iyi sonuç elde edilmiştir. Ağrı parametresi hastanın ağrı eşliğinden çok fazla etkilenen bir parametre olmakla birlikte, hastanın primer hastalığının tedavisi sırasındaki koşullardan da çok fazla etkilendiği görülmektedir. Örneğin kemoterapi protokolleri tamamlanmamış ve aldığı ilaçlara bağlı yan etkilerden etkilenmiş, örneğin febril nötropeniden dolayı bitkin düşmüş bir hastada ağrı eşiği normal zamanlardaki ağrı eşiğinden daha düşük olabilir..

Stabilite parametresi incelendiğinde ise %77.5 (31 hasta) mükemmel, %17.5 (7 hasta) iyi olarak değerlendirilmiş olup toplamda %95 (38 hasta) hastada mükemmel veya iyi sonuç elde edilmiştir. Bu parametre değerlendirilirken artrodez ve amputasyon yapılan hastalar değerlendirilmemiştir.

Deformite parametresinde ise % 51.1 (23 hasta) mükemmel, %20.0 (9 hasta) iyi ve toplamda %71.1 (32 hasta) hastada mükemmel veya iyi sonuç elde edilmiştir. Stabilite ve deformite parametrelerinde her ikisinde de % 70'den daha fazla mükemmel ve iyi sonuç elde edilmiştir.

Kuvvet parametresi incelendiği zaman %30 (12 hasta) mükemmel, %35 (14 hasta) iyi, % 17.5 (7) orta ve % 17.5 (7 hasta) kötü sonuç elde edilmiştir.

Duygusal kabul parametresinde ise %26.7 (12 hasta) mükemmel, %24.4 (11 hasta) iyi ve toplamda %51.1 (23 hasta) hastada mükemmel veya iyi sonuç elde edilmiştir. Bu parametre sorgulanırken hastaların neden memnun olmadıkları sorulunca bir çok hasta ağrı veya fonksiyonel aktivite kısıtlılıklarından ziyade geçirdikleri hastalıktan dolayı yada vucutlarında yabancı cisim bulunmasından dolayı memnun olmadıklarını daha ön planda belirtmişlerdir.

Fonksiyonel aktiviteler değerlendirildiği artrodez ve amputasyon yapılan hastalar çıkarıldığı zaman %30 (12 hasta) mükemmel, %32.5 (13 hasta), %32.5 (13 hasta) ve %5 (2 hasta) kötü sonuç bulunmuştur..

MSTS skorlamasında ki tüm parametreler ele alındığında %44.4 oranında mükemmel ve iyi sonuç elde edilmiş olup, kötü sonuçların yüzdesi ise 28.9'dur.

	ORTALAMA DEĞER
HAREKET	2.82±0.30
AĞRI	2.46±0.27
STABİLİTE	4.45±0.17
DEFORMİTE	3.22±0.31
KUVVET	2.72±0.29
FONKSİYONEL AKTİVİTE	2.80±0.27
DUYGUSAL KABUL	2.26±0.29
GENEL ORTALAMA	2.04±0.28

Tablo 14 :MSTS kriterlerine göre ortalama fonksiyonel değerlerimiz

Ortalama değerlerimiz incelendiği zaman hiç bir parametrede ortalamalar orta değerini (1 puan) altında değildir. Stabilitate ve deformite gibi iki daha objektif parametrede ortalama değerler iyinin (3 puan) üzerindedir.

Bu sonuçları etkileyebilecek faktörler ele alındığı zaman komplikasyon gelişmesi, yaş, kemoterapi uygulanması, tümörün lokalizyonu, kullanılan endoprotezin özelliği, endoprotezin tespit biçimi ve hastaların sosyokültürel yapıları sayılabilir. Ancak bu faktörlerin tek tek etkileri incelendiğinde yalnızca tümörün lokalizyonu bizim araştırmamızda istatistiksel olarak anlamlı bulunmuştur. Hastaların sosyokültürel yapıları

ne yazık ki bizim arařtırmamızda objektif olarak deęerlendirilememiřtir. Boyle ve arkadaşları prostetik rekonstrüksiyon ile amputasyon tercihinde hastaların mental statülerinin anlamlı olmadığını belirtmiřlerdir.⁵ Bizim anlamlı bulduęumuz parametreler ise bařka benzer alıřmalarda istatistiksel olarak anlamlı bulunamamıřken bazı alıřmalarda ise anlamlı bulunmuřtur. Örneęin anlamlı bulduęumuz ve proksimal tibial tutulumun daha kötü fonksiyonel sonular verdięini belirttięimiz tümörün lokalizyonu etkileyen bir takım ek faktörler mevcuttur. Litaretürlerde proksimal tibial tutulumlarda komplikasyon meydana gelme oranının distal femoral tutulumlara göre daha fazla meydana geldięi büyük bir oranla kabul edilmektedir.^{1,47,58} Kötü yumuřak doku örtüsü, patellar tendonun farklı tespit yöntemleri ve olası nörovasküler hasarlar proksimal tibial tutulumlar için birer olumsuz sebeptir.²⁷ Tüm bunlar göz önüne alınarak deęerlendirildięinde ortaya çıkan sonu hastaların fonksiyonel sonularını etkileyebilecek faktörler tek tek deęil ancak bir bütün olarak deęerlendirildięi zaman anlamlı olmaktadır. Bu da her bir etkili kötü parametrenin kümülatif etki yaparak bir dięer parametrenin etkisi ile birlikte sonucu etkilemesi ile ortaya çıkmaktadır. Burada yapılacak en önemli iř sonuları olumsuz etkileyebilecek faktörleri en aza indirebilecek ortamları hastalara saęlamaya alıřmaktır. Fonksiyonel sonuları mantiken olumsuz etkileyebileceęi öngörülen bazı faktörlerin istatistiksel olarak anlamlı bulunamamasının sebebini hasta sayımızın yeterli olmamasına baęlamaktayım. Nitekim artan rezeksiyon miktarının etkisi hasta sayısı daha fazla olan bazı alıřmalarda anlamlı olarak belirtilmiřtir.^{1,25} Fonksiyonel sonuları deęerlendirirken MSTTS skorlama sisteminde bazı yetersizlikleri mevcuttur. Sistemin amacı fonksiyonel sonuların deęerlendirilmesinde ortak bir dil olmaktır. Deęerlendirmede ki eksikliklerin zamanla tecrübelerimizin geliřimi doęrultusunda giderileceęine inanmaktayız. Örneęin parametreleri mükemmel yada iyi olan bir hasta eęer ruhsal olarak durumu kabul etmiyor ve duygusal kabul parametresi kötü olarak derecelendirildięi vakit genel toplamdaki deęer bir basamak geriye gider ve bu hasta genel deęerlendirmeden orta sonu alır. Bu yüzden ileride bu sistem dahada modifiye edilip daha kullanıřlı yöntemler meydana gelecektir. Ancak unutulmaması gereken kullanılacak deęerlendirme sisteminin herkes tarafından kullanılıp kabul görmesi ile ortak bir dil oluřturulması gereklilięidir.

ÖZET

Diz çevresi tümörlerinde rezeksiyon sonrası endoprotez ile rekonstrüksiyon yapılan hastalarda fonksiyonel sonuçlarımız

Ankara Üniversitesi Tıp Fakültesi Ortopedi ve Travmatoloji Anabilim Dalında tedavi edilen Şubat 1992 ile Haziran 2005 tarihleri arasında diz çevresinde kas iskelet sistemi kemik tümörü olan 45 hasta değerlendirilmeye alınmıştır. Bu hastaların hepsine kısmi femoral ya da tibial rezeksiyon yapıldıktan sonra modüler endoprotezler ile rekonstrüksiyon yapılmıştır. 45 hasta ortalama 45.86 ± 5.36 (7-156) ay izlenmiştir. 45 hastanın %53.3'ü (24) erkek, %46.7'si (21) tanesi kadın hasta idi. Hastaların cerrahi zamanında ki yaş ortalamaları 23.44 ± 2.13 yıldır. Hastaların % 62.2'sinde yüksek gradeli klasik osteosarkom, %15.6'sında dev hücreli tümör tespit edilmiştir. 45 hastanın çoğunluğunda (%88.9) fabrikasyon seri üretimli yerli protez (TMTS) kullanılmıştır. Geri kalan hastalara Finn tipi protez ya da custom-made (ısmarlama) protez uygulanmıştır. Hastaların %75.6'sında etkilenen bölge distal femur iken, %24.4'ünde proksimal tibia olarak tespit edilmiştir. Hastalara yapılan rezeksiyon miktarı ortalama olarak 12.64 ± 0.54 (minimum 6 cm, maksimum 21 cm) cm'dir. Hastaların %46.7'sinde (21 hasta) ise takip süreleri boyunca hiçbir komplikasyon gelişmemiştir. En sık meydana gelen komplikasyonlar uzak metastaz ve enfeksiyondur.

Fonksiyonel değerlendirmede Musculoskeletal Tumor Society (MSTS) tarafından 1982 yılında geliştirilen kas iskelet sistemi tümörlerinin cerrahi tedavisinin hareket, ağrı, stabilite, deformite, kuvvet, fonksiyonel aktiviteler, duyuşsal kabullenmeden oluşan parametrelerden oluşan sistem kullanılmıştır. Bu sisteme göre değerlendirme kriterleri *mükemmel, iyi, orta, kötü* olarak belirtilmiştir. MSTS skorlamasında ki tüm parametreler ele alındığında değerlendirmeye aldığımız hastalar da % 44.4 oranında mükemmel ve iyi sonuç elde edilmiş olup, kötü sonuçların yüzdesi ise 28.9'dur. Sonuçları etkileyebilecek olan parametreler (hastaların yaşları, komplikasyon meydana gelip-gelmemesi, kemoterapi uygulanıp –uygulanmaması, rezeksiyon miktarı, tutulan bölge) tek tek istatistiksel olarak incelenmiş olup bu parametrelerin bir hastada tek başına değilde bir bütün olarak değerlendirildiğinde anlamlı olacağı düşüncesine varılmıştır.

SUMMARY

Functional outcomes in our patients with endoprosthetic reconstruction after resection of tumors around the knee

Between February 1992 and June 2005, 45 patients who had bone tumors around the knee and had surgical treatment with megaprotheses was evaluated at Ankara University Medical Faculty Department of Orthopedics and Traumatology. All these patients had their megaprotheses inserted following distal femoral or proximal tibial resection. The average of survey duration for 45 patients was 45.86 ± 5.36 (7-156) months. From the 45 patients, 53.3% (24) of them were men and 46.7% (21) were women. The average age at the time of surgery was 23.44 ± 2.13 years. It was determined that 62.2% of these patients had high grade osteosarcoma, 15.6% had GCT. TMTS prostheses were used for majority of these 45 patients (88.9%). Finn prostheses or custom-made prostheses were applied for the remaining patients.

It was observed that while the affected area in 75.6% of the patients was distal femur, in 24.4% of them was proximal tibia. The length of the resected bone was on average 12.64 ± 0.54 cm (minimum 6cm, maximum 21cm). During the survey period no complication developed in 21 patients (46.7%). The most frequent occurring complications were distant metastasis and infection.

In functional evaluation, a system composed of parameters including motion, pain, stability, deformity, strength, functional activity, emotional acceptance of surgical treatment of musculo-skeletal system tumors which was developed by MSTS in 1982 was used. According to this system evaluation criteria was identified as excellent, good, fair, poor. When all the parameters in MSTS scores were taken into consideration, among the patients we evaluated, 44.4% excellent and good results were obtained; the percentage of the poor results was 28.9%.

The parameters which may affect the results were statistically inspected one by one (age of patients, if there was complication or not, whether chemotherapy was applied or not, the amount of resection, affected area) and it was found that instead of evaluating these parameters only in one patient, these parameters would be meaningful if they are evaluated as a whole.

OLGULARIMIZDAN ÖRNEKLER

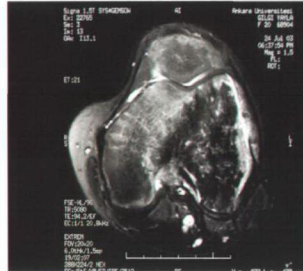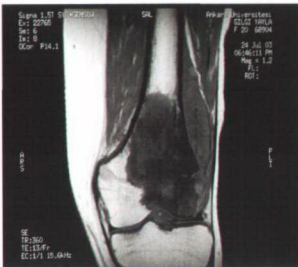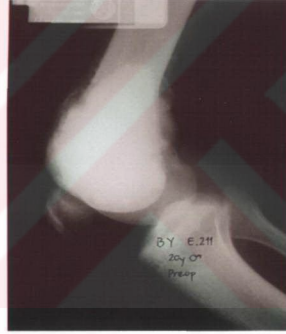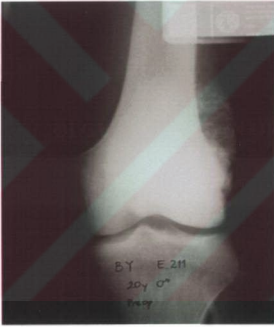
Hasta no : 30 **Kimlik :** B.Y. 20 yaş erkek

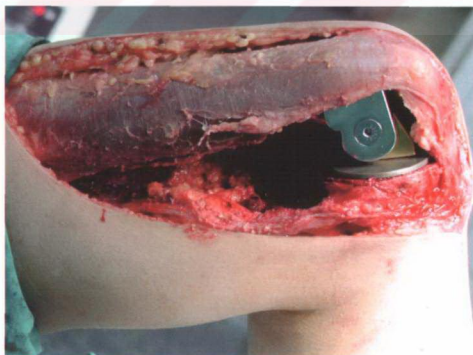
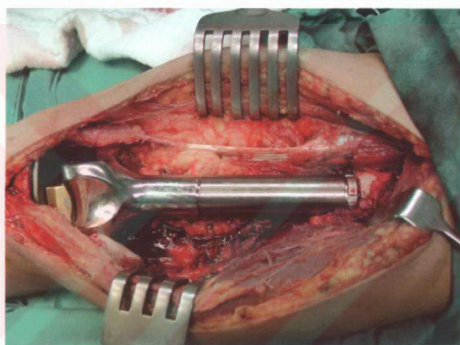
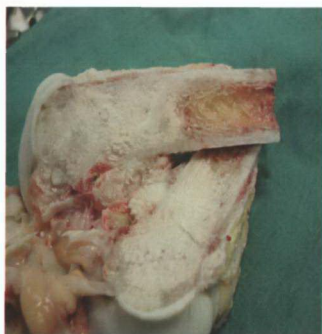
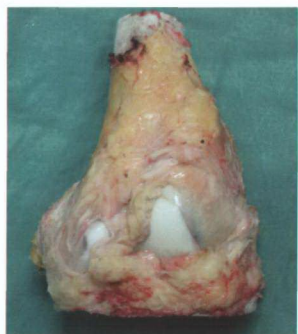Tanı: Sol femur distal uçta yüksek gradeli osteosarkom

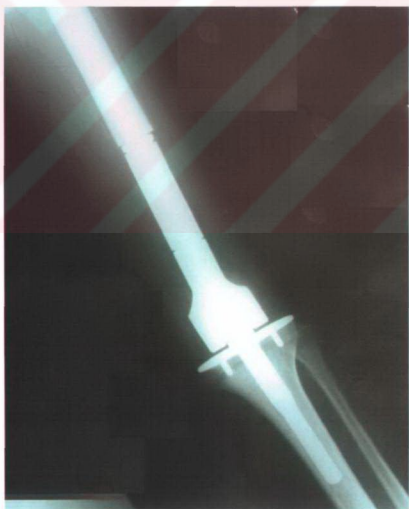
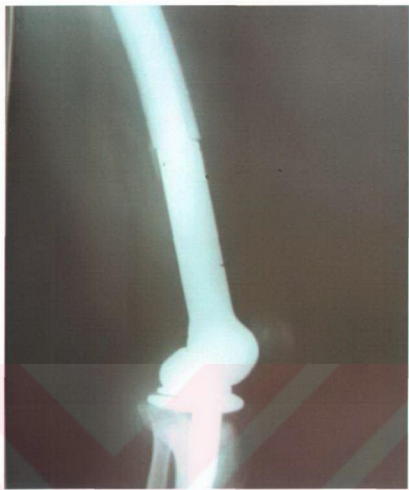Takip süresi (ay): 34

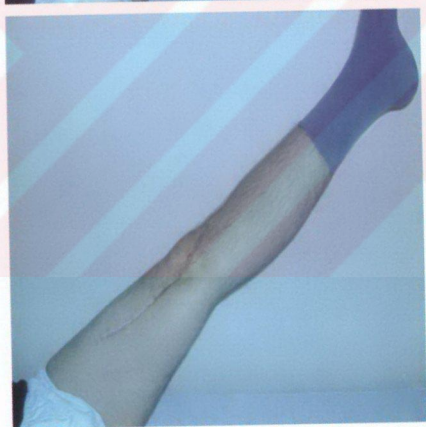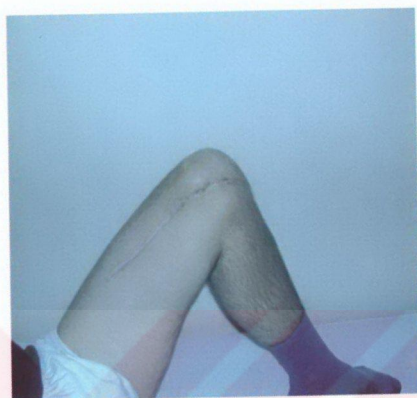Yapılan: Çimentosuz TMTS

MSTS skorumu sonucu: Mükemmel









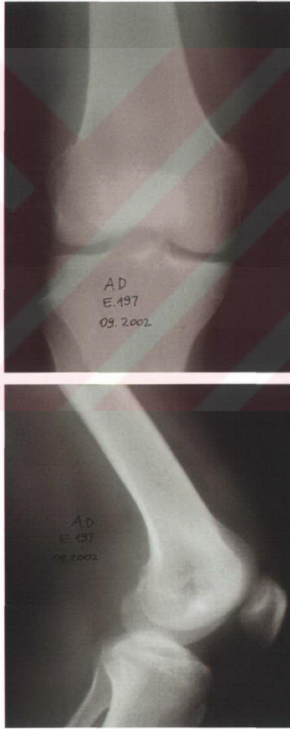
Hasta no : 27 **Kimlik :** A.D. 16 yaş kadın

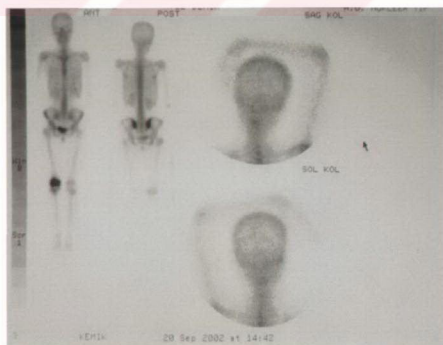
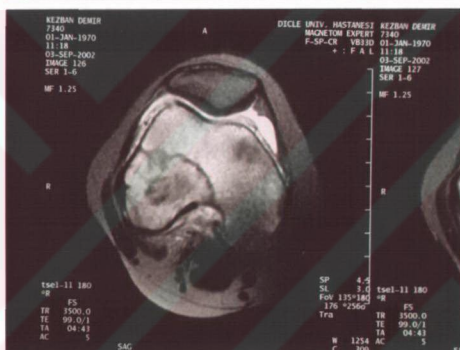
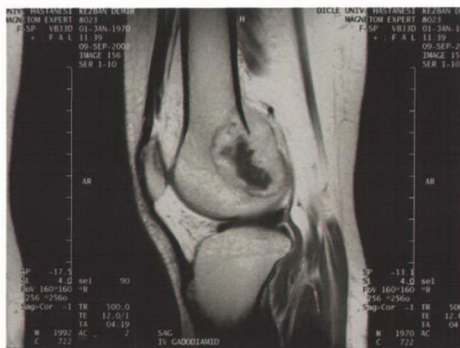Tanı: Sağ femur distal uçta yüksek gradeli osteosarkom

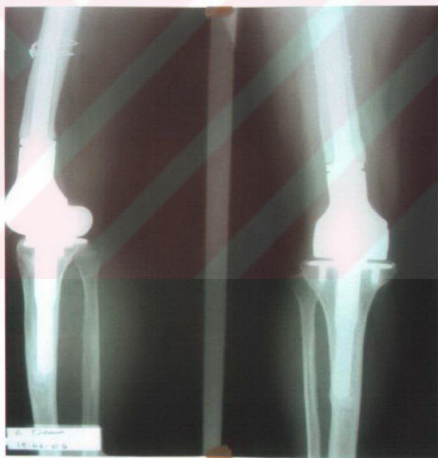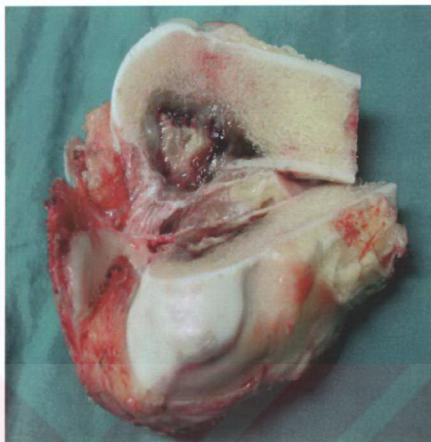
Takip süresi (ay): 42

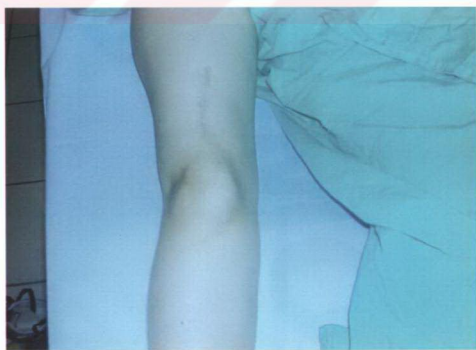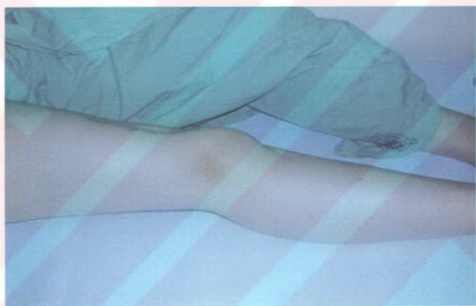Yapılan: Çimentosuz TMTS

MSTS skorlama sonucu:Orta









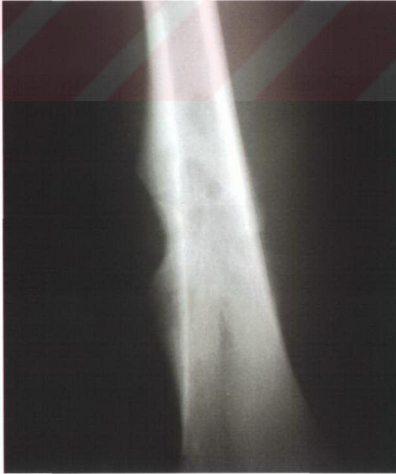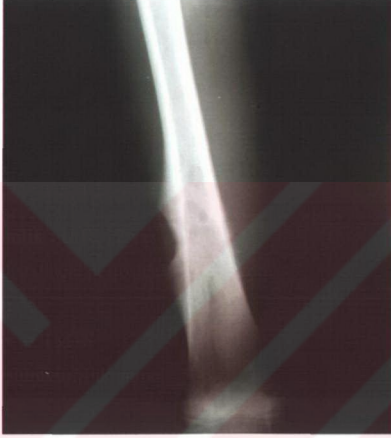Hasta no : 31 **Kimlik :** U.K. 12 yaş erkek

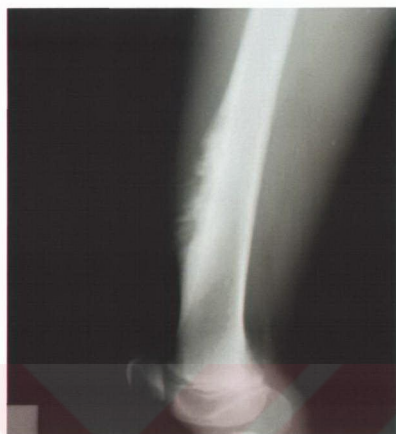
Tanı: Sağ femur distal uçta periosteal osteosarkom

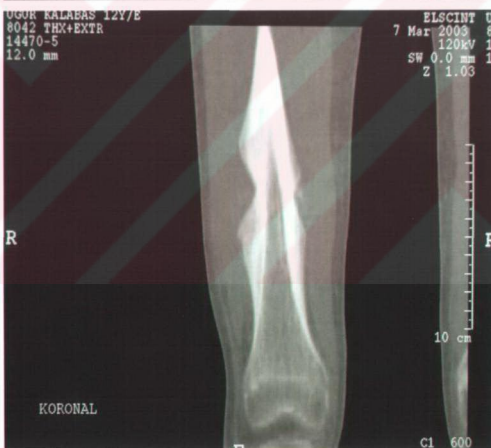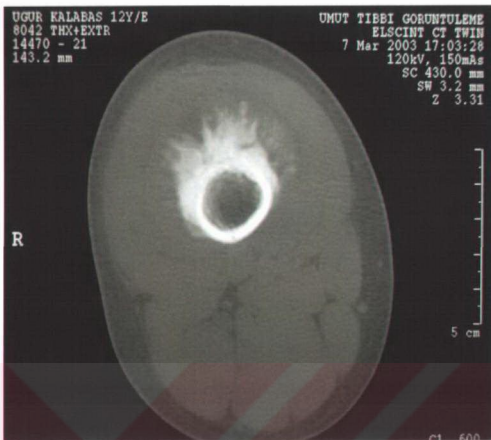Takip süresi (ay): 36

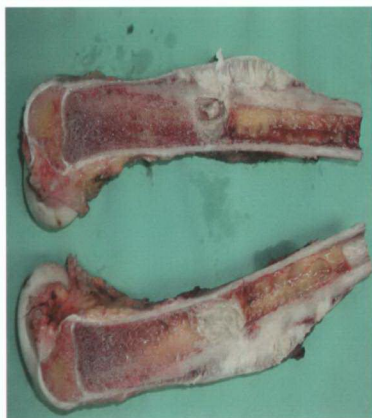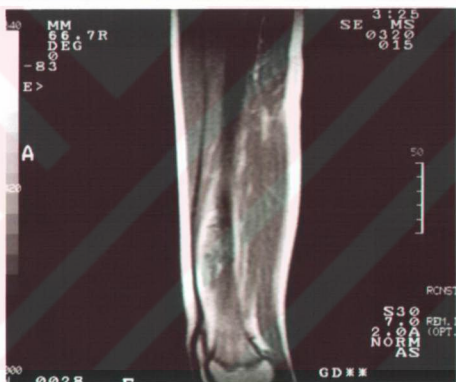
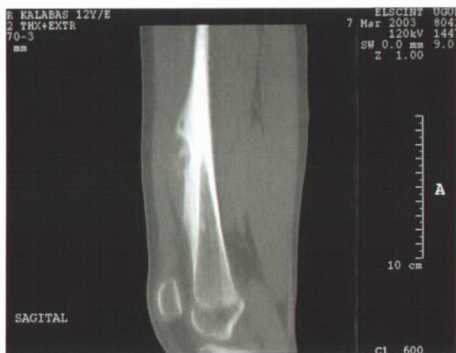Yapılan: Çimentosuz TMTS

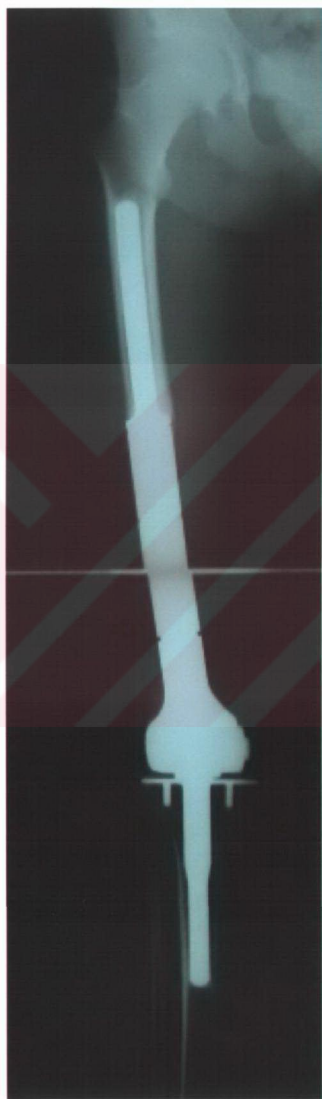
MSTS skorlama sonucu:Mükemmel

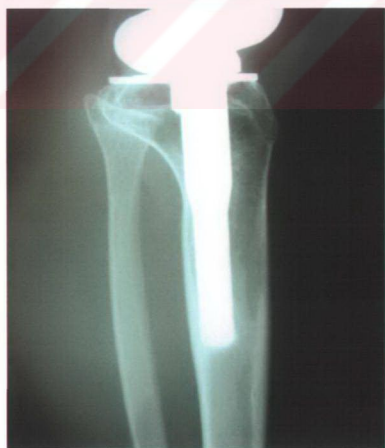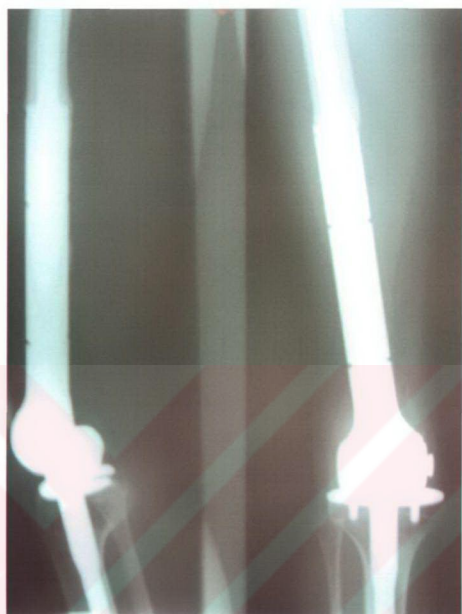



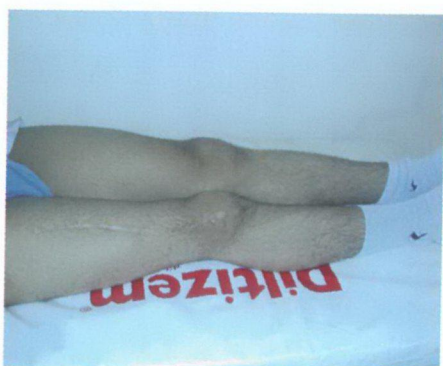










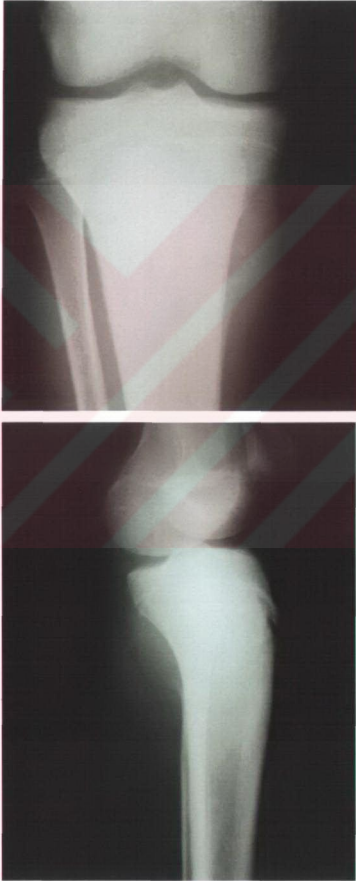
Hasta no :22 **Kimlik :** C.K. 16 yaş erkek

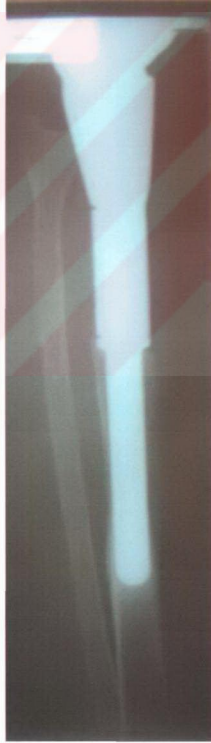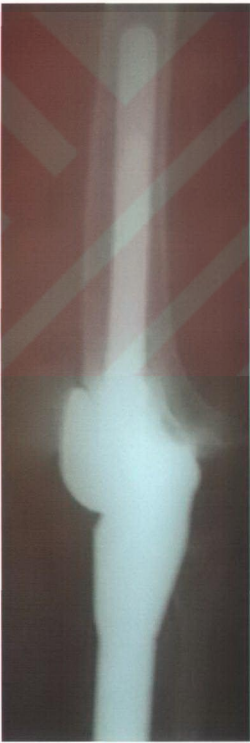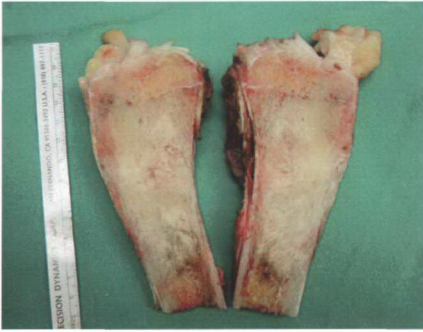Tanı: Sağ tibia proksimal uçta yüksek gradeli osteosarkom

Takip süresi (ay): 49

Yapılan: Çimentolu TMTS

MSTS skorumu sonucu:Mükemmel





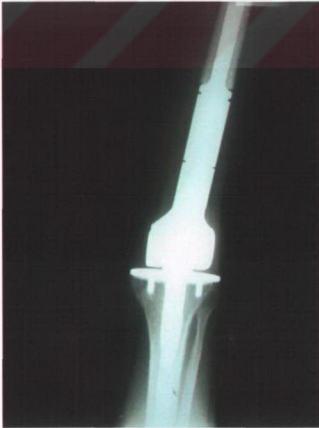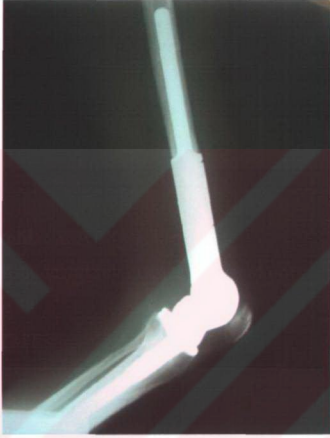
Hasta no :16 Kimlik : S. A 18 yaş kadın

Tanı: Sol femur distalde yüksek gradeli osteosarkom

Takip süresi (ay): 11

Yapılan: Hibrid TMTS

MSTS skorlama sonucu:Orta



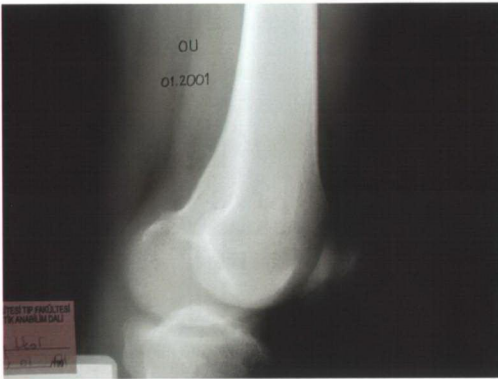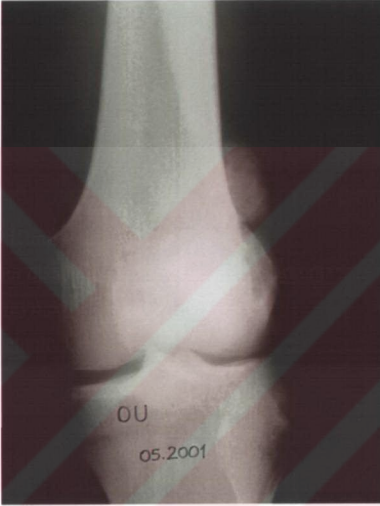Hasta no :23 **Kimlik :** O.U. 22 yaş erkek

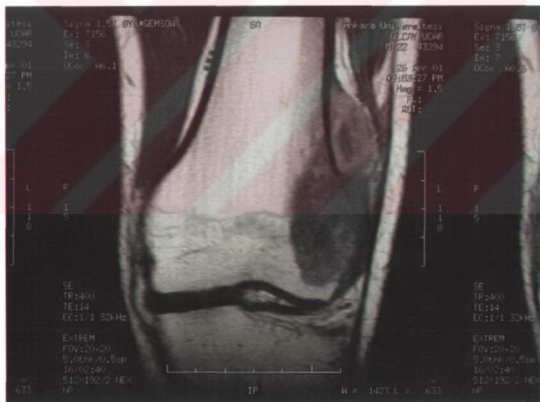
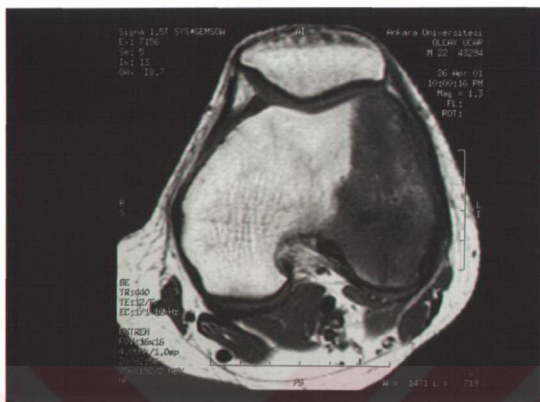Tanı: Sol femur distalde yüksek gradeli osteosarkom

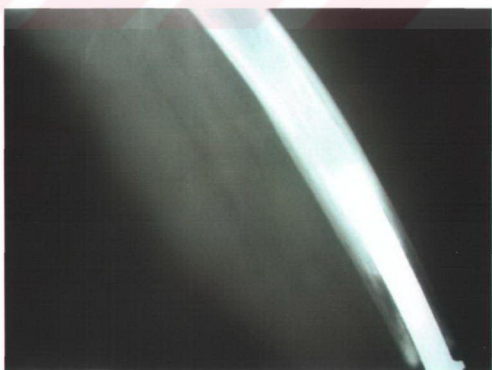
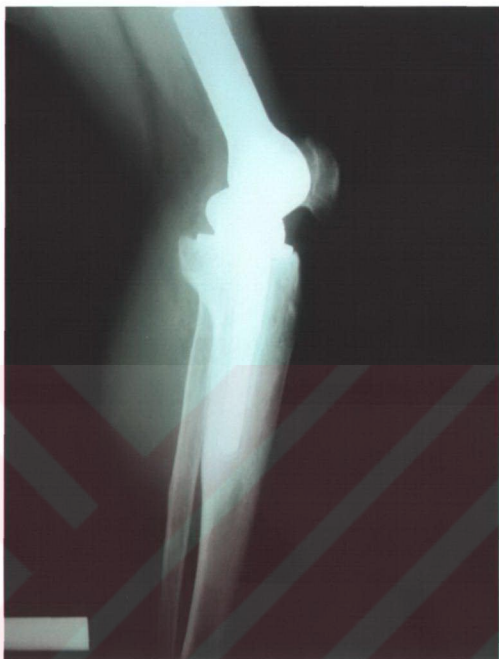Takip süresi (ay): 55

Yapılan: Çimentolu TMTS

MSTS skorlama sonucu:Mükemmel







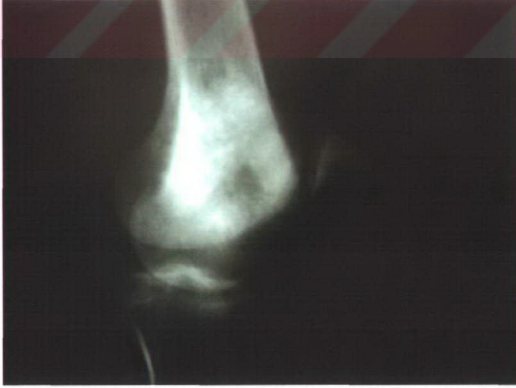
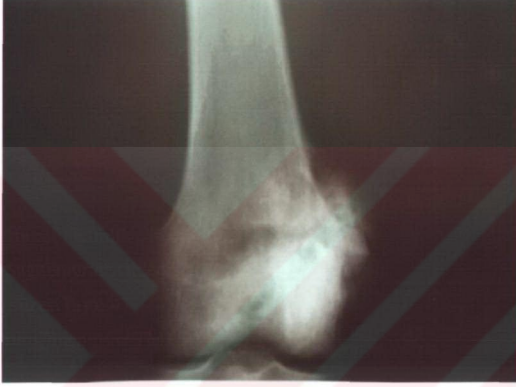Hasta no :33 Kimlik : N.B 30 yař erkek

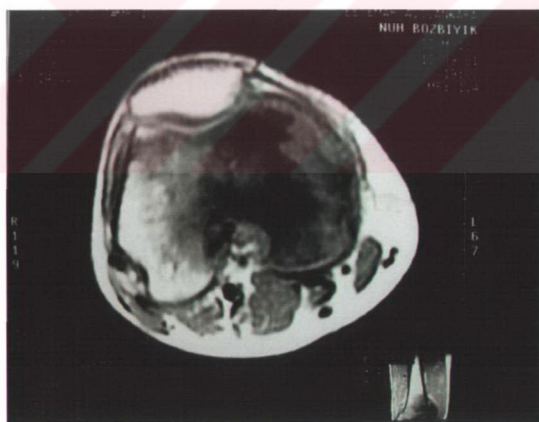
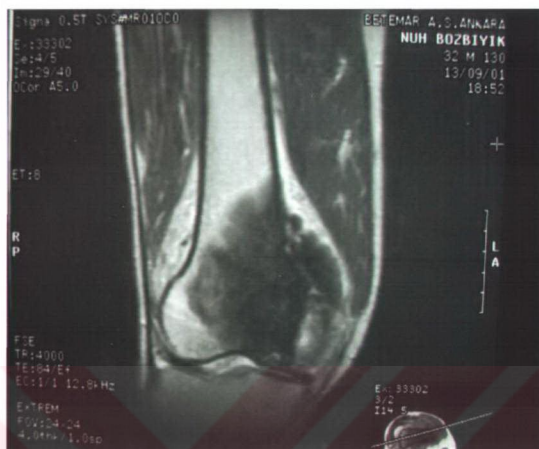Tanı: Sađ femur distalde yüksek gradeli osteosarkom

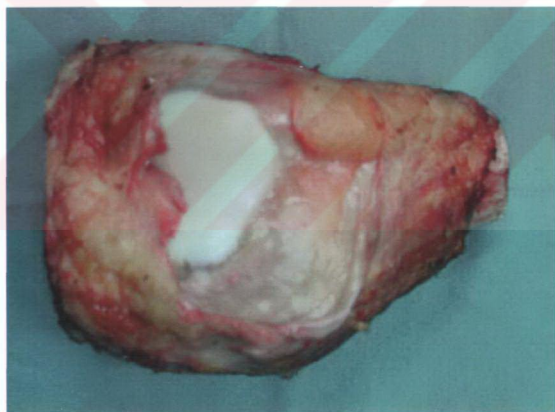
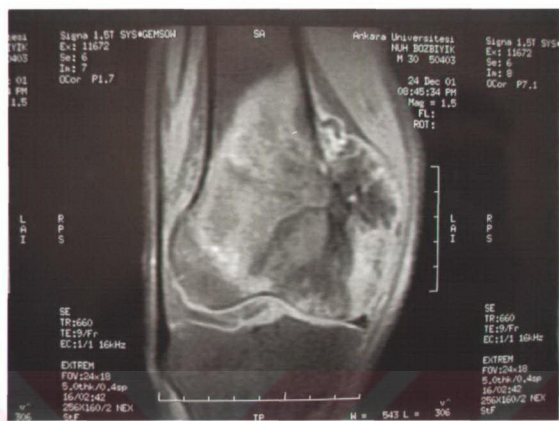Takip süresi (ay): 47

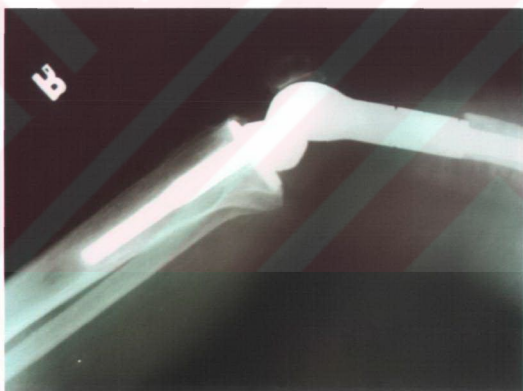
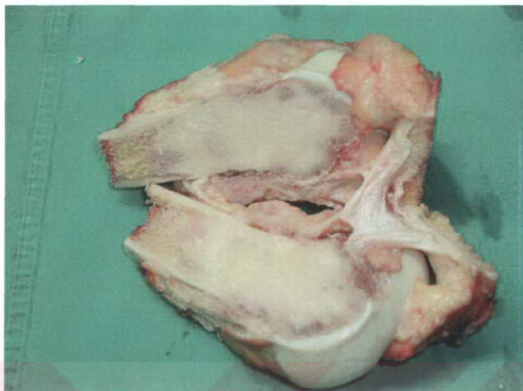
Yapılan: Çimentosuz TMTS

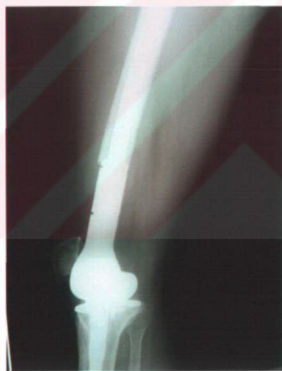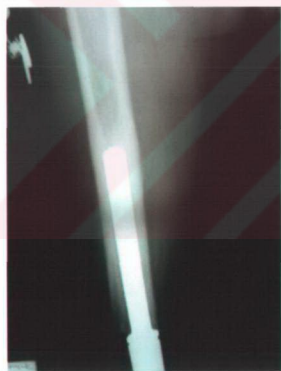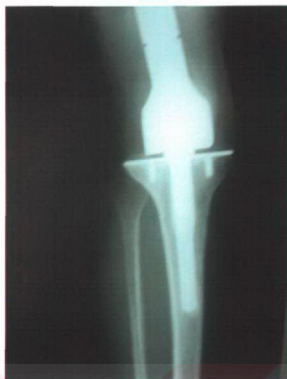MSTS skörlama sonucu:Mükemmel











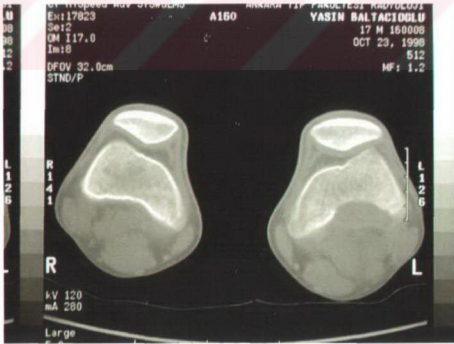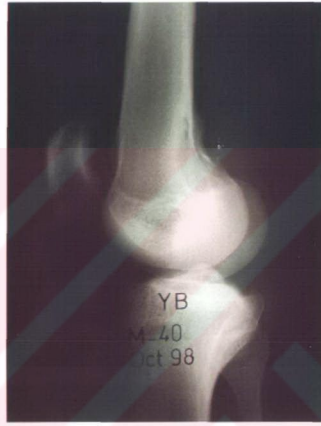
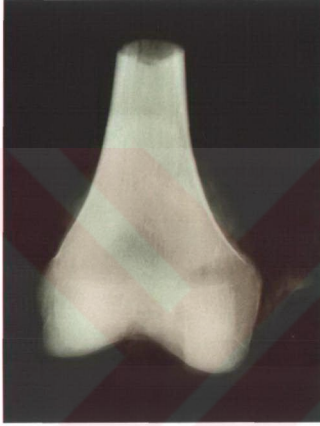Hasta no :17 **Kimlik :** Y.B. 17 yaş erkek

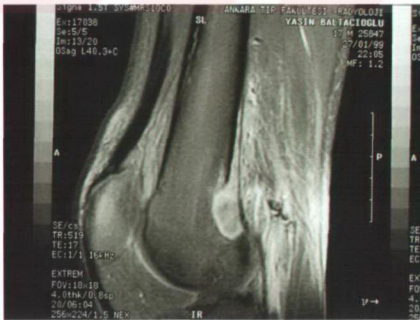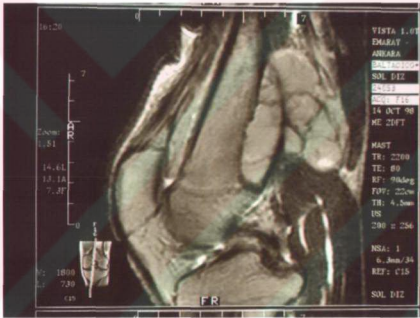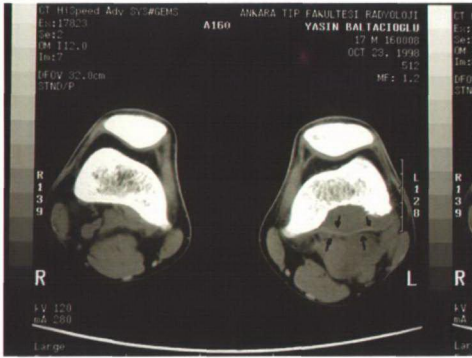Tanı: Sol femur distalde Ewing sarkomu

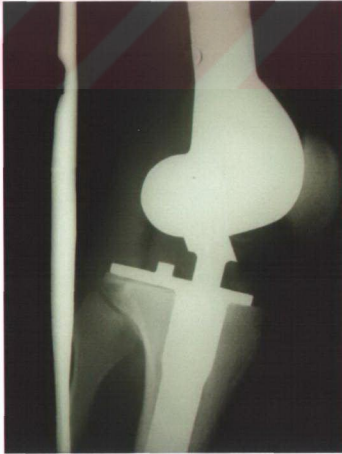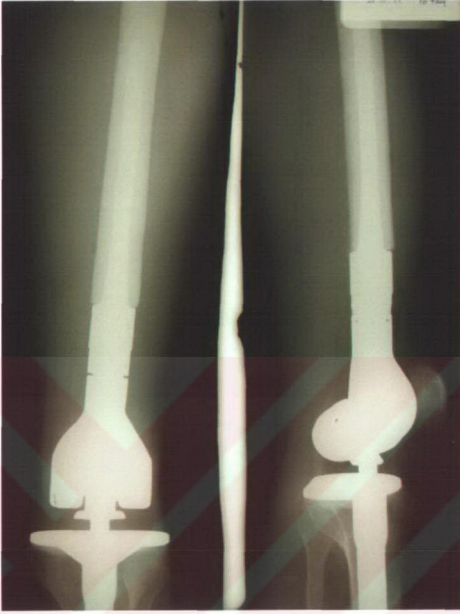
Takip süresi (ay): 85

Yapılan: Hibrid Finn

MSTS skora sonuçu:Orta







KAYNAKLAR

1. Anract P, Missenard G, Jeanrot C, Dubois V, Tomeno B. Knee reconstruction with prosthesis and muscle flap after total arthrectomy. *Clin Orthop* 2001; 389:208-216.
2. Barbera C, Lewis M. Surgical considerations in tumors about knee in 'Musculoskeletal Oncology',ed. Lewis MM. W.B Saunders Co. 1992;327-342.
3. Bartel LB. Wright TM. Design of total knee arthroplasty in 'Total Joint Replacement' ,ed.Petty W. WB Saunders Co. 1991;467-481.
4. Bonfield W. Materiels for tumor prosthesis in 'Bone Tumour Management' , ed. Coombs, R. Friedlaender, s:141-151, G.Butterworths Co., 1987.
5. Boyle M, Tebbi CK, Mindell ER, Mettlin CJ. Adolescent adjustment to amputation. *Med Pediatr Oncol.* 1982; 10:301-312.
6. Canale ST. Campell's Operative Orthopaedics. Philadelphia: Mosby,INC,2003.pp 773-881
7. Cappanna R, Morris HG, Campanacci D, Del Ben M, , Campanacci M. Modular uncemented prosthetic reconstruction after resection of tumours of the distal femur. *J Bone Joint Surg Br.*1997;76-B:178-86.
8. Dick HM, Malinin TL, Mnaymneh WH. Massive allograft implantation following radical resection of high grade tumors requiring adjuvant chemotherapy treatment. *Clin Orthop* 1985;197:88-96.
9. Eckardt JJ., Matthews, JG., Eilber, FL.: Endoprosthetic reconstructions after bone tumor resections of the proximal tibia. *Orthop Clin*, 1991; 22(1): 149-160.
10. Ekici H. Ekstremitte yerleşimli nonmetastatik osteosarkom tedavisinde ekstremitte kurtarıcı cerrahi. *Uzmanlık Tezi İstanbul*, 2000.
11. Enneking WF.Natural History in Musculoskeletal Tumor Surgery.Churchill Livingstone.1983:1-49.
12. Enneking WF.A System of staging musculoskeletal sarcomas. *Clin Orthop.* 1984; 204: 9-17.
13. Enneking WF. A system of staging musculoskeletal neoplasms. *Clin Orthop.* 1989; 204:9-24.
14. Enneking WF.Bone and soft Tissue Tumors.Italy:Piccin Nuova Libreria S.p.A.,1999: 1-3.
15. Enneking WF.Bone and soft Tissue Tumors.Italy:Piccin Nuova Libreria S.p.A.,1999: 43-68.
16. Eralp İL.Diz çevresi tümör rezeksiyonları sonrası modüler endoprotez ile rekonstrüksiyon.Uzmanlık Tezi İstanbul,1996.
17. Erler K, Demiralp B, Özdemir MT, Başbozkurt M. Total femur rezeksiyonu ve protetik replasmanın başarılı sonuçları: İki olgu sunumu. *Acta Orthop Traumatol Turc.* 2004; 38(1): 79-84.

18. Gebhardt MC, Flugstad DI, Spigfield DS, Mankin HJ. The use of bone allograft for limb salvage in high grade extremity osteosarcoma. *Clin Orthop*.1991; 270:181-196.
19. Grimer RJ, Carter SR, Tillman RM, Sneath RS, Walker PS et al. Endoprosthetic replacement of the proximal tibia. *J Bone Joint Surg Br*.1999; 81:488-494.
20. Harris IE, Leff AR, Gitelis S, Simon M. Function after amputation, arthrodesis, or arthroplasty for tumors about the knee. *J Bone Joint Surg Am*.1990; 72:1477-1483.
21. Hız M, Eklioğlu R, Ramadan İ, Kesmezacar H, Yücel A. Çimentolu Tümör Rezeksiyon Protezlerinin Aseptik Gevşeme Nedeni ile Çimentosuz Protezlerle Revizyonu XVIII.Millî Türk Ortopedi ve Travmatoloji Kongre Kitabı. Turgut Yayınevi 2003; 57-59.
22. Hillman A, Hoffmann C, Gosheger G, Krakau H, Winkelmann W. Malignant tumor of the distal part of the femur or the proximal part of the tibia:endoprosthetic replacement or rotastionplasty.*J Bone Joint Surg Am*.1999;81:462-467.
23. Holzer G, Windhager R, Kotz R. One-stage revision surgery for infection megaprothesis. *J Bone Joint Surg Br*.1997; 79:31-35.
24. Horowitz SM, Lane JM, Healey JH. Soft-Tissue Management With Prosthetic Replacement for Sarcomas Around the Knee *Clin Orthop* 1992; 275:226-231.
25. Horowitz SM, Lane JM, Otis JC, Healey JH. Prosthetic arthroplasty of the knee after resection of a sarcoma in the proximal end of the tibia. *J Bone Joints Surg Am*. 1991; 73:286-293.
26. Horowitz SM., Glasser DB., Lane JM., et al: Prosthetic and extremity survivorship after limb salvage for sarcoma: How long do the reconstructions last? *Clin Orthop* 293:280-286, 1993.
27. Ilyas I, Yuonge D, Pant R, Moreau P. Limb salvage for proximal tibial tumours using a modular prosthesis. *Int Orthop*. 2000; 24:208-211.
28. Jaffe N. Chemotherapy for malignant bone tumors. *Orthop Clin* 20 (3).1980; 487-503.
29. Kalnicki S, Bloomer WD. Radiation therapy in the treatment of bone and soft tissue sarcoma and soft tissue sarcoma in 'Musculoskeletal Oncology',ed. Lewis MM. W.B Saunders Co. 1992; 151-171.
30. Karadeniz E, Bilgin S. Tibia çervresi defektlerde fleb teknikleri A.Ü.T.F. Ort ve Trav. A.B.D Araştırma görevlisi semineri. Mart 2004.
31. Lampert MH, Sugarbaker PH. Rehabilitation of patients with extremity sarcoma in 'Musculoskeletal Surgery of Cancer'ed. Malawer MM, Sugarbaker PH.Thieme Verlag. 1992;55-62.
32. Li W, Yang R., Tsauo J., Knce proprioception in patients with osteosarcoma around the knee after modular endoprosthetic reconstruction. *The Journal of Bone and Joint Surgery*, 2005; 87(A):850-856.
33. Lodwick GS. The bones and joints in 'Atlas of tumor radiology',ed.Hodes PJ. Year book of medikol publisher,1971.

34. Malawer MM. Distal femoral resections for sarcomas of bone in "Musculoskeletal Surgery of Cancer" ed. Malawer, MM., Sugarbaker, PH., s:243-260, Thieme Verlag, 1992.
35. Malawer MM: Limb sparing surgery for malignant tumors of the proximal tibia in "Musculoskeletal Surgery of Cancer" ed. Malawer, MM., Sugarbaker, PH., s:270-281, Thieme Verlag, 1992.
36. Mergen E.Ortopedi ve travmatoloji.Ankara: Antip A.Ş. Tıp Kitapları ve Bilimsel Yayınları,Eylül 2004.
37. Miller MD. Review of orthopaedics. Philadelphia: Saunder, 2004 : 440-500.
38. Mittermayer F, Krepler P., Domincus M., et al: Long-term follow up uncemented tumor endoprostheses for the lower extremity. Clin Orthop, 2001; 388: 167-177.
39. Nichter SL, Lawrence RW. Reconstructive considerations for limb salvage surgery. Orthop Clin 24(3): 511-521. 1993;
40. Osgkg S, Toriyama M, Taira K. Analysis of giant cell tumor of bone with pulmonary metastases:Clin orthop, 1997; 253-335.
41. Otis JC, Lane JM. Nonmodular segmental knee replacement: Desing and performance in 'Limb Salvage in Musculoskeletal Oncology'ed. Enneking WF. Churchill Livingstone.1987;22-25.
42. Özbarlas S, Kavak C, Çeliktaş M. Alt Ekstremité Kemik Tümörlerinde TMTS Rezeksiyon Protezi Uygulanması: 50 Vakamın Ortalama İki Yıllık Takip Sonuçları .XVIII.Millî Türk Ortopedi ve Travmatoloji Kongre Kitabı. Turgut Yayınevi 2003; 225-227.
43. Peimer CA, Schiller AL, Mankin HJ, Smith RJ.Multicentric giant-cell tumor of bone.1999;62A:652-1980.
44. Resnick D, Niwayama G, Tumors and tumor like lesions of bones in 'Diagnosis of bone and joint disorders'.Boston:2nd combined AMSTS-EMSOS meeting, 1992 : 3602-3615.
45. Robert P, Chan D, Grimer RJ, Sneath RS, Scales JT. Prosthetic replacement of the distal femur for primary bone tumours. J Bone Joint Surg Br. 1991; 73:762-769.
46. Sağlık Y, Yıldız Y, Karakaş A et al: Giant cell tumor of bone, Bull Hosp Jt Dist. 1999; 58:98.
47. Sanjay BKS, Moreau PG. Limb salvage surgery in bone tumour with modular endoprosthesis. Int Orthop. 1999; 23:41-46.
48. Schindler OS, Cannon SR, Briggs TWR, Blunn GW. Stanmore custom-made extendible distal femoral replacements.Journal of Bone and Joint Surgery.Now 1997;79:927-937.
49. Sim FH., Frassica FJ and Chao EYS., Orthopaedic management using new devices and prostheses. Clin Orthop, 1995; 312:160-172.
50. Simon MA, Springfield D. Surgery for Bone and Soft-Tissue Tumors. Philadelphia: Lippincott-Raven Publishers, 1998; s.357-391.
51. Simon MA, Aschilman MA, Thomas N, Mankin HJ. Limb-Salvage treatment versus amputation for osteosarcoma of distal end of femur. J.Bone Joint Surg (Am).1986;68-A:1331-7.

52. Skaliczki G, Antal I, Kiss J, Szalay K, Skaliczki J, Szendrői M. Function outcome and life quality after endoprosthetic reconstruction following malignant tumours around the knee. *International Orthopaedics (SICOT)*. 2005; 29:174-178.
53. Skinner HB. *Current Diagnosis&Treatment in Orthopedics*. Second edition. International Edition. 2000; 247.
54. Snell Richard.S. *Klinik Anatomi Türkçesi 1.baskı*, Mart 1998.
55. Wirganovicz PZ, Eckhardt JE, Dorey FJ, Eilber FR, Kabo JM. Etiology and results of tumor endoprosthesis revision surgery in 64 patients. *Clin Ortop*.1999; 358:64-74.
56. Womer RB. The cellular Biology of bone tumors. *Clin Orthop*. 1991;262:12-21.
57. Wright K. Bioengineering aspects of prosthetic design in 'Bone tumour Management', ed. Coombs R. G.Butterworths&CO.1987;153-158.
58. Zwart HJJ, Taminiau AHM, Schimmel JM, Horn JK. Kontz modular femur and tibia replacement: 28 tumor cases followed for 3(1-8) years. *Acta Orthop Scand*. 1994; 65:315-318.