

## POSTOPERATİF DÖNEMDE GÜDÜĞÜN PROTEZE HAZIRLANMASI VE FİZYOTERAPİ YAKLAŞIMLARI

*Prof. Dr. Serap ALSANCAK\**

### ÖZET

Postoperatif dönemde güdüğün kalıcı proteze hazır oluncaya kadar geçen süre ve bu dönemde yapılanlar ileride kalıcı protezin fonksiyonel kullanımı bakımından önemlidir. Bu nedenle amputasyon sonrası yara iyileşmesinin tamamlanması, ağrının giderilmesi, ödemin çözülmesi ve güdüğün şekillenmesi, güdükte kontraktür oluşumuna izin vermeyen pozisyonların verilmesi, kasların güçlendirilmesi, eklem hareket serbestliğinin sağlanması ve genel olarak amputenin kuvvet, endürans ve performansını artırıcı uygulamalara yer verilmesi gerekir.

**Anahtar Kelimeler :** Postoperatif tedavi, amputasyon, güdük kontrolü, fizyoterapi yaklaşımları.

### POSTOPERATIVE STUMP MANAGEMENT AND PHYSIOTHERAPY APPROACHES

#### ABSTRACT

Postoperative stump management is important to be prepared of the stump for permanent prosthetic use. Following amputation, healing of the wound, controlling of the pain, treatment of residual limb oedema, providing active range of motion, preventing of contractures, strenght of muscles, developing of endurance and performance are considered.

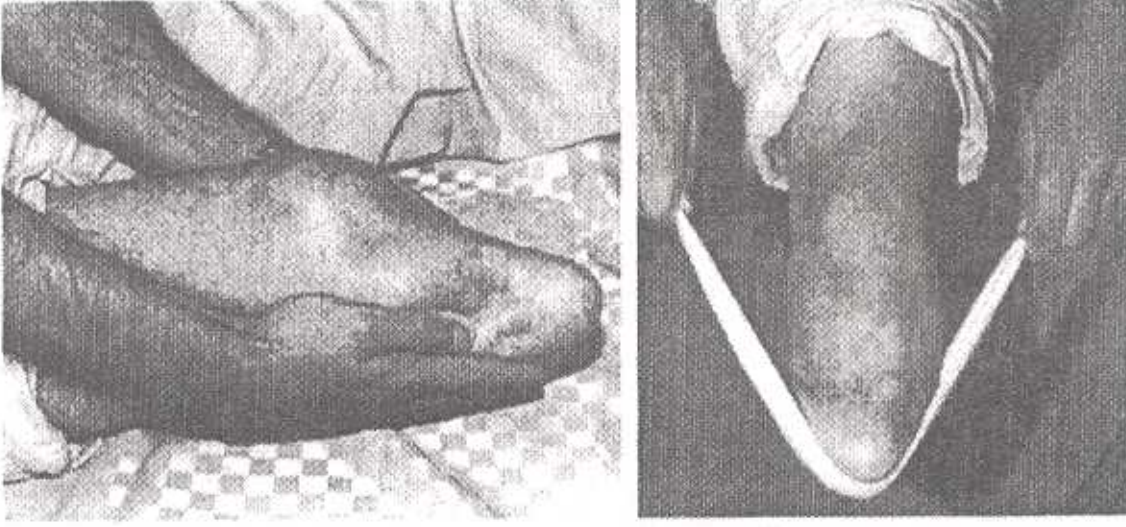
**Key Words:** Postoperative treatment, amputation, stump management, physiotherapy approaches.

Amputelerde uygulanan rehabilitasyon programı ile amputelerin fonksiyonel kapasite

tesini geliştirilir ve birey topluma yeniden kazandırılmaya çalışılır. Bu program preoperatif, postoperatif, preprostetik, prostetik ve postprostetik dönemleri kapsar. Programda postoperatif dönemde yapılacaklar daha çok amputasyon sonrası oluşabilecek komplikasyonları önlemeye yönelik rehabilitasyon yaklaşımlarını içerir.

**Postoperatif dönemde ağrı :** güdükte ödem, hematoma ve enfeksiyona bağlı olabilir veya erken yürüme yardımcılarının kullanımı ve aktif egzersizlere bağlı görülebilir ya da ağrı fantom ağrısı şeklinde olabilir. Ağrının kontrol altına alınmasında pek çok tedavi yaklaşımından yararlanılır ki bunlar farmakolojik tedavi, cerrahi tedavi, fizik tedavi, akupunktur ve psikolojik tedavidir. Farmakolojik tedavide analjezikler, antiinflamatuarlar, myorelaksanlar, vazodilatatörler ve antidepresanlardan yararlanılır. Cerrahi tedavide silastik katater, nöroma eksizyonu, skar eksizyonu, enflamatuar bursa eksizyonu, kemik ucu revüzyonu, reamputasyon, revaskülarizasyon ve spinal kord stimülasyonu yapılır. Fizik tedavide termal ajanlar, transkutanöz elektriksel sinir stimülasyonu (TENS), ultrason (US) gibi elektriksel ajanlar kullanılır, hidroterapi, masaj, desensitizasyon eğitimi uygulanır, solunum ve gevşeme egzersizleri verilir. Örneğin desensitizasyon eğitimine güdüğü hafif el temasına alıştıran başlanır ve bu basınç artırılarak devam eder (Şekil 1). Ertl, Syme, diz dezartikülasyonu gibi amputasyonlarda hedeflenen vücut ağırlığının tamamını güdük ucundan taşıtmaktır (2,5) (Şekil 2).

\* Ankara Üniversitesi Dikimevi Sağlık Hizmetleri Meslek Yüksekokulu, Protez-Ortez Programı, Ankara.



Resim 1. Gündükte desensitizasyon eğitimi.



Resim 2. Diz dezartikülasyonunda vücut ağırlığının tamamının güdük ucundan taşınması.

**Postoperatif dönemde ödem;** cerrahi travmanın yanı sıra pek çok sistemik hastalığa, doğru olamayan bandaj sarımlarına ve eklem problemlerine bağlı oluşabilir. Gündük ödemi ağrıya neden olur, güdüğün iyileşmesini ve rehabilitasyonunu geciktirir, protez uygulanmasını da zorlaştırır. Gündük ödeminin azaltılmasında yara iyileşmesini takiben zit banyolar, elevasyonda masaj, enterferansiyel akım,

diadinamik akım, yüksek voltaj galvanik stimülasyon, su içi ultrason, tazyik altında faradizm gibi fizyoterapi uygulamalarının yanısıra elastoplast flaster, CET (kontrollü çevresel basınçla tedavi), elastik bandaj ve elastik çorap gibi esnek uygulamalar, termoplastik soket gibi yarı esnek ve alçı soket, polyester laminasyonlu soket gibi sert uygulama yöntemlerinden yararlanılır. Bu uygulamaların tümünde temelde amaçlanan ödemi ve ağrıyı azaltmak, dolaşımı artırmak ve yara iyileşmesini hızlandırmaktır. Uygulamalar içerisinde en eski olanı aynı zamanda en pratik, ucuz ve etkili olanı elastik bandaj uygulamasıdır. Ayrıca elastik bandajda tekrarlayan temas güdüğün hassasiyetini azaltır. Ancak elastik bandaj doğru uygulandığında etkili bir yöntemdir. Johnson 1972'de bandajla uygulanan basıncın maksimum 20 mmHg olduğunu belirtmiştir(2,5).

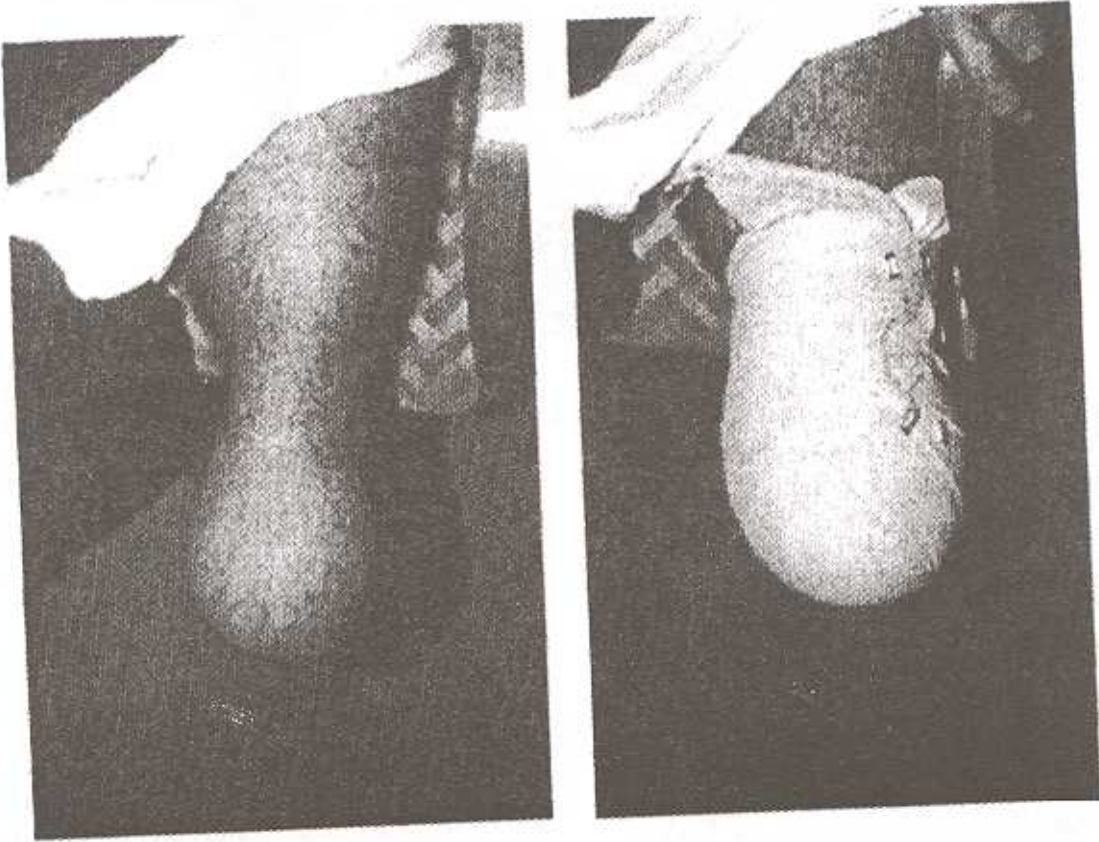
Uygulanması dikkat ve beceri gerektiren elastik bandajın sarım kuralları şu şekildedir :

- Gündüğe uygun bandaj seçilmeli,
- Distalden proksimale doğru ve basınç azaltılarak uygulanmalı,
- Sekiz şeklinde, spiral, diagonal ve rekürrent olmalı, spiral sarımlardan kaçınılmalı,
- Çok sıkı sarılmamalı,
- Açıkta doku bırakılmamalı,
- Doku katlantısına sebep olmamalı,

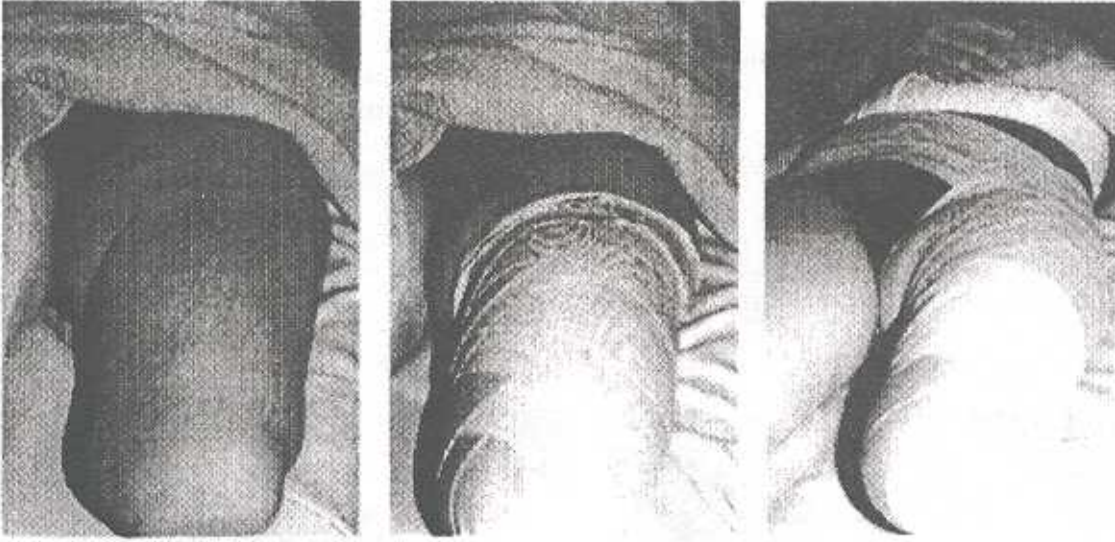
- Bandaj 6-8 saatte 15-20 dk açılmalı, egzersiz yapıldıktan sonra tekrar sarılmalı,
- Elastikiyetini kaybeden bandajlar kullanılmamalı,
- Bandaj uygulamasına ampute kalıcı protezini kullanana dek (en az 1,5 ay) ve bazen kalıcı protez başlandıktan sonra da kısa bir süre devam etmelidir.

Hatalı bandaj sarımları güdükte ciddi şekil bozuklukları ve cilt hasarları oluşturur. Şekil

3'de hatalı bir bandaj sarımı ve bunun sonucunda oluşan bulböz güdük şekli görülmektedir. Bazen sarım kurallara uygun yapılabilir ancak kısa zamanda proksimalden distale doğru rulo olarak kayar. Bu durumda addüktör kaslar proksimalde bandaj üzerinde yığılma oluşturur. Çözüm olarak sarımın amputasyon yerine ve seviyesine göre suprakondiller bölgeden, pelvisten (Şekil 4) veya karşı omuzdan dolaştırılması gerekir(2,4,8).



Resim 3. Hatalı bandaj sarımı nedeniyle oluşan bulböz güdük.



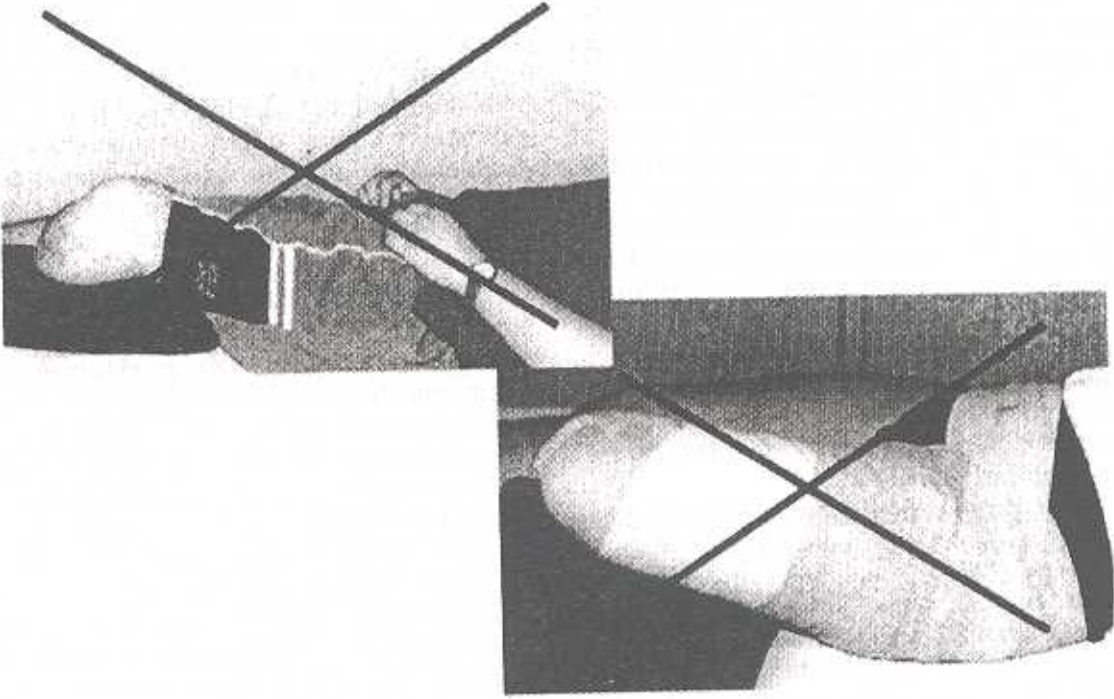
Resim 4. Adduktör roll ve çözümü.

Elastik bandaja göre daha pratik olan bir başka uygulama elastik çoraptır. Her amputasyon seviyesi için özel üretilmiş hazır çoraplar bulunmaktadır. Ancak biz uygulamalarımızda ekonomik olması bakımından varis çoraplarının alt uçlarını güdüğe uygun dikerek oluşturduğumuz çorapları kullanıyoruz. Diz üstü amputelerde ve özellikle kısa güdüklerde gözlemlediğimiz kayma riskini şekil 5'de görüldüğü gibi pelvisten bir örgü bant dolayarak önliyoruz. Bazan güdüğü kısa sürede şekillendirmeyi amaçladığımızda elastik bandaj ve elastik çorabı birlikte de verebiliyoruz. Elastik çorapların gece kayarak turnike etkisi oluşturacağı belirtiliyor ve bu nedenle daha çok gündüz uygulanması sağlık veriliyorsa da biz henüz böyle bir durumla karşılaşmadık ve hastalarımıza elastik bandaj uygulamasında olduğu gibi günde 6-8 saat 15-20 dk çıkarmalarını önerdik. Hassas güdüklerde gerek elastik bandaj gerek elastik çorap şekil 6'da görüldüğü gibi cilt sorunlarına sebep olur. Bu durumda çoğu kez bandaj veya elastik çorabın ciltle direk teması önlendiğinde örneğin güdük üzerine pamuklu çorap giydirerek çözümlenir. Son çalışmalar allerjik güdüklerde silikon çorapların da başarılı sonuçlarını göstermektedir.

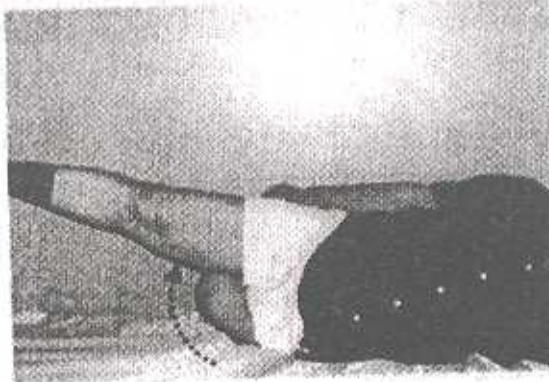
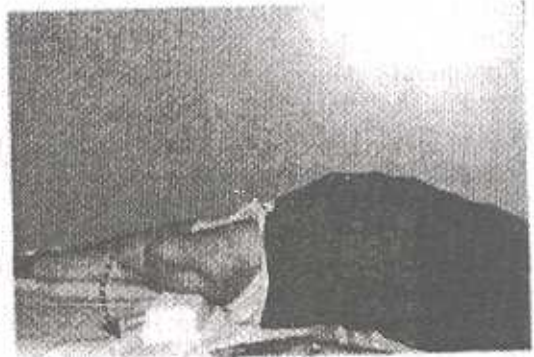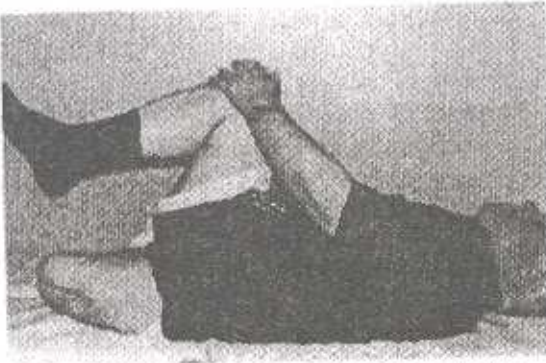Bizim güdük ödemiini çözme ve güdüğü şekillendirmede sık kullandığımız yöntemlerden biri de yarı esnek uygulama olarak bilinen termoplastik soket uygulamasıdır. Bu yöntemde güdük üzerine elastik çorap

giydirdikten sonra termoplastik soketi uygular ve paralel barda hastayı ayağa kaldırarak güdük üzerine kısmi ağırlık vermesini sağlarız. Güdük inceldikçe soket içerisine pamuklu çorap ilave ederiz. Bir başka yöntem sert uygulama olarak bilinen alçı soketle güdüğü şekillendirme yöntemidir. Tek fark güdüğe termoplastik soket yerine alçı soket uygulanmasıdır. Ancak bu bizim sık kullandığımız bir yöntem değildir (2,4,8).

**Postoperatif dönemde güdüğe pozisyon verme:** Amputasyon sonrası kalan kasların hakimiyetine bağlı olarak ekstremitenin düzgün duruşu bozulur. Transtibial amputelerde kuadrisepsin kuvvet kolunun kısılması nedeniyle oluşan güç kaybına bağlı dizin fleksiyona gidişi görülür. Transfemoral amputelerde ise güdük boyu kısaltıldıkça abduktör kasların hakimiyeti artar. Femurun 1/3 distal amputasyonlarında adduktör magnus kasının büyük kısmının kaybına bağlı olarak femurun adduksiyon fonksiyonu % 70 azalır. İliopsuas kasının antagonisti olan hamstring kaslarının insersiyolarının kaybı ve bu kasların kuvvet kollarının kısılması kalça fleksörlerini daha güçlü hale getirir. Normalde iç ve dış rotatörler arasında ise dış rotatörler lehine 3 kat kuvvet daha fazladır. Bu nedenle güdüğü doğru pozisyonlamak, hatalı pozisyonlamadan kaçınmak (Şekil 5) ve egzersizlerle güçlü kaslar yönünde gelişebilecek kontraktürleri (fleksiyon, abduksiyon ve dış rotasyon kontraktürü gibi) önlemek gerekir (2,5).



Şekil 5. Transtibial ve transfemoral güdüklerde hatalı pozisyonlama.



Resim 6. Dinamik egzersizler.

**Postoperatif dönemde egzersiz:** Amputasyon sonrası egzersiz kontraktürleri önlemek, normal eklem hareketlerini sürdürmek, dolaşımı artırmak, agonist-antagonist kas kuvvet dengesini sağlamak atrofiyi önlemek, endurans ve motivasyonu artırmak, protezin kullanımını kolaylaştırmak için verilir. Bu egzersizler aktif, izometrik, dinamik, PRE (Progressif Rezistif Egzersiz), PNF (Proprioseptif Nöromusküler Fasilitasyon) tekniğinin kullanıldığı egzersizler ve izokinetik egzersizler şeklinde olabilir (Şekil 6).

Bilateral alt ekstremitte amputelerde vücut ağırlığı ile üst ekstremiteler güçlendirilebilir. Bunun için uygun her ortamda push up egzersizleri verilebilir. Hatta bunlar PNF teknikleriyle birleştirilebilir.

Ayrıca karın-sırt kaslarının güçlendirilmesi önemlidir. Çünkü zayıf olan rektus abdominus protezle yürüyüş bozukluğuna neden olur, bel ağrısı yapar ve lumbal lordozu artırır. Amputasyon sonrası S2'nin 1.5-2 cm önünde yer alan gravite merkezi sağlam tarafa ve yukarı yer değiştirir. Kas gücü ve proprioseptif duyuların da kaybolması amputenin dengesinin bozulmasına yol açar. Bu durumda postoperatif dönemde verilecek denge egzersizleri gerek bozulan dengenin tekrar kazanılmasında gerekse protezi ile mobilizasyonunun düzgün olmasında büyük rol oynar (2).

**Postoperatif dönemde mobilizasyon:** Bizim sık kullandığımız oldukça ekonomik ve pratik olan klasik yöntem, amputasyon sonrası güdüğüne elastik bandaj sarılan amputenin koltuk değneği veya walker gibi yürüme yardımcıları mobilizasyonudur. Günümüzde kullanılan pekçok mobilizasyon yöntemi mevcuttur. Örneğin bunlardan biri amputasyonun hemen ardından uygulanan IPPF (Immediate Postsurgical Prosthetic Fitting)'dir. Bu uygulamada güdüğe steril çoraplar giydirilir, kemik çıkıntılarını keçelerle desteklenir ve güdüğe alçı sargı sarılır. Güdüğe sarılan bu alçı sargının altına pylon ve ayak tutturulur. Ardından amputenin alçı protezi ile mobilizasyonu sağlanır. Tekniğin geçmişi 1961'e dayanır. İlk Berlemont'un uyguladığı IPPF 1963'de Weiss (Polonya'da) ve 1964'de Burgess (Amerika'da) tarafından sürdürülmüştür. Burgess 1978'de 1500 amputeye IPPF gerçekleştirmiştir. Mudoch 70'li yıllarda tekniği eleştirmiş ve bu uygulamanın özellikle periferik vasküler hastalığı olan amputelerle yaşlılarda ciddi problemlere yol açtığını belirtmiştir.

Ancak IPPF tekniğinin güdüğü kısa sürede proteze hazırlaması, ağrı, ödem, kontraktür gibi postoperatif komplikasyonları önlemesi ve toplam rehabilitasyon sürecini kısaltması gibi önemli avantajları vardır. Bunun yanısıra doğru uygulanmadığında oluşturduğu cilt komplikasyonları önemli dezavantajlarındandır. Yine bu teknikte güdük uzun süre kapalı ve nemli ortamda kalır, ayrıca güdüğü dışardan gözleme şansı yoktur ve tekniğin uygulanması pratik değildir.

IPPF tekniğinin uygulanması ekip çalışmasını ve teknik bilgiyi gerektirir. Ampute eğitimine fizyoterapist tilt table'da başlar ve paralel barda baskül üzerinde amputeye kısmi ağırlık verdirerek devam eder. İlk hafta 9 kg'la başlayan ağırlık verme ikinci hafta sonunda 25 kg'a kadar çıkarılır. Kısmi ağırlık verme eğitimi geliştirilen basınç ölçme aletleriyle son derece dikkatli yapılabilir. Bu eğitim walker, koltuk değneği veya dirsek destekli bastonlarla paralel bar dışında da devam eder. Ampute ve güdük 2. veya maksimum 3. hafta sonunda kalıcı protezine hazır konuma gelir(3).

Günümüzde IPPF tekniği eski popülaritesini kaybetmiştir. Yerini 1971'de Little'in başlattığı pnömatik soketli EWAs (Early Walking Aids) olarak bilinen erken yürüme yardımcıları almıştır. Sistemin en önemli avantajı uygulama pratikliği ve kolay giyip çıkartılabilmesidir. Erken yürüme yardımcılarından; Vessa firması tarafından İngiltere'de geliştirilen Ppam (Pnömatik Post Amputation Mobility) ve AMA (Amputee Mobility Aid), Otto-Bock firması tarafından Almanya'da geliştirilen Saarbrücker, LIC firması tarafından İsveç'te geliştirilen Tulip Limb gibi hava yastıklı sistemler postoperatif 5.-7. günde uygulanmaya başlanır. Bu sistemde iç ortamda yürüme eğitimi verilir ve başlangıçta toplam 1 saat olan eğitim maksimum 2 saate çıkartılabilir. Başlangıçta uygulanan basınç 15-25 mmHg iken ilerleyen günlerde maksimum 40mmHg'ya çıkartılabilir.

Bu sistemlerin dışında yine erken yürüme yardımcısı olarak kullanılan, pnömatik olmayan ve güdük inceldikçe soketin değişik yöntemlerle daraltılabildiği sistemler mevcuttur. Bunlara hazır soketlerin kullanıldığı Femurett protez uygulamaları ve ısıtılarak güdük üzerinde şekillendirilen Halmstad ve Haberman gibi Interim protez uygulamaları örnek verilebilir. Ancak bunlar maliyeti yüksek uygulamalardır (1,6,7).

#### KAYNAKLAR

1. Bonner JF, Green FR.: Pneumatic Airleg Prosthesis : Report of 200 Cases. Arch. Phys. Med. Rehabil. Med. 63:383-385, Aug. 1982.
2. Engstrom B, Van de Ven C.: Therapy for Amputees. Churchill Livingstone, Edinburg 1999.
3. Gerhardt JJ., King PS, Zettl HJ.: Immediate and Early prosthetic Management. Hans Huber Publishers, Toronto 1986.
4. Karaduman A.: Postoperatif Dönemde Proteze Hazırlık. In : H. Erdem (Ed): II. Ulusal Protez-Ortez Kongresi Kitabı, Türk Hava Kurumu Basımevi, Ankara 2000.
5. Murdoch G, Bennett W.: Amputation : Surgical Practice and Patient Management. Butterworth-Heinemann, Oxford 1996.
6. Rausch WR, Khalili A. : Air Splint in Preprosthetic Rehabilitation of Lower Extremity Amputated Limbs. Physical Therapy, 65:912-914, June 1985.
7. Readhead RG.: The Early Rehabilitation of Lower Limb Amputees Using a Pneumatic Walking Aid. Prosth. Orth. Int., 7:88-90, 1983.
8. Şener G, Erbahçeci F.: Protezler. Hacettepe Üniversitesi Fizik Tedavi ve Rehabilitasyon Yüksekokulu Yayınları : 24, Ankara 2001.