



**TÜRKİYE CUMHURİYETİ
ANKARA ÜNİVERSİTESİ
SAĞLIK BİLİMLERİ ENSTİTÜSÜ**



**KÖPEK KASTRASYONUNDA BİPOLAR DOKU
KAPAMA YÖNTEMİNİN KULLANILMASI**

Ceren YAMAN

DÖLERME ve SUNİ TOHUMLAMA ANABİLİM DALI

DOKTORA TEZİ

**DANIŞMAN
Prof. Dr. Ongun UYSAL**

ANKARA

2020

**TÜRKİYE CUMHURİYETİ
ANKARA ÜNİVERSİTESİ
SAĞLIK BİLİMLERİ ENSTİTÜSÜ**

**KÖPEK KASTRASYONUNDA BİPOLAR DOKU
KAPAMA YÖNTEMİNİN KULLANILMASI**

Ceren YAMAN

DÖLERME ve SUNİ TOHUMLAMA ANABİLİM DALI

DOKTORA TEZİ

DANIŞMAN

Prof. Dr. Ongun UYSAL

İKİNCİ DANIŞMAN

Doç. Dr. HALİT KANCA

ANKARA

2020

ETİK BEYAN

Ankara Üniversitesi Sağlık Bilimleri Enstitüsü Müdürlüğü'ne,

Doktora tezi olarak hazırlayıp sunduğum “Köpek Kastrasyonunda Bipolar Doku Kapama Yönteminin Kullanılması” başlıklı tez; bilimsel ahlak ve değerlere uygun olarak hazırlanmıştır. Tezimin fikir ve hipotezi tümüyle tez danışmanlarıma ve bana aittir. Tezde yer alan deneysel araştırma tarafımdan yapılmış olup, tüm cümleler, yorumlar bana aittir.

Yukarıda belirtilen hususların doğruluğunu beyan ederim.

Öğrencinin Adı Soyadı: Ceren YAMAN

Tarih: 01.07.2020

İmza:

İÇİNDEKİLER

	SAYFA
	NO
Etik Beyan	i
İçindekiler	ii
Önsöz	iii
Simgeler ve Kısaltmalar	v
Çizelgeler	vi
Şekiller	vi
1. GİRİŞ	1
1.1. Köpeklerde Kastrasyonun Endikasyonları	1
1.2. Köpek Kastrasyonunda Kullanılan Cerrahi Yöntemler	3
1.3. Cerrahi Kastrasyonun Komplikasyonları	5
1.4. Cerrahi Hemostaz Yöntemleri	5
2. GEREÇ ve YÖNTEM	11
2.1. Hayvan Materyali	11
2.2. Çalışma Gruplarının Oluşturulması	11
2.3. Pre-Operatif Uygulamalar	12
2.4. Anestezi ve Analjezi Protokolü	12
2.5. Cerrahi Hazırlık	12
2.6. Cerrahi Uygulama	13
2.7. Post-Operatif Süreç	16
2.8. İstatistiksel Değerlendirme	18
3. BULGULAR	20
3.1. Tanımlayıcı Veriler	22
3.2. Ağrı Skoru Bulguları	23
3.3. Post-Operatif Komplikasyonlar	24
4. TARTIŞMA	26
5. SONUÇ ve ÖNERİLER	34
ÖZET	36
SUMMARY	38
KAYNAKLAR	40
EKLER	46
Ek-1. Etik Kurul Belgesi	46
ÖZGEÇMİŞ	48

ÖNSÖZ

Köpek (*canis familiaris*), etçiller (*carnivora*) takımının köpekgiller (*canidae*) familyasına mensup memelidir. Tarihte ilk evcilleşen hayvan türüdür. İnsanla olan ilişkisi 10 bin yıl öncesine dayanır. Günümüzde, sadık dostluklarıyla bilinen köpekler, pek çok insanın sosyal hayatının bir parçası olmuştur. Pet hayvanı olarak beslenmesinin yanı sıra çevik ve hızlı olmaları, iyi koku almaları, iz sürmeleri, eğitilebilirlikleri gibi özelliklerinden de yararlanılmaktadır.

Erkek köpeklerde cerrahi kastrasyon veteriner pratikte en yaygın gerçekleştirilen cerrahi prosedürlerden olup; kontrasepsiyon ve davranış problemlerinin engellenmesi/azaltılmasının yanı sıra tümörler, reproduktif hastalıkların engellemesi ve tedavisi amacıyla gerçekleştirilmektedir. Köpeklerde cerrahi kastrasyonun başlıca komplikasyonları enfeksiyon, yara açılması, skrotal şişme, hemoraji, subkutan morarma ve subkutan hematomdur. Skrotumun şişmesi ve morarması ile sık karşılaşılmaktadır. Cerrahi müdahaleler esnasında hemostaz sağlanması, cerrahinin ana kurallarından birisidir. Elektrotermal bipolar damar kapama yöntemi son yıllarda beşeri hekimlikte akademik kabul görmüş en yeni hemostaz sağlayan yöntemlerden biridir.

Sunulan tez çalışmasında köpeklerin cerrahi kastrasyonunda homeostazın sağlanması amacıyla bipolar doku kapama yönteminin kullanılmasıyla cerrahi prosedürün başarısının ve hayvan refahının artırılması hedeflenmiştir. Elektrotermal bipolar damar kapama yöntemi veteriner hekimlikte rutin cerrahi bir işlemde ilk kez kullanılmıştır.

Tezimde emeđi geen danıřmanlarım, Prof. Dr. Ongun UYSAL, Do. Dr. Halit KANCA ve Prof. Dr. Ali DAŐKIN bařta olmak zere Dlerme ve Suni Tohumlama Anabilim Dalı'nın tm akademik ve idari personeline; beni yetiřtirip hayata hep gzel bakmamı sađlayan, her zaman maddi manevi yanımda olan annem Bilkay YAMAN ve abim Nazım YAMAN'a teřekkrlerimi bor bilirim.



SİMGELER VE KISALTMALAR

%	Yüzde
<	Küçük
>	Büyük
±	Artı Eksi
≥	Büyük Eşit
®	Tescilli Marka
°C	Degree Celsius (Santigrat Derece)
a.	Arteria
Amp	Amper
BPH	Bening Prostat Hipertrofisi
cm	Santimetre
COX	Siklooksijenaz
dk	Dakika
i.m.	Kas İçi
i.v.	Damar İçi
kg	Kilogram
kHz	Kilohertz
Ltd	Limited Şirket
mg	Mikrogram
mg	Miligram
mm	Milimetre
sn	Saniye
™	Ticari Marka
v.	Vena

ÇİZELGELER

	SAYFA NO
Çizelge 2.1.: Ağrı skoru değerlendirilmesi	17
Çizelge 2.2.: Operasyon bölgesinin 24. saatte değerlendirilmesi	18
Çizelge 3.1.: Hayvan materyaline ait tamamlayıcı veriler ve operasyon süreleri	21
Çizelge 3.2.: Çalışma gruplarının ortalama yaş, vücut ağırlığı ve operasyon sürelerinin karşılaştırılması	22
Çizelge 3.3.: Çalışma gruplarında ağrı skorunun 15., 60., 120. dakika ve 24. saatteki karşılaştırılması	22
Çizelge 3.4.: Çalışma gruplarında operasyon bölgesi 24. saat şişlik ve morluk skorlarının karşılaştırılması	25

ŞEKİLLER

	SAYFA NO
Şekil 1.1.: Ligasure™ radyofrekans jeneratörü üstten görünüm	8
Şekil 1.2.: Ligasure™ radyofrekans jeneratörü önden görünüm	8
Şekil 1.3.: Ligasure™ el aleti	9
Şekil 2.1.: Preskrotal ensizyon	13
Şekil 2.2.: Testisin dışarı alınması	14
Şekil 2.3.: Funikulus spermatikusun sütür materyali ile lisasyonu.	14
Şekil 2.4.: Funikulus spermatikusun Ligasure™ ile kapatılması	14
Şekil 2.5.: Deri altına emilebilir suture materyali ile dikilmesi.	15
Şekil 2.6.: Derinin emilebilir suture materyali ile dikilmesi.	15
Şekil 2.7.: Ensizyon hattı ve çevresine antibiyotikli spreynin uygulanması.	15
Şekil 3.1.: Ağrı skoru bulguları	23

1. GİRİŞ

Köpeklerde sterilizasyon, veteriner pratikte en yaygın gerçekleştirilen cerrahi prosedür olup, evcil hayvanlarda hızlı popülasyon artışı problemine bir çözüm, üreme sistemi ile ilgili sağlık problemlerinin engellenmesi ve tedavisi amacıyla uygulanan bir kontrasepsiyon metodudur (Olson ve ark., 1986). Son yıllarda farmakolojik ve kimyasal sterilizasyon yöntemleri geliştirilmesi için gösterilen yoğun çabalara karşın cerrahi yöntemler önemini yitirmemiştir (Howe, 2006).

Köpeklerde sterilizasyon amacıyla farklı cerrahi yöntemler kullanılabilir. Gonadektomi dişi veya erkek gonadların uzaklaştırılmasını tanımlarken kısırlaştırma daha çok dişi köpeklerde ovariektomi ve ovariyohisterekтоми işlemleri için kullanılmaktadır. Erkek köpeklerin sterilizasyonu için cerrahi yöntem ise genellikle kastrasyon olarak tanımlanmaktadır. Orşiektomi cerrahi bir yöntem olup testislerin skrotal kese içerisinden dışarıya alınması işlemidir. Evcil hayvanlarda cerrahi kastrasyona dair arkeolojik kanıtlar neolitik çağın sonlarına (M.Ö. 7000-6000) kadar uzanmaktadır (Anonim, 2013).

1.1. Köpeklerde Kastrasyonun Endikasyonları

Köpeklerde kastrasyonun temel endikasyonu hayvanın üreme yeteneğinin ortadan kaldırılmasıdır. Erkek köpeklerde kastrasyon tüm dünyada sahipli ve sahipsiz köpeklerde üremenin engellenmesi ve popülasyon kontrolü amacıyla yaygın kullanılan bir yöntemdir. Günümüzde hızlı ve kontrolsüz artan köpek popülasyonu olgusu başta büyük şehirler olmak üzere ülkemizin en önemli toplumsal sorunlarından birisi halindedir. Sahipli köpeklerin kontrolsüz üremesi, üretilen köpek

yavrularının sahiplendirilememesi, sahipli köpeklerin ve bunlardan doğan yavruların sokağa terk edilmesi başıboş köpek popülasyonunun artmasına sebep olmaktadır.

Erkek köpekler; sıklıkla davranış problemlerinin iyileştirilmesi amacıyla kısırlaştırılmaktadır (Reichler, 2008). Testosteron erkek köpeklerde merkezi sinir sistemini; ilk olarak prenatal dönemde, ikinci olarak seksüel olgunluk evresi boyunca olmak üzere iki noktada yoğun şekilde etkilemektedir (Hart ve Eckstein, 1997). Testosteronun erkek beynine ulaşmasıyla öncelikli olarak cinsiyete özgü yapısal değişiklikler, sonrasında ise davranışsal değişiklikler başlamaktadır. Testosteron titreleri, yavru erkek köpek 4-5 aylığa ulaştıktan sonra artışa geçmekte, 10 aylık yaşta maksimuma ulaşmakta ve 18 aydan itibaren tekrar düşmektedir (Dunbar, 1999). Köpeklerde gonadektominin etkileri üzerine yürütülen geniş çaplı bir anket çalışmasında, kastrasyon operasyonu sonrası erkek köpeklerin, %25'inde hızlı, %35'inde kademeli olmak üzere, %60'ında agresyonun azaldığı bildirilmiştir (Fogle, 1990). Yapılan bir diğer araştırmada benzer sonuçlara ulaşılmış; yetişkin erkek köpeklerin ortalama %25'inde insan ya da diğer köpeklere karşı agresif davranışların gonadektomi sonrasında %50-90 oranında azaldığı görülmüştür. Bunun yanı sıra erkek köpeklerde gonadektomi zamanlamasının davranış açısından bir farklılık yaratmadığı belirlenmiştir (Neilson ve ark., 1997).

Kastrasyon, kontrasepsiyon ve davranış problemlerinin yanı sıra venereal hastalıkların önlenmesi, kalıtsal hastalıkların aktarımının engellenmesi, testislerin hipertrofik dejenerasyonları, tümörleri ve travmatik lezyonları; perineal herni, kriptorşidizm ve prostat hastalıklarının engellenmesi ve tedavisi amacıyla gerçekleştirilmektedir (Belanger ve ark., 2017).

Bilateral orşiektomi sonrası dolaşımdaki testosteron seviyesindeki azalmaya bağlı olarak prostat atrofi gerçekleşir. Prostatdaki atrofi; benign prostat hiperplazisi (BPH), prostatitis ve testis tümörlerinin görülme sıklığını azaltır. BPH klinik

bulgulara göre kısırlaştırılmamış 6 yaş üstü erkek köpeklerde %75-80 oranla gözlenirken 9 yaş ve üstünde bu oran %90-100'dür (De Cramer ve May, 2015).

Testis tümörleri kısırlaşmamış erkek köpeklerde yaygındır. Testis tümörlerinin insidansı %4,6 olarak bildirilmiştir (Mischke ve ark., 2002). Sertoli hücre tümörleri, interstisyel hücre tümörleri ve seminoma testis tümörleri arasında en sık gözlenenlerdir. Testis tümörlerin gelişim etiyojisi bilinmemektedir. Rutin kastrasyon ile testis tümörlerinin görülme sıklığı belirgin olarak azaltılabilmektedir (Degner, 2016).

1.2. Köpek Kastrasyonunda Kullanılan Cerrahi Yöntemler

Testisler erkek köpeklerde arka bacakların arasında skrotum kesesi içerisinde testislerin uzun eksenini, vücudun uzun eksenine paralel yönde ve testisin ön ucu biraz ventrale eğik vaziyette bulunmaktadır. Testisler dıştan içe doğru; skrotum, tunika dartos, tunika vaginalis communis ve tunika vaginalis propria ile örtülüdür (Baran ve ark., 2016). 12 kg vücut ağırlığındaki bir köpek için ortalama testis boyut 3 cm uzunluk, 2 cm genişlik ve 2 cm kalınlıktır. Testis epididimis ve spermatik kord abdomen kökenli periton ile sarılmıştır. Parietal tunika vaginalis dış katmandır, visseral tunika vaginalis ise abdomenden gelen periton ile devam eder. Tunika vaginalisin derinliklerinde, yoğun, beyaz, fibrinojen kapsül olan tunika albuginea bulunur. Bu elastik olmayan kapsülde testiküler arter ve venlerin yüzeysel dalları bulunur. Testisler sinir, lenf ve kan damarlarını içeren bağdoku (septula testis) ile loblara ayrılır. Bu bağ doku lamelleri tunika albugineanın derinliklerinde birleşerek merkezde mediastinum testisi oluştururlar. Testis ve epididimis, epididimisin kaudal çıkıntısındaki parietal tunika vaginalis ve testisi sabitleyen kaudal ligament ile birbirine bağlanır. Testis ayrıca spermatik kord ve tunika vaginalis ile dolaylı olarak sabitlenir (Boothe, 2003).

Testiküler arter 4. lumbar vertebra düzeyinden aort'tan kıvrılarak çıkar. Sağ testiküler arter sol arterin kraniyelinden köken alır. Testiküler ven arteriyel yolu takip eder ama spermatik kord içinde geniş pampiniform pleksusu oluşturur. Sağ testiküler vena v. kava kaudalise açılırken sol v. renal venada sonlanır. Değişken sayıdaki testis lenf kanalları iliak lenf nodülüne boşalır. Testiküler sinirler otonomik olup 3. ve 4. lumbar sempatik gangliyonun doğan postgangliyonik sempatik lifler içerir (Boothe, 2003).

Köpeklerde bilateral orşiektomi geleneksel olarak orta hattın preskrotal bir ensizyon kullanılarak açık ve kapalı tekniklerle gerçekleştirilmektedir. Kapalı teknikte testis deri ensizyonuna doğru kraniyeye yönlendirilir, testis üzerinde subkutan doku ve spermatik fasiya ensize edilerek vagina tunikalis parietalis ortaya çıkarılır. Spermatik kord ve vaginal tunikalar birlikte transfiksasyon ligatürü ile bağlanır. Transfiksasyon sırasında iğne spermatik kordtan duktus deferens hedeflenerek geçirilir, ligatürün distalinde transekte edilen spermatik kord ve tunika vaginalis yerine yerleştirilir. İşlem diğer testis için de gerçekleştirilir. Açık yöntemde spermatik kordun saran tunika pariyetalis üzerine bir ensizyon yapılır, spermatik kord ligatüre edilirken vagina tunikalis parietalis ve musculus kremaster ligatüre edilir. Alternatif olarak tunika vagina pariyetalis testis dışarı alınmadan önce ensize edilir. Tunikalar spermatik kordun kalanından ayrılır ve bu iki yapı ayrı ayrı ligatüre edilir. Deri altı doku ve deri emilebilir sütür materyali ile dikilir (Arnold-Stone, 2002). Ligatürlerin vasküler pedikül etrafında doğrudan yerleştirilebildiği, daha güvenli ligasyon ile sonuçlanan açık teknik rutin cerrahi kastrasyon yöntemidir (Boothe, 2003).

Köpeklerde skrotal orşiektomi yöntemi de tanımlanmıştır. Yöntem skrotal kesenin iyi gelişmediği köpeklerde önerilmekle birlikte, erkek köpeklerin "skrotal bilinçli" olarak kabul edilmesi ve skrotumun deri irritasyonu sıklıkla self travma ile sonuçlanması nedeniyle yaygın kullanılmamaktadır (Howe 2006) .

Bir başka cerrahi kastrasyon yöntemi olan vazektomi, duktus deferensin bilateral olarak uzaklaştırılması ya da bir bölümün oklüzyonu şeklinde uygulanarak, çiftleşme boyunca sperm ejakülasyonunun engellenmesi ile hayvanlarda infertilite oluşturulmasını kapsamaktadır (Johnston ve ark., 2001a ve Johnston ve ark., 2001b). Ancak, androjenlerin üretiminin devam etmesinden dolayı istenmeyen erkek cinsiyet özellikleri ve davranışları, androjene bağlı hastalıklar önlenemediğinden tercih edilmemektedir (Johnston ve ark., 2001a).

1.3. Cerrahi Kastrasyonun Komplikasyonları

Preskrotal kastrasyonun başlıca komplikasyonları enfeksiyon, yara açılması, skrotal şişme, hemoraji, subkutan morarma ve subkutan hematomdur. Skrotumun şişmesi ve morarması ile sıklıkla karşılaşılmaktadır (Phillips ve Leeds, 1976). Kastrasyon sonrası hemoraji ciddi bir durum olabilmekte, skrotal hematoma ya da intraabdominal hemorajiye sebebiyet verebilmektedir. Şiddetli hemoraji, yoğun destekleyici bakım ve spermatik kordun yerinin bulunarak ligatüre edilmesi için abdominal uygulamalar gerektirebilmektedir. Skrotal hematoma şiddetli olduğunda skrotal ablasyon gerektirebilmektedir (Boothe, 2003). Preskrotal kastrasyonun komplikasyon oranları %0-32 arasında bildirilmiştir. Genç hayvanlarda komplikasyon oranlarının daha düşük olduğu bildirilmiştir (Kustritz 2007; Pollari ve Bonnet 1996 ve Pollari ve ark., 1996).

1.4. Cerrahi Hemostaz Yöntemleri

Cerrahi müdahaleler esnasında hemostaz sağlanması, cerrahinin ana kurallarından birisidir. Hemostaz, ameliyatın güvenliği ve yapılabilirliği açısından en

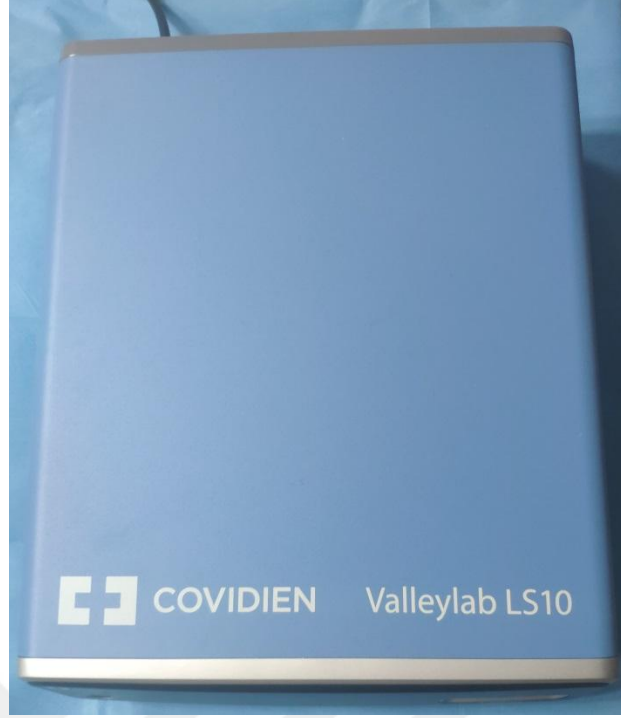
önemli basamaklardan biridir. Hemostaz sağlamaya yönelik girişimler çok eski çağlara dayanmakta olup, bu dönemlerde, ısıtılan taşlar hemostaz sağlama amacıyla kullanılmıştır (Massarweh ve ark., 2006). Geçmişten günümüze farklı ameliyat türleri için değişik homeostaz enstrümanları tasarlanmış, monopolar ve bipolar aletler, klipler, sütür materyalleri, ultrasonik koagülatörler, stapler bu amaçla kullanılmıştır (Küçük, 2008).

Enerjiye bağlı termal koagülasyon aletleri, Cushing ve Bovie'nin 1928'de elektrokoter ile yaptığı çalışmalardan beri kullanılmaktadır (O'Connor ve ark., 1996). Günümüzdeki sistemler, elektrokoter koagülasyon için dalgalı, yüksek frekanslı akımları hemostaz sağlamak amacıyla kullanılırlar. Bunun için kullanılan iki temel metod, monopolar ve bipolar sistemlerdir. Monopolar elektrokoterde akım cerrahi alandaki elektrottan hastanın vücudu boyunca akar ve hastadan uzak bir yere yerleştirilmiş elektrot aracılığıyla geri döner. Bipolar elektrokoterde ise akım, hedef dokunun her iki yönüne yerleştirilmiş elektrot kutupları arasında akar. Uzun yıllardır kullanılmakta olan monopolar ve bipolar elektrokoagülasyon yöntemleri, 1–3 mm arasındaki damarları kapamakta kullanılır. Termal yayılım açısından güvenilirlikleri sınırlıdır ve damar çapı arttıkça uygulamanın güvenilirliği dramatik olarak azalır (Dubuc-Lissoir, 2003).

Elektrotermal bipolar damar kapama yöntemi son yıllarda akademik kabul görmüş en yeni yöntemlerden biridir. Bu teknolojiye, radyofrekans kanamanın kontrollü kesilmesinde kullanılmaktadır. Dokudaki lifleri düşük ısıda füzyon enerjisi kullanarak birbirine yapıştırır. Çapı 1–7 mm arasındaki damarların hemostazı için Valleylab (Covidien, Boulder, CO, USA) tarafından ligasyonlara, hemokliplere, staplere, elektrocerrahi aletlere, diğer enerjiye dayalı teknolojilere alternatif bir yöntem olarak geliştirilen Ligasure™ damar kapama aleti olarak bilinmekte olup, kullanımı yaygınlaşmaktadır. Akıllı elektrotlar olarak adlandırılan, 2 adet damar kapama yüzeyi olup minimal termal etkiyle hemostaz sağlamaktadır (Heniford ve ark., 2001). Ligasure™, bir mikroişlemci tarafından kontrol edilen kapalı elektriksel

bir döngü tarafından üretilen radyofrekans enerjisini kullanır. Standart elektrocerrahi aletlere göre Ligasure™,den 4 kat daha fazla enerji elde edilmektedir. Ligasure™,den yayılan bipolar enerji ile damar duvarındaki kollajen ve elastin lifleri damar lümenini tıkayan tek bir yapı haline gelir ve hemostaz sağlanmış olur. Ligasure™ ile kapatılmış damarların, normal sistolik basıncın en az üç katı kadar basınca dayanıklı olduğu gösterilmiştir (Kennedy ve ark., 1998). Ligasure™ yardımıyla 7 mm'ye kadar olan damarlar tam olarak koagüle edilebilir. Bu koagülasyon esnasında çevre dokuya termal enerji yayılımı sınırlıdır (Milito ve ark., 2002). Yaklaşık 2 mm boyunca komşu dokulara termal yayılım olmaktadır. Ligasure™ damar kapama aletinde güvenlik sınırı 1–3 mm arasında iken, bipolar elektrokoterde 1–6 mm arasında değişir (Landman ve ark., 2003).

Sistem bipolar radyofrekans jeneratörü ve el aletlerinden oluşmuştur. Damarları kapamak için gerekli olan mekanik ve elektrik enerjisi cerrahi klemlere benzeyen forsepsler yoluyla olur. Sistemin güç kaynağı, bir elektrokoter jeneratör olup el aleti ile tutulmuş doku tipini tanıyıp, damarı etkili bir şekilde kapatarak, uygun miktarda enerji veren kontrollü bir cevap sistemine sahiptir. Bu elektrocerrahi jeneratör, bipolar radyofrekans akımları maksimum 120 Vpms açık akım voltajında, 470 kHz'de ve maksimum 4.00 Apms kısa döngü akımında, maksimum 150 Watt olacak şekilde dağıtır. Bu akım, tutucu forsepsle izolasyonu yapılmış bir kablo aracılığı ile ulaşır. Her uygulamadaki başlangıç güç seviyesi aletin ucuna sıkıştırılmış dokunun özelliğini saptayan hızlı öncü voltaj tarayıcısı tarafından belirlenir. Ligasure™ cihazı yüksek akım (4 amp) ve düşük voltajla (<200 volt) çalışarak tanımlanmış olduğu dokulara yeterli enerjiyi verir. Yeterli enerjiyi verdikten sonra kalıcı bir doku efekti ve biyofeedback mekanizmasıyla daha fazla enerjinin verilmesi önlenerek bir damar kapama siklusu sağlanır (Crawford ve ark., 1999).



Şekil 1.1. Ligasure™ radyofrekans jeneratörü üstten görünüm

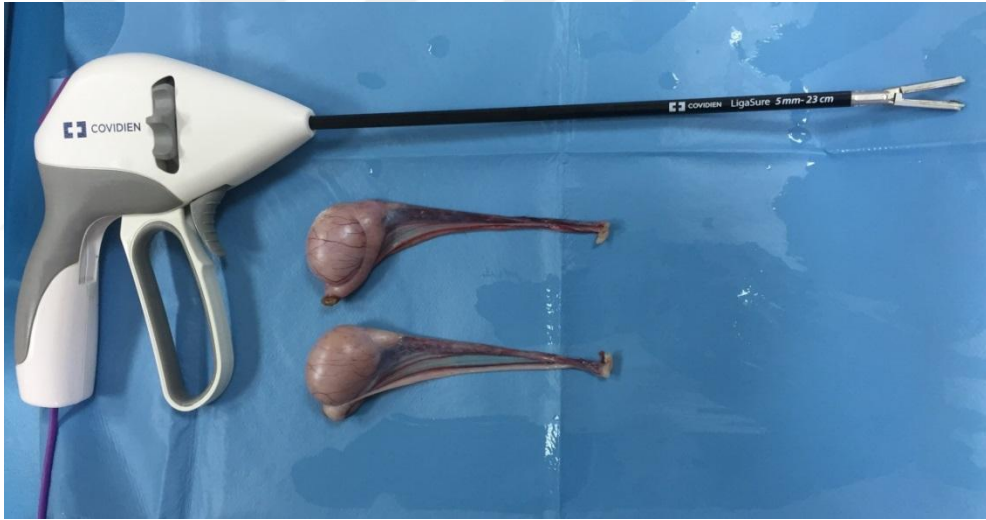


Şekil 1.2. Ligasure™ radyofrekans jeneratörü önden görünüm

Dokular diseksiyon veya damar izolasyonu yapılmadan Ligasure™ ile kapatılabilir. Böylece, gereksiz kanamalar engellenmiş olur. İnce dokularda kapama işleminin bir kez yapılması yeterlidir. Daha kalın çaplı damarlara kesilecek yerin bir proksimaline, bir kez de distaline forseps yerleştirilerek, iki kez uygulama yapılmalıdır. İşlemin tamamlandığını belirten bir “geri bildirim” kontrol sistemi mevcut olup koagülasyon işlemi sonrasında duyulan bir “bip” sesi yakma işleminin tamamlandığını haber verir. Yakma işlemi son bulur. Sonuçta geride hiçbir yabancı

cisim bırakmadan koagülasyon işlemi tamamlanmış olur. Minimal bir diseksiyonla Ligasure™ aleti dokuya yerleştirilebilir.

Ligasure™ aletinin 7 mm'ye kadar olan damarları kapamada kullanılması Amerikan Gıda ve İlaç Dairesi (FDA, Food and Drug Administration) tarafından onaylanmıştır. Ligasure™, günümüzde genel cerrahide, jinekolojik ameliyatlarda, ürolojide, toraks cerrahisinde birçok merkezde kullanılmış olup gerek laparoskopik gerek konvansiyonel cerrahi uygulamalarda halen kullanılmaktadır (Crawford ve ark., 1999; Heniford ve ark., 2001; Milito ve ark., 2002; Witzigmann ve ark., 1996 ve Yüney ve ark., 2005).



Şekil 1.3. Ligasure™ el aleti

Ligasure™ damar kapama sistemi köpeklerde başta laparoskopik cerrahi olmak üzere başarıyla kullanılabilir (Tez, 2018 ve Tez ve Kanca, 2018). Kriptorşit iki köpekte laparoskopik kriptorşiektomi operasyonunda spermatik funikül, a., v. testikularis, duktus deferents ve a., v. duktus deferentis Ligasure™ kullanılarak başarı ile diseke edilmiş, Ligasure™ cihazının laparoskopik kriptorşidektomide klinik olarak uygun, hızlı ve güvenli olduğu bildirilmiştir (Urbanova ve ark., 2010). Köpeklerde Ligasure™ damar kapama sistemi ve

sonosurg ultrasonik cerrahi ekipmanlarının laparoskopik ovariektomi işlemi için kullanılıp sonuçlarının karşılaştırıldığı bir çalışmada Ligasure™ damar kapama sistemi daha fazla dokuyu aynı anda tutup kesebilmesinden dolayı uygulamada daha pratik bulunmuştur (Öhlund ve ark., 2011). Benzer şekilde, köpeklerde brahiosefalik solunum sendromunun cerrahi tedavisinde Ligasure™ sistemi yumuşak doku ekstirpasyonunda kullanılmış ve CO₂ lazer uygulamasına kıyasla başarılı bulunmuştur (Brdecka ve ark., 2008).

Bu tez çalışmasının amacı köpeklerde preskrotal bilateral orşiektomi operasyonunda homeostazın sağlanması amacıyla bipolar doku kapama yönteminin operasyon süresi, post-operatif komplikasyon oranları ve post-operatif ağrı skorları yönünden rutin ligasyon yöntemi ile karşılaştırılmasıdır. Bu sayede veteriner pratikte sık uygulanan bir cerrahi prosedürün başarısının ve hayvan refahının artırılması hedeflenmiştir. Beşeri hekimlikte son yıllarda akademik kabul görmüş en yeni yöntemlerden biri olan elektrotermal bipolar damar kapama yöntemi veteriner hekimlikte rutin cerrahi bir işlemde ilk kez kullanılması söz konusudur.

2. GEREÇ VE YÖNTEM

2.1. Hayvan Materyali

Ankara Üniversitesi Rektörlüğü Hayvan Deneyleri Yerel Etik Kurulu'nun 2017-4-30 karar numaralı onayı ile doktora tez çalışması Ankara Üniversitesi Veteriner Fakültesi Hayvan Hastanesi Doğum ve Jinekoloji Anabilim Dalı Küçük Hayvan Kliniği'nde gerçekleştirilmiştir.

Çalışmada Ankara Üniversitesi Veteriner Fakültesi Hayvan Hastanesi'ne sahipleri tarafından cerrahi kısırlaştırma talebi ile getirilen 6 ay-5 yaşlı, vücut ağırlığı 10-40 kg arasında değişen toplam 32 adet sağlıklı erkek köpek sahiplerinden imzalı "aydınlatılmış onam formu" alınarak kullanılmıştır.

2.2. Çalışma Gruplarının Oluşturulması

Tüm köpeklere genel muayene, toplam kan sayımı yapılmış; ırk, yaş, vücut ağırlığı, rektal vücut ısısı, kalp ve solunum sayıları kaydedilmiştir. Köpekler rasgele kontrol (n=16) veya uygulama (n=16) grubuna ayrılmıştır. Köpeklere bilateral orşiektomi haricinde ilave bir uygulama yapılmamış, işlem elektif bilateral orşiektomi şeklinde gerçekleştirilmiş, skrotal veya testiküler problemi olan hayvanlar çalışmaya dahil edilmemiştir.

2.3. Pre-Operatif Uygulamalar

Operasyonlardan 6 saat öncesinde köpeklerde gıda ve su alımı kesilmiştir. Pre-operatif dönemde profilaktik amaçla uzun etkili tek doz amoksisilin trihidrat (Amoxynil® LA, Teknovet, Türkiye, 15 mg/kg, i.m.) uygulaması ve post-operatif analjezi amacıyla non-steroid anti-inflamatuvar meloksikam (Anaflex® %0,5, Hektaş, Türkiye, 0,2 mg / kg, i.m.) yapılmıştır.

2.4. Anestezi ve Analjezi Protokolü

Tüm cerrahi girişimler aynı protokol uygulanarak inhalasyon genel anestezisi altında yapılmıştır. İlk olarak i.m. analjezik ve sedatif etkili Medetomidin hidroklorid, (Domitor® Zoetis, Türkiye, 100 µg/kg) uygulanmış, v. cephalica'ya kateter yerleştirildikten sonra anestezi indüksiyonu için Propofol (Propofol %1® Fresenius Kabi, 6 mg/kg, i.v.) enjekte edilmiştir. Anesteziye giren köpekler yüzüstü yatırılarak oro-trakeal yoldan entübe edilmiştir. Genel anestezi, operasyon süresince oksijen içerisinde izofluran (Forane® Abbott Laboratories Ltd.) ile sürdürülmüştür. Köpeklere ilave analjezik uygulanmamıştır.

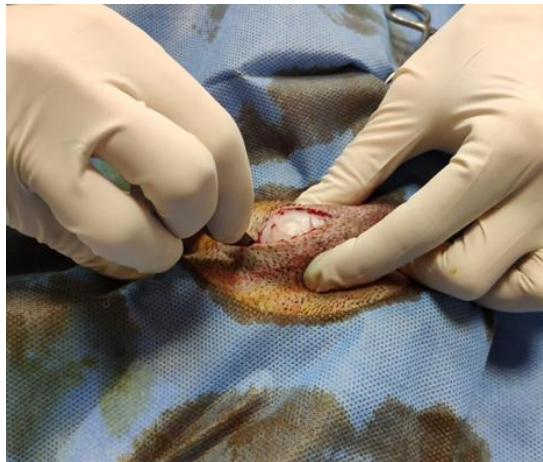2.5. Cerrahi Hazırlık

Ameliyathane ve kullanılacak cerrahi aletler operasyona hazır hale getirilmiştir. Köpekler ameliyat masasına ventrodorsal pozisyonda yatırılmış iki arka bacdandan operasyon bölgesini açıkta bırakacak şekilde bağlanmıştır. Penisin ortasından perineal bölgenin hemen önüne kadar skrotumu da dahil ederek bölgedeki

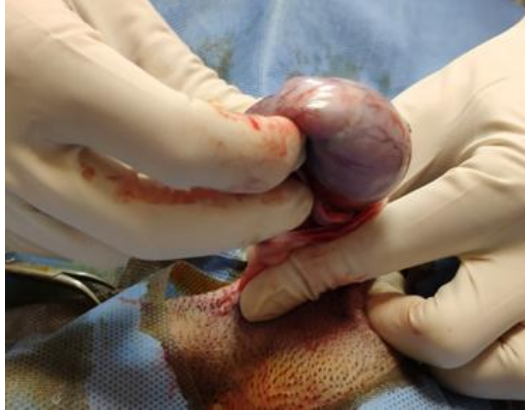kıllar traş makinesi ile kesilmiştir. Ensizyon hattı olan preskrotal bölge jilet ile traşlanmıştır. Operasyon bölgesi asepsi ve antisepsi kurallarına göre ameliyata hazırlanmıştır. Ensizyon hattı açıkta kalacak şekilde uygun ebattaki tek kullanımlık steril delikli cerrahi örtü yerleştirilip klempeler ile sabitlenmiştir.

2.6. Cerrahi Uygulama

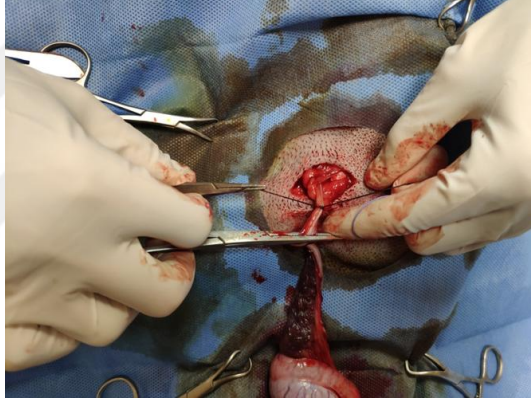
Uygun anestezi düzeyinin sağlanmasını takiben standart açık teknik ile bilateral orşiektomi gerçekleştirilmiştir. Buna göre deri ensizyonunu takiben tunika vagina parietalis testis dışarı alınmadan önce ensize edilmiş, tunikalar spermatik kordun kalanından ayrılarak ve bu iki yapı kontrol grubunda ayrı ayrı 1/0 emilebilir (poliglikolid-kolaktid, PGLA) suture materyali kullanılarak ligatüre edilmiştir. Uygulama grubunda ise bahsi geçen yapılar Ligasure™ kullanılarak disekt edilmiştir. Deri altı doku ve deri 0/2 emilebilir suture materyali (poliglikolid-kolaktid, PGLA) ile dikilmiştir. Operasyon bitiminde ensizyon hattı ve çevresine oksitetrasiklin hidroklorid içeren sprej (Terramycin sprej®, Zoetis, Türkiye) uygulanmıştır.



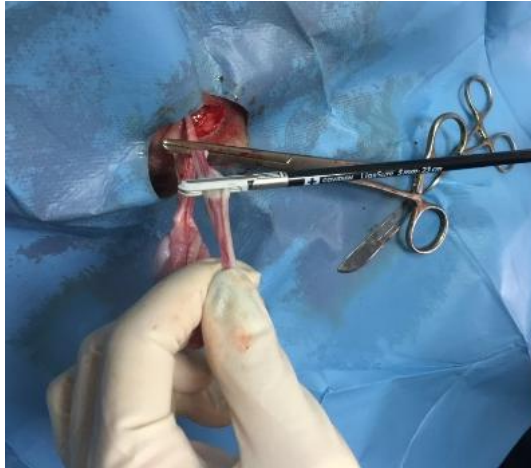Şekil 2.1. Preskrotal ensizyon.



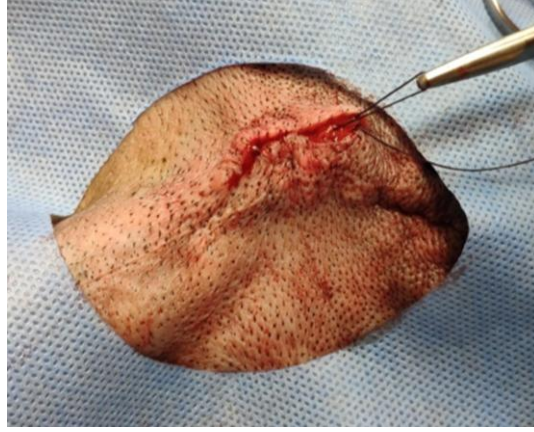Şekil 2.2. Testisin dışarı alınması.



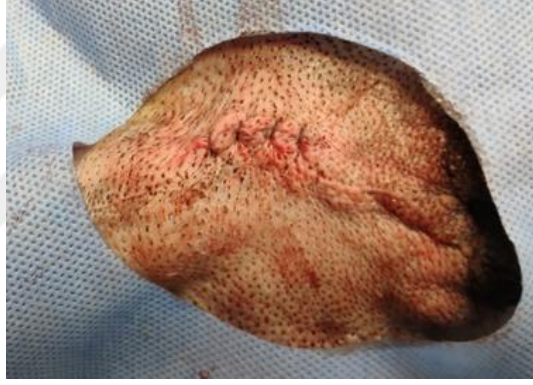Şekil 2.3. Funikulus spermaticusun sütür materyali ile lisasyonu.



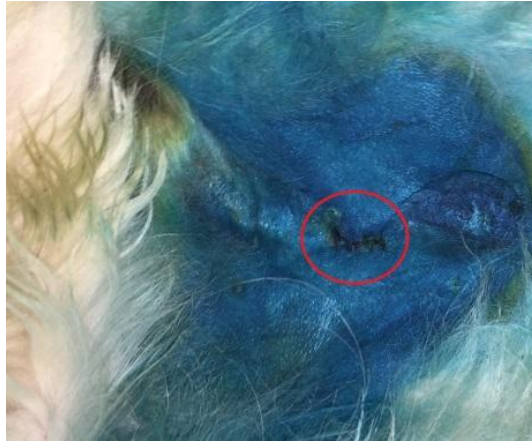Şekil 2.4. Funikulus spermaticusun Ligasure™ ile kapatılması



Şekil 2.5. Deri altının emilebilir suture materyali ile dikilmesi.



Şekil 2.6. Derinin emilebilir suture materyali ile dikilmesi.



Şekil 2.7. Ensizyon hattı ve çevresine antibiyotikli sprej uygulaması.

Tüm operasyonlar sırasında hayvanlar hasta başı monitörü ile kalp ve solunum açısından kontrol edilmiş ve operasyon süreleri kaydedilmiştir.

2.7. Post-Operatif Süreç

Ekstübasyon sonrası köpeklere i.m. 100 µg/kg dozunda atipamezole hidroklorid, (Antisedan[®], Zoetis, Türkiye) uygulanmış, hayvanlar tüm fizyolojik fonksiyonlar normal hale dönene kadar yoğun bakım ünitesine alınmıştır. Uyanma gerçekleştiğinde bireysel odalarına yerleştirilmiş ve gözetim altına alınmıştır. Anestezinin etkisi geçtikten sonra rutin gıda ve su alımları sağlanmıştır. Post-operatif ağrı ve komplikasyonlar operasyonlara kör bir gözlemci tarafından değerlendirilmiştir. Post-operatif ağrı Sammarco ve ark., (1996)'nın bildirdiği Stevens ve ark., (2013) tarafından modifiye edilen ağrı skoru değerlendirme formu (Çizelge 2.1.) kullanılarak post-operatif 15., 60., 120. dk ve 24. saatte değerlendirilmiştir. Ağrı skoru >4 olan köpeklere ek analjezi uygulanması ön görülmüştür.

Ensizyon bölgesi post-operatif 24. saatte Stevens ve ark. (2013) tarafından bildirilen yöntemle (Çizelge 2.2.) komplikasyonlar açısından değerlendirilmiştir.

Çizelge 2.1. Ağrı skoru değerlendirme formu (Sammarco ve ark. ve 1996; Stevens ve ark., 2013).

KRİTER	SKOR	TANIM
RAHATLIK	0	Köpek uyuyor ya da sakin
	1	Köpek uyanık, etrafla ilgili hafif düzeyde ağrı var
	2	Köpek son derece ağrılı
HAREKETLİLİK	0	Hareket yok
	1	Bir dakika içerisinde aralıklarla pozisyonunu değiştiriyor
	2	Bir dakika içinde sürekli pozisyon değiştiriyor
GÖRÜNÜM	0	Gözler normal veya biraz kısık, kulaklar normal ya da yatık durumda
	1	Gözler değişken düzeyde donuk, verimsiz bir görünüm
	2	Şiddetli değişiklikler; gözler donuk, pupilla genişlemiş, normal olmayan yüz ifadesi ve bacaklar normalden farklı pozisyonda
SES	0	Vokalizasyon yok, hiç ses çıkarmıyor
	1	Vokalizasyon var, hafif ses ve dokunmaya yanıt veriyor
	2	Vokalizasyon var, hafif ses ve dokunmaya yanıt vermiyor.
KALP ATIMI	0	Operasyon öncesine göre < % 10 fazla
	1	Operasyon öncesine göre % 10-25 fazla
	2	Operasyon öncesine göre > %25 fazla
SOLUNUM	0	Operasyon öncesine göre < % 10 fazla
	1	Operasyon öncesine göre % 10-25 fazla
	2	Operasyon öncesine göre > %25 fazla
TOPLAM	(0-12)	

Çizelge 2.2. Operasyon bölgesinin 24. saatte değerlendirilmesi (Stevens ve ark., 2013).

Şişlik değerlendirme	Skor	Morluk değerlendirme	Skor
Şişlik yok	0	Morluk yok	0
Hafif şişlik	1	Hafif morluk	1
Orta dereceli şişlik	2	Orta dereceli morluk	2
Belirgin şişlik	3	Belirgin morluk	3

Skor	Şişlik skoru tanımı
0	Şişlik belirtisi yok
1	Şişlik az 2-3 mm genişlik ve yükseklikte
2	Şişlik belirgin ancak rahatsız edici değil 3-6 mm çapında
3	Şişlik açıkça gözlemleniyor, çapı 6 mm'den fazla ve rahatsız edici

Skor	Morluk skoru tanımı
0	Morluk belirtisi yok
1	Morluk az, renk çok az değişmiş ve 3 mm'den az
2	Daha fazla eritem veya renk değişimi var, morluğun ensizyona uzaklığı 3-6 mm
3	Morluk belirgin, boyutları >6 mm, daha koyu renkte, daha belirgin eritem

2.8. İstatistiksel Analiz

Verilere ilişkin tanımlayıcı istatistikler hesaplanarak aritmetik ortalama, standart hata, medyan ve minimum maksimum değerleri ile gösterilmiştir. Önemlilik testlerine geçilmeden önce veriler parametrik test varsayımlarından normal dağılıma uygunluk yönünden Shapiro Wilk, varyansların homojenliği yönünden ise Levene testi ile incelenmiştir. Parametrik test varsayımlarının sağlandığı durumlarda kontrol ve uygulama grupları arası farkın önemliliğinin test edilmesinde student t testinden yararlanılmıştır. Parametrik test varsayımları sağlanmadığı durumlarda kontrol ve uygulama grupları arasındaki farkın önemliliği Mann Whitney U testi ile incelenmiştir. Ağrı skorlarının zaman içerisindeki değişiminin incelenmesinde Friedman testinden yararlanılmıştır. Ağrı skorlarının karşılaştırılması amacıyla başarılı/başarısız kategorilerine ayrılmıştır. 0-1 ağrı skoru belirlenen köpeklere 0 değeri verilerek ağrı yönetimi başarılı kabul edilmiştir. Ağrı skoru ≥ 2 olarak belirlenen köpeklere 1 değeri verilerek ağrı yönetimi başarısız kabul edilmiştir. Ağrı

skorlarının deęerlendirilmesinde her zaman noktasında Pearson Chi-square testinden yararlanılmıřtır. Çoklu karřılařtırmalar için ise Bonferroni d¼zeltmesi kullanılarak ikili Wilcoxon testi yapılmıřtır. Çalışma gruplarındaki operasyon süreleri ile yař, v¼cut aęırlıęı, řiřlik ve morluk parametreleri arasındaki iliřki Spearman's Rho katsayısı ile incelenmiřtir. Tüm istatistik analizler SPSS 14.01 paket programı ile yapılmıřtır. Deęerlendirmelerde $p < 0.05$ kriteri kullanılmıřtır.



3. BULGULAR

3.1. Tanımlayıcı Veriler

Tez çalışmasında kullanılan hayvan materyaline ilişkin tanımlayıcı bulgular ve operasyon süreleri çizelge 3.1’de verilmiştir.

Kontrol grubunda yaş ortalaması $14,81 \pm 4,17$ ay; uygulama grubunda ise $15,75 \pm 2,06$ ay olarak belirlenmiştir. Çalışma grupları arasında ortalama yaş açısından bir farklılık belirlenmemiştir ($p>0,05$). Ortalama vücut ağırlığı kontrol ve uygulama gruplarında sırasıyla $23,44 \pm 1,57$ kg ve $27,50 \pm 1,57$ kg olarak belirlenmiş ve gruplar arasında farklılık saptanmamıştır ($p>0,05$). Preskrotal bilateral orşiektomi operasyonu uygulama grubunda kontrol grubuna kıyasla daha kısa sürede tamamlanmıştır ($p<0,05$). Operasyon süresi uygulama grubunda $525,63 \pm 13,17$ sn; kontrol grubunda ise $598,00 \pm 19,72$ sn olarak belirlenmiştir. Çalışma gruplarında ortalama yaş, vücut ağırlığı ve operasyon sürelerinin karşılaştırılması çizelge 2’de sunulmuştur. Kontrol ve uygulama uygulama gruplarında operasyon süresi köpeklerin yaş ve vücut ağırlığından etkilenmemiştir ($p>0,05$).

Çizelge 3.1. Hayvan materyaline ait tamamlayıcı veriler ve operasyon süreleri.

Grup	Kontrol				Uygulama			
	n	İrk	Yaş (ay)	Vücut Ağırlığı (kg)	Operasyon Süresi (sn)	İrk	Yaş (ay)	Vücut Ağırlığı (kg)
1	Husky	7	18	564	Melez	36	40	577
2	Golden Retriever	7	15	726	Golden Retriever	7	20	565
3	Labrador	7	25	603	Akita İnu	24	30	610
4	Alman Kurdu	6	23	651	Melez	7	28	565
5	Labrador Melezi	6	20	542	Golden Retriever	18	20	474
6	Melez	6	18	541	Melez	24	30	588
7	Rottwailer	7	23	448	Pitbull	19	30	572
8	Husky	54	35	632	Sivas Kangal	14	30	461
9	Alman Kurdu	42	38	470	Schnauzer Melezi	6	16	488
10	Alman Kurdu	8	20	613	Melez	12	30	472
11	Golden Retriever	9	22	614	Akbaş	24	25	589
12	Labrador Melezi	6	18	640	Labrador Melezi	16	20	470
13	Melez	8	20	610	Melez	17	33	486
14	Dogo Argentino	7	30	740	Melez Çoban Köpeği	10	35	507
15	Melez	9	25	544	Melez	9	28	478
16	Melez	48	25	630	Sivas Kangal	9	25	508
Ortalama		14,81	23,44	598		15,75	27,5	525,63
Standart Hata		4,17	1,57	19,72		2,06	1,57	13,17

Çizelge 3.2. Çalışma gruplarında ortalama yaş, vücut ağırlığı ve operasyon sürelerinin karşılaştırılması.

Grup	Kontrol Grubu						Uygulama Grubu						P
	n	Aritmetik Ortalama	Standart Hata	Medyan	Minimum	Maksimum	n	Aritmetik Ortalama	Standart Hata	Medyan	Minimum	Maksimum	
Operasyon Süresi (sn)	16	598 ^a	19,72	611,5	448	740	16	525,63 ^b	13,17	507,5	461	610	0,005
Yaş (ay)	16	14,75 ^a	4,17	7	6	54	16	15,75 ^a	2,06	15	6	36	0,832
Vücut Ağırlığı (kg)	16	23,44 ^a	1,57	22,5	15	38	16	27,5 ^a	1,57	29	16	40	0,077

*Aynı sütundaki farklı harfler istatistiksel açıdan anlamlı farklılığı ifade eder

Çizelge 3.3. Çalışma guruplarında ağrı skorunun 15., 60., 120. dakika ve 24. saatte karşılaştırılması.

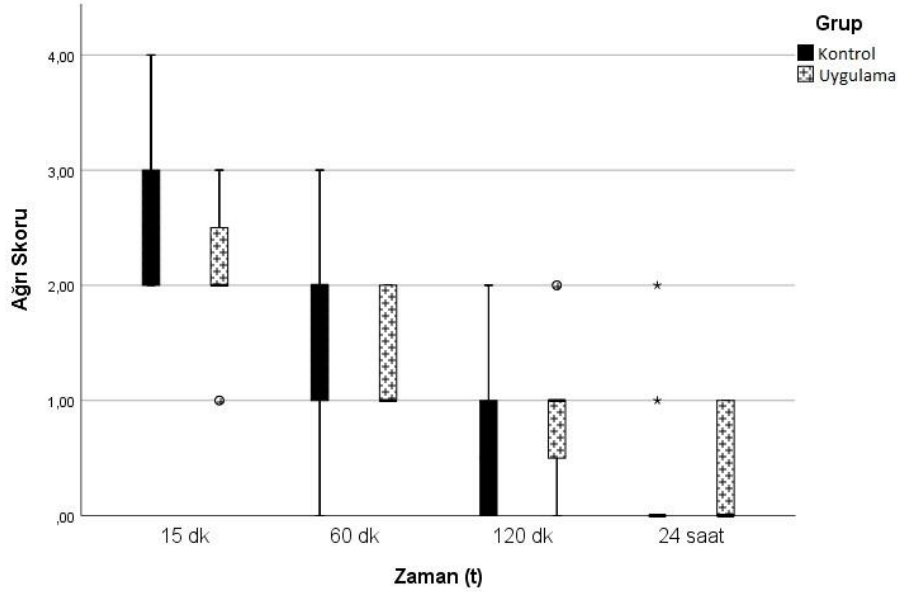
Grup	Kontrol Grubu						Uygulama Grubu						P
	n	Aritmetik Ortalama	Standart Hata	Medyan	Minimum	Maksimum	n	Aritmetik Ortalama	Standart Hata	Medyan	Minimum	Maksimum	
15. dakika	16	2,63 ^c	0,18	2,5	2	4	16	2,13 ^c	0,15	2	1	3	0,062
60. dakika	16	1,44 ^b	0,22	2	0	3	16	1,31 ^b	0,12	1	1	2	0,456
120. dakika	16	0,69 ^{ab}	0,2	0,5	0	2	16	0,88 ^{ab}	0,15	1	0	2	0,366
24. saat	16	0,19 ^a	0,14	0	0	2	16	0,44 ^a	0,13	0	0	1	0,079
P	<0,001						<0,001						

*Aynı sütundaki farklı harfler istatistiksel açıdan anlamlı farklılığı ifade eder

3.2. Ağrı Skoru Bulguları

Kontrol ve uygulama gruplarında 15., 60., 120. dk ve 24. saatte belirlenen ağrı skorları çizelge 3.4’te verilmiştir. Tez çalışmasında hiçbir köpekte ağrı skoru >4 ile karşılaşılmamış, ek analjezik uygulamasına ihtiyaç duyulmamıştır. Ağrı skorları zaman içerisinde her iki grupta belirgin olarak azalmıştır ($p<0,01$). Ağrı skorları gruplar arası karşılaştırıldığında 15., 60., 120. dk ve 24. saatte belirlenen ağrı skorları gruplar arasında anlamlı bir farklılık göstermemiştir ($p>0,05$). Ağrı skoru bulguları Şekil 1’de sunulmuştur.

Şekil 3.1. Ağrı skoru bulguları.



Ağrı skorları başarılı veya başarısız olarak değerlendirildiğinde 15. Dakikada kontrol grubundaki tüm köpeklerde ağrı yönetimi başarısız olmuş, uygulama grubunda ise 14 köpekte başarısız 2 köpekte ise başarılı olmuştur. Post-operatif 1. saatte ağrı yönetimi kontrol grubunda 7, uygulama grubunda ise 11 köpekte başarılı olmuştur. Post-operatif 2. saatte kontrol ve uygulama gruplarında sırasıyla 13 ve 14

köpekte ağrı yönetimi başarılı olmuştur. Post-operatif 24. saatte yalnızca kontrol grubunda 1 köpekte başarısız ağrı yönetimi belirlenmiştir (Çizelge 3.3.).

3.3. Post-Operatif Komplikasyonlar

Tez çalışmasında herhangi bir anestezi komplikasyonu veya müdahale gerektiren majör bir cerrahi komplikasyon ile karşılaşılmamıştır. Çalışma gruplarında operasyon bölgesi 24. saat şişlik ve morluk skorları çizelge 3.5.'te verilmiştir. Kontrol ve uygulama gruplarında 24. saatte operasyon bölgesi şişlik skorları sırasıyla $0,56 \pm 0,20$ ve $0,25 \pm 0,11$ olarak belirlenmiştir ($p>0,05$). Çalışmada şişlik skoru 3 ile karşılaşılmamıştır. Kontrol grubunda 10 köpekte şişlik belirlenmemiş, 3'er köpekte şişlik skoru 1 ve 2 olarak belirlenmiştir. Uygulama grubunda ise 12 köpekte şişlik skoru 0, 4 köpekte şişlik skoru 1 olarak belirlenmiş; şişlik skoru 2 ile karşılaşılmamıştır.

Operasyon bölgesi morluk skoru kontrol grubunda $1,00 \pm 0,29$, uygulama grubunda ise $0,44 \pm 0,16$ olarak belirlenmiştir ($p>0,05$). Kontrol grubunda 3 köpekte operasyon bölgesinde belirgin morluk (skor 3), 1 köpekte orta dereceli morluk (skor 2), 5 köpekte ise hafif morluk (skor 1) belirlenmiştir. Bu grupta 7 köpekte morluk belirlenmemiştir. Buna karşın, uygulama grubunda yalnızca 1 köpekte orta dereceli morluk (skor 2) ve 5 köpekte hafif morluk (skor 1) belirlenirken 10 köpekte ise operasyon bölgesinde morluk ile karşılaşılmamıştır. Kontrol ve uygulama gruplarında karşılaşılan operasyon bölgesi şişlik ve morlukları için herhangi bir tedavi girişiminde bulunulmamış bu komplikasyonlar birkaç gün içerisinde kendiliğinden iyileşmiştir.

Çizelge 3.4. Çalışma gruplarında operasyon bölgesi 24. saat şişlik ve morluk skorlarının karşılaştırılması.

Grup	Kontrol Grubu						Uygulama Grubu						P
	n	Aritmetik Ortalama	Standart Hata	Medyan	Minimum	Maksimum	n	Aritmetik Ortalama	Standart Hata	Medyan	Minimum	Maksimum	
Şişlik	16	0,56	0,2	0	0	2	16	0,25	0,11	0	0	1	0,309
Morluk	16	1	0,29	1	0	3	16	0,44	0,16	0	0	2	0,169

4. TARTIŞMA

Tez çalışmasında sahipleri tarafından elektif orşiektomi talep edilen köpeklerin yaş ortalaması kontrol grubunda $14,75 \pm 4,17$ ay; uygulama grubunda ise $15,75 \pm 2,06$ ay olmuştur. Ortalama vücut ağırlığı kontrol ve uygulama gruplarında sırasıyla $23,44 \pm 1,57$ kg ve $27,50 \pm 1,57$ kg olarak belirlenmiştir. Köpeklerde elektif orşiektomi için önerilen en uygun yaş konusu halen tartışmalıdır. Son yıllarda anestezi ve cerrahi tekniklerde önemli gelişmelerin sağlanması ve bu tekniklerin genç yaştaki köpeklerde güvenli olduğunu bildiren çalışmalar, köpeklerde pre-pubertal kısırlaştırmanın yaygınlaşmasına neden olmuştur. Buna rağmen, veteriner hekimlerin hasta sahiplerine kısırlaştırma yaşı önerilerinde nispeten tutucu davrandıkları bilinmektedir. Amerika Birleşik Devletleri'nde veteriner hekimler genellikle köpeklerin cinsel olgunluğa ulaştıktan sonra kısırlaştırılmasını önermektedirler (Kustritz, 2007). Köpeklerde gonadektominin 6 aylık yaşta gerçekleştirilmesinin önerildiği Kanada'da 5 farklı özel veteriner kliniğinde gerçekleştirilen elektif orşiektomilerde ortalama yaş 7,6 ile 12,5 ay arasında olmuştur (Pollari ve Bonnett 1996).

Köpek sahiplerinin konu ile ilgili bilgi düzeyi, kültürel ve kişisel özellikleri, etnik altyapıları, köpeklerin barındırma neden ve koşulları gibi faktörler hayvan sahiplerinin gonadektomi talep oranlarını ve gonadektominin talep edildiği yaşı etkilemektedir (Hsu ve ark., 2003 ve Knobel ve ark., 2008). Örneğin, 1988 yılına kadar İsveç'te erkek köpeklerin kastre edilmesi tıbbi gerekçe olmadıkça yasa dışı sayılmıştır. Bu nedenle İsveç'li veteriner hekimlerin konuyla ilgili görüşleri uzun yıllar kısıtlayıcı olmuş, sonuç olarak İsveç Veteriner Hekimler Derneği (Sveriges Veterinärförbund - SVF) tarafından 2011 yılında yapılan bir bildiriyle evde yaşayan köpeklerin cerrahi sterilizasyonu bir politika olarak yasaklanmıştır (Palmer ve ark., 2012). Ülkemizde veteriner hekimlerin ve köpek sahiplerinin orşiektomi yaşı ile ilgili görüş ve yaklaşımlarının değerlendirildiği bir çalışma ile karşılaşılmamıştır.

Bununla birlikte, tez çalışmasına ≥ 6 ay yaşlı köpekler dahil edilmiş olmasına karşın uygulama ve kontrol gruplarındaki köpeklerin ortalama yaşlarının nispeten düşük olması köpek sahiplerinin genel olarak erken yaşlarda orşiektomi talep ettiklerini göstermektedir.

İsrail'deki Koret Veteriner Fakültesi'ne sahipleri tarafından elektif orşiektomi talebi ile getirilen köpeklerin değerlendirildiği güncel bir çalışmada rastgele kontrol ve uygulama gruplarına ayrılan köpeklerin ortalama yaşları sırasıyla 12 (7-24) ve 15 (6-36) ay, vücut ağırlıkları ise $23,4 \pm 9,5$ ve $18,7 \pm 9,0$ kg olarak bildirilmiştir (Kushnir ve ark., 2017). Benzer şekilde Mississippi Eyalet Üniversitesi mobil cerrahi biriminde orşiektomi gerçekleştirilen 437 köpeğin ortalama vücut ağırlığı 17 kg olmuştur (Woodruff ve ark., 2015). Tez çalışmasında kullanılan köpeklerin orta ve büyük ırklardan olmasının, ortalama vücut ağırlıklarının bahsi geçen çalışmalardan daha yüksek olmasına neden olduğu düşünülmektedir.

Bipolar doku kapama yöntemi ile orşiektomi operasyonu daha kısa sürede tamamlanmıştır. Operasyon süresi uygulama grubunda $525 \pm 13,17$ sn; kontrol grubunda ise $598,00 \pm 19,72$ sn olarak belirlenmiştir. LigasureTM, hemostaz sağlama amacıyla beşeri cerrahide uzun yıllardır kullanılmaktadır. Gerek açık cerrahide, gerekse laparoskopik cerrahide kullanımı yaygınlaşmaktadır. Bipolar hemostaz aletlerinin kullanılmasıyla, ligasyon teknikleri daha az tercih edilir olmuştur. Bu sayede erişimi zor olan bölgeler başta olmak üzere kanama kontrolü daha rahat sağlanabilmektedir. Bu durum operasyon süresini kısaltmaktadır (Küçük, 2008). Tez çalışmasında uygulama grubunda operasyon süresinin kısalması cerrahi hemostaz amacıyla bipolar hemostaz yöntemlerinin beşeri hekimlikte olduğu gibi veteriner hekimlikte de yaygınlaşması gerektiğine işaret etmektedir.

Orşiektominin veteriner pratikte en sık uygulanan cerrahi prosedürlerden olması bakımından cerrahi sürenin kısalması önem arz etmektedir. Bu durum yoğun

kısırlaştırma programlarında daha belirgin hal almaktadır. Teorik olarak kapalı orşiektominin daha kolay olduğu ve daha kısa sürede tamamlanabileceği ileri sürülmektedir (Boothe 2003). Bununla birlikte, açık ve kapalı orşiektominin karşılaştırıldığı bir çalışmada ortalama cerrahi süresi açık ve kapalı orşiektomi için sırasıyla $21,9 \pm 11,5$ dk ve $20,0 \pm 9,5$ dk olarak bildirilmiştir (Hamilton ve ark., 2014). Tez çalışmasında açık teknik kullanılmasına karşın, nispeten kısa operasyon süresi ile karşılaşılmıştır. Bu durum operatör deneyimi ile ilişkilendirilmiştir. Örneğin, Amerika Birleşik Devletleri'nde Veteriner Koleji öğrencilerinin klinik öncesi cerrahi laboratuvarında gerçekleştirdikleri orşiektomi operasyonları en az 47 ± 24 dk sürmüştür (Shaver ve ark., 2019).

Tez çalışmasında ağrı skorları zaman içerisinde her iki grupta belirgin olarak azalmış; 15., 60., 120. dk ve 24. saatte belirlenen ağrı skorları gruplar arasında farklılık göstermemiştir. Köpeklerde, cerrahi sonrası ağrının en yüksek seviyeleri ile ilk 24 saat içerisinde karşılaşılmakta ve çoğu klinik çalışmada bu zaman dilimi değerlendirilmektedir. Cerrahi kastrasyon sonrası ağrının ilk saatlerde yüksek olduğu ve sonrasında azaldığı bilinmektedir (Kushnir ve ark., 2017).

Hayvan refahını olumsuz etkileyen ağrılı durumların tanı, tedavi ve korunması açısından hayvanlarda ağrının veteriner hekimler tarafından sağlıklı şekilde değerlendirilmesi önem arz etmektedir. Ancak, ağrının doğru ve sürekli ölçülmesinde standart bir yöntem bulunmamaktadır. Hayvan davranışları veya fizyolojik değerler gibi farklı parametreler hayvanların rahatsızlık ve huzursuzluk seviyelerinin değerlendirilmesinde kullanılmakta olup ağrının yoğunluk ve kaynağının değerlendirilmesi amacıyla kullanılan yöntem ve anket formları geliştirilmiştir (Barletta ve ark., 2016). Veteriner hekimlikte ağrının değerlendirilmesi için Görsel Analog Skala (Visual Analog Scale-VAS), Dinamik İnteraktif Görsel Analog Skala (Dynamic Interactive Visual Analog Scale-DIVAS) ve Kısa Form Glaskow Bileşik Ağrı Skalası (Short Form of the Glasgow Composite-Measure Pain Scale-GCMPS;) gibi farklı skalalar oluşturulmuştur (Lascelles ve ark.,

1998; Mbugua ve ark., 1988; Reid ve Nolan 1991 ve Reid ve ark., 2007). Tez çalışmasında post-operatif ağrı, uygulama kolaylığı ve köpeklerin daha az rahatsız edilmesi açısından Sammarco ve ark., (1996)'nın bildirdiği Stevens ve ark., (2013) tarafından modifiye edilen Ağrı Skoru Değerlendirme Formu kullanılarak post-operatif 15., 60. ve 120. dk ve 24. saatte değerlendirilmiştir.

Köpeklerde cerrahi sonrası ağrı kontrolü genellikle opioidler, non-steroid anti-inflamatuvar ilaçlar (NSAID'ler), lokal anestezikler veya bunların kombinasyonları ile sağlanmaktadır. Non-steroid anti-inflamatuvar ilaçlar veteriner hekimlikte en sık kullanılan ilaçlar arasında olup tek bir uygulama sonrasında 24 saate kadar post-operatif analjezi sağlamaktadır (Lascelles ve ark., 1994, Mathews ve ark., 2001, Slingsby ve Waterman-Pearson 2001 ve Tatari ve ark., 2001). Bu grup ilaçlar siklooksijenaz (COX) enzimlerinin aktivitesini bloke ederek vücutta prostaglandin konsantrasyonunu azaltırlar. Non-steroid anti-inflamatuvar ilaçlar terapötik etkileri COX-2 baskılanması aracılığıyla gerçekleşirken COX-1 baskılanması yan etkilere neden olmaktadır. Non-steroid anti-inflamatuvar ilaçların 12-24 saat etkili olması köpeklerde cerrahi sonrası ağrı ve inflamasyonun klinik yönetiminde tercih edilmelerini sağlamaktadır (Kum ve ark., 2013 ve Mathews, 2002). Etkinliğin artırılması ve yan etkilerin azaltılması amacıyla geliştirilen meloksikamın köpek monosit-makrofaj hücre kültür hatlarında COX-1 aktivitesini etkili şekilde baskıladığı, COX-2 aktivitesinin baskılanmasında ise 12 kat daha etkili olduğu bildirilmiştir (Kay-Mugford ve ark., 2000). Meloksikamın köpeklerde kastrasyon sonrası 72 saate kadar yeterli analjezi sağladığı bildirilmiştir (Leece ve ark., 2005).

Tez çalışmasında hiçbir köpekte ağrı skoru >4 ile karşılaşılmamış, ek analjezik uygulamasına ihtiyaç duyulmamıştır. Ağrı skorları zaman içerisinde her iki grupta belirgin olarak azalmıştır. Toplam 1066 kastrasyonun değerlendirildiği bir çalışmada, post-opetratif ağrı skoru 1-9 puanlık bir skala ile değerlendirilmiş, 24. saat ağrı skoru köpeklerin %72,3'ünde "0" ağrı yok, %25,0'inde "1" hafif duyarlılık ve %2,7'sinde "2-3" hafif ağrı olarak belirlenmiştir. Hiçbir hayvanda ek analjeziye

ihtiyaç duyulmamıştır (Airikkala-Otter ve ark., 2018). Orşiektomi sırasında intratestiküler lokal anestezi uygulamasının değerlendirildiği bir çalışmada köpeklere lokal anestezi haricinde bir uygulama yapılmamış, uygulama grubundaki köpeklerin %18,2'si, kontrol grubundaki köpeklerin ise %33,3'ünde ek analjeziye ihtiyaç duyulmuştur. Bahsi geçen çalışmada cerrahi işlem sonrası ağrı Kısa Form Glaskow Bileşik Ağrı Skalası kullanılarak değerlendirilmiş, ağrı skoru ≥ 4 olan köpeklere ek analjezi yapılmıştır (Kushnir, 2017). Farklı ağrı değerlendirme yöntemleri kullanılmış olmakla birlikte tez çalışmasında ek analjeziye ihtiyaç duyulmaması çalışmada uygulanan meloksikamın etkinliğini ortaya koymaktadır. Sonuç olarak, tez çalışmasında ağrı skorlarının ilk 24 saat içerisinde her iki grupta belirgin olarak azalması ve ilave analjezik uygulamasına ihtiyaç duyulmaması tek doz meloksikam uygulamasının köpeklerde elektif orşiektomi sonrasında ağrı yönetiminde başarı ile kullanılabileceği yönündeki görüşü desteklemektedir.

Köpeklerde kastrasyon sonrası başarısız ağrı yönetimi yara iyileşmesinin gecikmesinde rol oynamakta veya köpeklerin yara bölgesi ile ilgilenmesi sonucu self-travma nedeniyle komplikasyon ile sonuçlanabilmektedir (Lamont, 2008 ve McGuire ve ark., 2006). Tez çalışmasında başvuru analjezi yönetiminin başarılı yara iyileşmesi ve düşük komplikasyon oranında etkili olduğu düşünülmektedir. Tez çalışmasında yara bölgesine antibiyotik sprey uygulanması da yapılmıştır. Kastrasyon sonrası operasyon bölgesine antimikrobiyal sprey uygulaması uzun yıllardır başvuru bir yöntemdir. Ankara Üniversitesi Veteriner Fakültesi Cerrahi Anabilim Dalı'nda 1976-1977 yıllarında gerçekleştirilen bir çalışmada erkek köpeklerin kastrasyonu sonrası antimikrobiyal sprey kullanımının başarılı olduğu bildirilmiştir (Samsar, 1978).

Tez çalışmasında müdahale gerektiren majör bir cerrahi komplikasyon ile ve bir anestezi komplikasyonu karşılaşılmamıştır. Propofol köpeklerde anestezinin hızlı induksiyonunu sağlayan bir anestezi ilaçtır. Tekrarlanan bolus veya infüzyonlar yoluyla anestezinin devamında kullanılabilmekle birlikte, genellikle gaz

anestezisinin indüksiyonunda tercih edilmektedir (Bufalari ve ark., 1998; Hall ve Chambers, 1987; Morgan ve Legge, 1989 ve Watkins ve ark., 1987). Tez çalışmasında anestezi indüksiyonu propofol ile sağlanmış, genel anestezi, operasyon süresince oksijen içerisinde izofluran ile sürdürülmüştür. Propofol uygulaması öncesinde premedikasyon amacıyla i.m. aneljezik ve sedatif etkili medetomidin hidroklorid (Domitor® 100 µg/kg) uygulanmıştır. Köpeklerde medetomidin premedikasyonu sonrasında anestezinin propofol ile indüksiyonu sık uygulanan güvenli bir yöntemdir (Hammond ve England, 1994 ve Vainio, 1991).

Perioperatif antimikrobiyal kullanımının cerrahi prosedürler sonrasında yara komplikasyonlarını azalttığı bilinmektedir (Brown ve ark., 1997 ve Kaiser, 1986). Veteriner hekimlikte perioperatif profilaktik antimikrobiyal kullanımı konusunda farklı görüşler mevcuttur. Antibiyotiklerin kullanımı, cerrahi kısırlaştırma programlarının da özellikle tartışılan kısmıdır. İmkanların az olduğu şartlarda yapılan köpek kısırlaştırmalarında daha uzun süreli antibiyotik uygulamaları mantıklı görülüyor olsa da, uygun olmayan ve aşırı antibiyotik kullanımı bakteriyel direncin gelişmesi endişesi yaratmaktadır. İngiliz Küçük Hayvan Veteriner Hekimleri Birliği (British Small Animal Veterinary Association, BSAVA) ve Barınak Veteriner Hekimleri Birliği (The Association of Shelter Veterinarians, ASV), kastrasyon ve ovariyohisterektomi için ameliyat süresinin uzamadığı veya komplikasyon yaşanmadığı takdirde antibiyotik kullanımını tavsiye etmemektedir (BSAVA 2016 ve Looney ve ark., 2008). Buna karşın, bazı araştırmacılar profilaktik antibiyotik kullanımının rutin "temiz cerrahi prosedürlerde" dahi yara komplikasyonu insidansını azaltığını bildirmektedir. Bu yüzden tez çalışmasında profilaktik amaçla tek doz amoksisilin trihidrat kullanılmıştır. Süspansiyon formülasyonu amoksisilinin belirtilen dokulardaki bakterisit etkisinin 48 saat devamını sağlamaktadır. Kas içi uygulama yerinden hızla emilerek 1-3 saat içinde pik plazma konsantrasyonuna ulaşmakta, kan ve dokulara hızlı ve iyi bir şekilde dağılmaktadır (Şenel ve ark., 1986).

Tez çalışmasında müdahale gerektiren post-operatif komplikasyon ile karşılaşılması, elektif orşiektomi için pre-operatif antibiyotik kullanımının uygun ve yeterli olduğunu düşündürmüştür. Bu sonuçlar köpeklerde cerrahi sterilizasyon sonrası komplikasyonların azaltılması/önlenmesinde pre-operatif antibiyotik uygulamasının başarılı olduğu görüşünü desteklemektedir (Brown ve ark., 1997 ve Vasseur ve ark., 1988).

Köpeklerde cerrahi kastrasyonda post-operatif komplikasyonlar ile antibiyotik kullanımı arasındaki ilişkiyi etkileyen önemli bir faktör cerrahi beceri seviyesidir. Tecrübesiz hekimler tarafından gerçekleştirilen kastrasyonlar sonrasında antibiyotik kullanılmayan köpeklere kıyasla antibiyotik kullanılanlarda komplikasyon oranları belirgin şekilde azalmaktadır. Bu durum operasyon süresinden bağımsız şekillenmekte, benzer sürelerde tamamlanan operasyonlarda bile antibiyotik kullanımı komplikasyon oranlarını azaltmaktadır. Tecrübesiz hekimler tarafından gerçekleştirilen doku temasının daha travmatik olması komplikasyona duyarlılığı arttırdığı belirtilmiştir (Vasseur ve ark., 1988).

Preskrotal kastrasyonun başlıca komplikasyonları enfeksiyon, yara açılması, skrotal şişlik, hemoraji, subkutan morarma ve subkutan hematomdur. Skrotal şişlik ve morarma en sık karşılaşılan komplikasyonlar olup görülme sıklığı %0-32 arasında bildirilmiştir (Phillips ve Leeds, 1976). Genç hayvanlarda komplikasyon oranlarının daha düşük olduğu kabul edilmektedir. Tez çalışmasında kontrol ve uygulama gruplarında belirlenen skrotal şişlik ve morluk skorları mevcut literatür verileri (Kustritz 2007; Pollari ve Bonnett 1996; Pollari ve ark., 1996 ve Stevens ve ark., 2013) ile uyumludur. Tez çalışmasında kontrol ve uygulama gruplarında karşılaşılan operasyon bölgesi şişlik ve morlukları için herhangi bir tedavi girişimine gerek görülmemesi ve bu komplikasyonların kendiliğinden iyileşmesi köpeklerde preskrotal kastrasyonun güvenli bir yöntem olduğunu göstermektedir.

Kontrol ve uygulama grupları arasında 24. saat operasyon bölgesi şişlik ve morluk skorları istatistiksel olarak farklılık göstermemesinde tez çalışmasında kullanılan hayvan materyali sayısının ve operasyon bölgesi şişlik ve morluk skorlaması yönteminin duyarlılığının düşük olmasının rol oynayabileceği düşünülmektedir. Bununla birlikte uygulama grubunda daha düşük ortalama skorların belirlenmesi köpeklerde preskrotal orşiektomide Ligasure™ kullanımının başarısına işaret etmektedir. Aynı operasyon bölgesi şişlik ve morluk skorlamasının kullanıldığı bir çalışmada skorlama sisteminin yeterince duyarlı olmayabileceği ve lokal enflamasyonun değerlendirilmesi sağlamadığı bildirilmiştir (Stevens ve ark., 2013).

Köpeklerde Ligasure™ ve ligasyon yöntemi sonrası yara iyileşmesinin karşılaştırıldığı bir çalışmada; 7., 14. ve 28. gündeki değişimler gözlenmiştir (Peterson ve ark., 2002). 7. gün sonunda iyileşme ve akut inflamasyon açısından her iki yöntem arasında fark görülmemiş, 14. gün sonunda ligasyon yapılan dokularda, Ligasure™'e göre daha fazla inflamasyon ve adezyon tespit edilmiş, 28. günde ise ligasyon yapılan dokularda ileri derecede granümatöz reaksiyon, çok sayıda fibroblast ve yoğun, düzensiz doku gelişimi izlenmiştir. Ligasure™ ile yakılan dokularda ise granümatöz reaksiyonunun ve yabancı cisim reaksiyonunun daha az olduğunu bildirilmiştir.

5. SONUÇ VE ÖNERİLER

1- Köpeklerde preskrotal orşiektomi bipolar doku kapama yöntemi ile geleneksel bağlama yöntemine kıyasla daha kısa sürede tamamlanmıştır. Bu sonuç, cerrahi hemostaz amacıyla bipolar hemostaz yöntemlerinin beşeri hekimlikte olduğu gibi veteriner hekimlikte de yaygınlaşması gerektiğine işaret etmektedir.

2- Tez çalışmasında uygulama ve kontrol gruplarında ağrı skorlarının ilk 24 saat içerisinde belirgin olarak azalması ve ilave analjezik uygulamasına ihtiyaç duyulmaması, köpeklerde elektif orşiektomi sonrasında ağrı yönetiminde tek doz meloksikam uygulamasının başarı ile kullanılabileceği yönündeki görüşü desteklemektedir.

3- Tez çalışmasında müdahale gerektiren post-operatif komplikasyon ile karşılaşılmamış, elektif orşiektomi için pre-operatif profilaktik antibiyotik kullanımının uygun ve yeterli olduğu sonucuna varılmıştır. Bu sonuç, köpeklerde cerrahi sterilizasyon sonrası komplikasyonların azaltılması/önlenmesinde pre-operatif antibiyotik uygulamasının başarılı olduğu görüşünü desteklemektedir.

4- Tez çalışmasında kontrol ve uygulama gruplarında karşılaşılan operasyon bölgesi şişlik ve morlukları için herhangi bir tedavi girişimine gerek görülmemesi ve bu komplikasyonların kendiliğinden iyileşmesi köpeklerde preskrotal kastrasyonun güvenli bir yöntem olduğunu göstermektedir.

5- Kontrol ve uygulama grupları arasında 24. saat operasyon bölgesi şişlik ve morluk skorları istatistiksel olarak farklılık göstermemiş, tez çalışmasında kullanılan

hayvan materyali sayısının azlığı ve operasyon bölgesi şişlik ve morluk skorlaması yönteminin duyarlılığının düşük olmasının bu sonuçta rol oynayabileceği düşünülmüştür. Bununla birlikte, uygulama grubunda daha düşük ortalama şişlik ve morluk skorların belirlenmesi köpeklerde preskrotal orşiektomide Ligasure™ kullanımının başarısına işaret etmektedir.



ÖZET

Köpek Kastrasyonunda Bipolar Doku Kapama Yönteminin Kullanılması

Bu çalışmada köpeklerde preskrotal bilateral orşiektomi operasyonunda homeostazın sağlanması amacıyla bipolar doku kapama yönteminin operasyon süresi, postoperatif komplikasyon oranları ve postoperatif ağrı skorları yönünden rutin ligasyon yöntemi ile karşılaştırılması amaçlanmıştır. Yaşları 6 ay - 5 yaş, vücut ağırlıkları 10 - 40 kg arasında toplam 32 adet sağlıklı erkek köpek kullanılmış, köpekler rastgele kontrol (n=16) ve uygulama (n=16) gruplarına ayrılmıştır. Kontrol grubunda standart açık teknik ile bilateral orşiektomi gerçekleştirilmiştir. Buna göre, deri ensizyonunu takiben tunika vagina pariyetalis ensize edilmiş, tunikalar spermatik kordun kalanından ayrılmış ve bu iki yapı kontrol grubunda ayrı ayrı sütür materyali kullanılarak ligatüre edilmiştir. Uygulama grubunda ise bahsi geçen yapılar Ligasure™ kullanılarak diseke edilmiştir.

Her iki grupta pre-operatif dönemde profilaktik amaçla uzun etkili tek doz amoksisilin trihidrat; post-operatif analjezi amacıyla non-steroid anti-inflamatuvar meloksikam uygulanmıştır. Tüm cerrahi prosedürler inhalasyon genel anestezisi altında yapılmıştır. İlk olarak i.m. analjezik ve sedatif etkili medetomidin hidroklorid, uygulanmış, anestezi indüksiyonu için propofol kullanılmıştır. Genel anestezi, operasyon süresince oksijen içerisinde izofluran ile sürdürülmüştür.

Tüm operasyonlar sırasında hayvanlar hasta başı monitörü ile kalp ve solunum açısından kontrol edilmiş ve operasyon süreleri kaydedilmiştir. Post-operatif ağrı bir ağrı skoru değerlendirme formu kullanılarak postoperatif 15., 60. ve 120. dk ve 24. saatte değerlendirilmiştir. Ağrı skoru > 4 olan köpeklere ek analjezi uygulanması ön görülmüştür. Ensizyon bölgesi postoperatif 24. saatte komplikasyonlar açısından değerlendirilmiştir.

Verilere ilişkin tanımlayıcı istatistikler hesaplanarak aritmetik ortalama, standart hata, medyan ve minimum maksimum değerleri ile gösterilmiştir. Ağrı skorlarının karşılaştırılması amacıyla başarılı/başarısız kategorilerine ayrılmıştır. 0 - 1 ağrı skoru belirlenen köpeklere 0 değeri verilerek ağrı yönetimi başarılı kabul edilmiştir. Ağrı skoru ≥ 2 olarak belirlenen köpeklere 1 değeri verilerek ağrı yönetimi başarısız kabul edilmiştir. Tüm istatistik analizler SPSS 14.01 paket programı ile yapılmıştır. Değerlendirmelerde $p < 0.05$ kriteri kullanılmıştır.

Kontrol grubunda yaş ortalaması $14,75 \pm 4,17$ ay; uygulama grubunda ise $15,75 \pm 2,06$ ay olarak kaydedilmiş; gruplar arasında ortalama yaş açısından bir farklılık belirlenmemiştir ($p > 0,05$). Ortalama vücut ağırlığı kontrol ve uygulama gruplarında sırasıyla $23,44 \pm 1,57$ kg ve $27,50 \pm 1,57$ kg olarak belirlenmiş ve gruplar arasında farklılık saptanmamıştır ($p > 0,05$). Preskrotal bilateral orşiektomi operasyonu uygulama grubunda kontrol grubuna kıyasla daha kısa sürede tamamlanmıştır ($p < 0,05$). Operasyon süresi uygulama grubunda $525 \pm 13,17$ sn; kontrol grubunda ise $598,00 \pm 19,72$ sn olarak belirlenmiştir. Ağrı skoru > 4 ile karşılaşılmamış, ek analjezik uygulamasına ihtiyaç duyulmamıştır. Ağrı skorları zaman içerisinde her iki grupta belirgin olarak azalmıştır ($p < 0,01$). Ağrı skorları gruplar arası karşılaştırıldığında 15., 60., 120. dk ve 24. saatte belirlenen ağrı skorları gruplar arasında anlamlı bir farklılık göstermemiştir ($p > 0,05$).

Ađrı skorları başarılı veya başarısız olarak deęerlendirildięinde 15. dakikada kontrol grubundaki tüm köpeklerde ađrı yönetimi başarısız olmuş, uygulama grubunda ise 14 köpekte başarısız 2 köpekte ise başarılı olmuştur. Post-operatif 1. saatte ađrı yönetimi kontrol grubunda 7, uygulama grubunda ise 11 köpekte başarılı olmuştur. Post-operatif 2. saatte kontrol ve uygulama gruplarında sırasıyla 13 ve 14 köpekte ađrı yönetimi başarılı olmuştur. Post-operatif 24. saatte yalnızca kontrol grubunda 1 köpekte başarısız ađrı yönetimi belirlenmiştir.

Tez çalışmasında herhangi bir anestezi komplikasyonu veya müdahale gerektiren majör bir cerrahi komplikasyon ile karşılaşılmasıdır. Kontrol ve uygulama gruplarında 24. saatte operasyon bölgesi şişlik skorları sırasıyla $0,56 \pm 0,20$ ve $0,25 \pm 0,11$ olarak belirlenmiştir ($p>0,05$). Çalışmada şişlik skoru 3 ile karşılaşılmasıdır. Kontrol grubunda 10 köpekte şişlik belirlenmemiş, 3'er köpekte şişlik skoru 1 ve 2 olarak belirlenmiştir. Uygulama grubunda ise 12 köpekte şişlik skoru 0, 4 köpekte şişlik skoru 1 olarak belirlenmiş; şişlik skoru 2 ile karşılaşılmasıdır.

Operasyon bölgesi morluk skoru kontrol grubunda $1,00 \pm 0,29$, uygulama grubunda ise $0,44 \pm 0,16$ olarak belirlenmiştir ($p>0,05$). Kontrol grubunda 3 köpekte operasyon bölgesinde belirgin morluk (skor 3), 1 köpekte orta dereceli morluk (skor 2), 5 köpekte ise hafif morluk (skor 1) belirlenmiştir. Bu grupta 7 köpekte morluk belirlenmemiştir. Buna karşın, uygulama grubunda yalnızca 1 köpekte orta dereceli morluk (skor 2) ve 5 köpekte hafif morluk (skor 1) belirlenirken 10 köpekte ise operasyon bölgesinde morluk ile karşılaşılmasıdır. Kontrol ve uygulama gruplarında karşılaşılan operasyon bölgesi şişlik ve morlukları için herhangi bir tedavi girişiminde bulunulmamış bu komplikasyonlar birkaç gün içerisinde kendiliğinden iyileşmiştir.

Sonuç olarak, köpeklerde preskrotal orşiektomide bipolar doku kapama yönteminin geleneksel bağlama yöntemine kıyasla hızlı ve güvenle kullanılabilceęi, yöntemin veteriner hekimlik pratięinde yaygınlaşması gerektięi kanaatine varılmıştır.

Anahtar Sözcükler: Ađrı skoru, bipolar doku kapama, kastrasyon, köpek, post-operatif komplikasyon

SUMMARY

The Use of Bipolar Tissue Sealing Method in Canine Castration

In this study, it was aimed to compare bipolar tissue sealing method with routine ligation method in terms of operation time, postoperative complication rates and postoperative pain scores in order to provide homeostasis in prescrotal bilateral orchiectomy operation in dogs. A total of 32 healthy male dogs between the ages of 6 months and 5 years, body weights between 10 and 40 kg were used, the dogs were divided into random control (n = 16) and experimental (n = 16) groups. Bilateral orchiectomy with standard open technique was performed in the control group. Accordingly, following the skin incision, the tunica vagina parietalis was incised, the tunica were separated from the rest of the spermatic cord, and these two structures were ligated using separate suture material in the control group. In the experimental group, the tissues mentioned were dissected using Ligasure™.

Long-acting single dose amoxicillin trihydrate was used for prophylactic purposes in both groups in the pre-operative period; Non-steroidal anti-inflammatory meloxicam was administered for post-operative analgesia. All surgical procedures were performed under general inhalation anesthesia. First i.m. medetomidine hydrochloride, which has an anesthetic and sedative effect, was applied and propofol was used for anesthesia induction. General anesthesia was maintained with isoflurane in oxygen throughout the operation.

During all operations, the animals were checked for cardiac and respiratory control with a bedside patient monitor and the operation times were recorded. Post-operative pain was evaluated at the 15th, 60th and 120th minutes and 24th hours postoperatively using a pain score assessment form. Additional analgesia was prescribed for dogs with a pain score > 4. The incision site was evaluated at the postoperative 24th hour for complications.

Descriptive statistics for the data were calculated and shown with arithmetic mean, standard error, median and minimum maximum values. It is divided into successful / unsuccessful categories for comparison of pain scores. Pain management was accepted as successful by giving 0 value to the dogs with 0-1 pain score. Pain management was accepted as unsuccessful by giving 1 value to the dogs whose pain score was determined as ≥ 2 . All statistical analyzes were done with SPSS 14.01 software. In evaluations, $p < 0.05$ criterion was used.

The mean age of the control group was 14.75 ± 4.17 months; In the experimental group, it was recorded as 15.75 ± 2.06 months; there was no difference in mean age between groups ($p > 0.05$). The mean body weight was determined as 23.44 ± 1.57 kg and 27.50 ± 1.57 kg, respectively, in the control and experimental groups, and no difference was found between the groups ($p > 0.05$). Prescrotal bilateral orchiectomy operation was completed in a shorter time in the experimental

group compared to the control group ($p < 0.05$). Operation time was $525 \pm 13,17$ sec in the experimental group; In the control group, it was determined as 598.00 ± 19.72 sec. Pain score >4 was not observed, additional analgesic administered was not required. Pain scores decreased significantly in both groups in time ($p < 0.01$). When the pain scores were compared between the groups, the pain scores determined at the 15th, 60th, 120th and 24th hours did not differ significantly between the groups ($p > 0.05$). When the pain scores were evaluated as successful or unsuccessful, pain management was unsuccessful in all dogs in the control group at the 15th minute, in the experimental group, it was unsuccessful in 14 dogs and successful in 2 dogs. Pain management was successful in 7 patients in the control group and 11 in the experimental group at the post-operative 1st hour. Pain management was successful in 13 and 14 dogs, respectively, in the control and application groups at the post-operative second hour. In the post-operative 24th hour, one dog in the control group only was determined unsuccessful in pain management.

In the thesis study, no major surgical complication requiring an anesthetic complication or intervention was encountered. Operation region swelling scores at the 24th hour in the control and experimental groups were determined as 0.56 ± 0.20 and 0.25 ± 0.11 , respectively ($p > 0.05$). In the study, swelling score 3 was not observed. No swelling was identified in 10 dogs in the control group, and swelling score was determined as 1 and 2 in 3 dogs. In the experimental group, swelling score was determined as 0 in 12 dogs and swelling score as 1 in 4 dogs; no swelling score 2 was observed.

Operation area bruising score was determined as 1.00 ± 0.29 in the control group and 0.44 ± 0.16 in the application group ($p > 0.05$). In the control group, 3 dogs had marked bruising in the operation area (score 3), 1 dog in moderate bruising (score 2), and 5 dogs in mild bruising (score 1). There were no bruising in 7 dogs in this group. However, in the experimental group, only one dog had a moderate bruising (score 2) and 5 dogs a mild bruising (score 1), while 10 dogs bruising did not observed in the operation area. No treatment was attempted for the swelling and bruising of the operation area in the control and experimental groups, and these complications healed within a few days.

As a result, it was concluded that bipolar tissue sealing method can be used quickly and safely in prescrotal orchiectomy in dogs, and the method should become widespread in veterinary medicine practice.

Keywords: Bipolar tissue sealing, canine, castration, pain score, post-operative complication

KAYNAKLAR

- AIRIKKALA-OTTER I, GAMBLE L, MAZERI S, HANDEL IG, BRONSVOORT BMC, MELLANBY RJ, MEUNIER NV (2018). Investigation of short-term surgical complications in a low-resource, high-volume dog sterilisation clinic in India. *BMC Vet Res*, **14**: 56. <https://doi.org/10.1186/s12917-018-1378-3>.
- Anonim (2013). Contraception and Fertility Control in Dogs and Cats. A Report of the Alliance for Contraception in Cats & Dogs (ACC&D). Eriřim: (<http://www.accd.org/docs/default-source/Resource-Library-Docs/accd-e-book.pdf?sfvrsn=0>) Eriřim Tarihi: 17.02.2015.
- ARNOLD-STONE E (2002). Reproductive system. In: Slatter D. Textbook of small animal surgery: 2-volume. 3rd ed . Philadelphia: Saunders W B Co, s:1487-1557.
- BARAN A, ÖZDAŞ ÖB, SANDAL Aİ (2016). Erkek kedi ve köpeklerde üremenin önlenmesi. *Türkiye Klinikleri J Vet Sci Obstet Gynecol-Special Topics*, **2**: 9-18.
- BARLETTA M, YOUNG CN, QUANDT JE, HOFMEISTER EH (2016). Agreement between veterinary students and anesthetologists regarding post-operative pain assessment in dogs. *Veterinary Anaesthesia and Analgesia*, **43**: 91-98.
- BELANGER JM, BELLUMORI TP, BANNASCH DL, FAMULA TR, OBERBAUER AM (2017). Correlation of neuter status and expression of heritable disorders. *Canine Genetics and Epidemiology*, **4**: 6.
- BOOTHE HW (2003). Testes and epididymides. In: Slatter D, editor. Textbook of small animal surgery. USA: Elsevier Science, s: 1527-1529.
- BRDECKA D, RAWLINGS C, PERRY AC, ANDERSON JR (2008). Use of an electrothermal, feedback-controlled, bipolar sealing device for resection of the elongated portion of the soft palate in dogs with obstructive upper airway disease. *J Am Vet Med Assoc.*, **233**: 1265-1269.
- BROWN DC, CONZEMIUS MG, SHOFER F, SWANN H. (1997). Epidemiologic evaluation of post-operative wound infections in dogs and cats. *J Am Vet Med Assoc.*, **210**: 1302-1306.
- BSAVA. BSAVA (2016). Guide to the use of veterinary medicines 2nd edition.
- BUFALARI A, MILER SM, GIANNONI C, SHORT CE (1998). The use of propofol as an induction agent for halothane and isoflurane anaesthesia in dogs. *J. Am. Anim. Hosp. Assoc.*, **34**: 84-90.

- CRAWFORD ED, KENNEDY JS, SIEVE V (1999). Use of LigaSure™ vessel sealing system in urologic cancer surgery. *Grand Rounds Urol.*, **1**: 10-17.
- DE CRAMER K, MAY K (2015). A review of sterilisation practices in dogs and cat and impact on the individual animal. *Vet* **360**, **2**: 1.
- DEGNER DA (2016). Cancer of the testicles in dogs. URL: http://www.vetsurgerycentral.com/oncology_testicular_tumors.htm Erişim: 27/02/2016.
- DUBUC-LISSOIR J (2003). Use of a new energy-based vessel ligation device during laparoscopic gynecologic oncologic surgery. *Surg Endosc.*, **17**: 466-468.
- DUNBAR I (1999). *An Owner's Guide to a Healthy Happy Pet Dog Behavior*. New York: Howell Book House.
- FOGLE B (1990). *The Dog's Mind*. New York: Howell Book House.
- HALL LW, CHAMBERS JP (1987). A clinical trial of propofol infusion anaesthesia in dogs. *J Small Anim Pract.*, **28**: 623-637.
- HAMILTON KH, HENDERSON ER, TOSCANO M, CHANOIT GP (2014). Comparison of post-operative complications in healthy dogs undergoing open and closed orchidectomy. *J Small Anim Pract.*, **55**: 521-526.
- HAMMOND RA, ENGLAND GCW (1994). The effect of medetomidine premedication upon propofol induction and infusion anaesthesia in the dog. *Vet. Anaesthesia and Analgesia*, **21**: 24-28.
- HART BL, ECKSTEIN RA (1997). The role of gonadal hormones in the occurrence of objectionable behaviours in dogs and cats. *Applied Animal Behaviour Science*, **52**: 331-344.
- HENIFORD BT, MATTHEWS BD, SING RF, BACKUS C, PRATT B, GREENE FL (2001). Initial results with an electrothermal bipolar vessel sealer. *Surg Endosc.*, **15**: 799-801.
- HOWE LM (2006). Surgical methods of contraception and sterilization. *Theriogenology*, **66**: 500-509.
- HSU Y, SEVERINGHAUS LL, SERPELL JA (2003). Dog keeping in Taiwan: its contribution to the problem of free-roaming dogs. *Journal of Applied Animal Welfare Science*, **6**: 1-23.
- JOHNSTON SD, KUSTRITZ MVR, OLSON PN (2001a). Prevention of fertility in the male dogs. In: *Canine, Feline Theriogenology*. W.B. Saunders Company. p: 308.
- JOHNSTON SD, KUSTRITZ MVR, OLSON P N (2001b). Prevention of fertility in the tom cat. In: *Canine, Feline Theriogenology*. W.B. Saunders Company. p: 523.
- KAISER AB (1986). Antimicrobial prophylaxis in surgery. *N Engl J Med.*, **315**: 1129-1138.

- KAY-MUGFORD P, BENN SJ, LAMARRE J, CONLON P (2000). In vitro effects of nonsteroidal anti-inflammatory drugs on cyclooxygenase activity in dogs. *Am. J. Vet. Res.*, **61**: 802-810.
- KENNEDY JS, STRANAHAN PL, TAYLOR KD, CHANDLER JG (1998). High-burst-strength, feedbackcontrolled bipolar vessel sealing. *Surg Endosc.*, **12**: 876-878.
- KNOBEL DL, LAURENSEN MK, KAZWALA RR, BODEN LA, CLEVELAND S (2008). A cross-sectional study of factors associated with dog ownership in Tanzania. *BMC Vet Res.*, **4**: 5.
- KUM C, VOYVODA H, SEKKIN S, KARADEMİR U, TARIMCILAR T (2013). Effects of carprofen and meloxicam on C-reactive protein, ceruloplasmin, and fibrinogen concentrations in dogs undergoing ovariohysterectomy. *Am J Vet Res.*, **74**: 1267-1273.
- KUSHNIR Y, TOLEDANO N, COHEN L, BDOLAH-ABRAM T, SHILO-BENJAMINI Y (2017). Intratesticular and incisional line infiltration with ropivacaine for castration in medetomidine-butorphanol-midazolam sedated dogs. *Vet Anaesth Analg.*, **44**: 346-355.
- KUSTRITZ MV (2007). Determining the optimal age for gonadectomy of dogs and cats. *J Am Vet Med Assoc.*, **231**: 1665-1675.
- KÜÇÜK GO (2008). ligasure, ultracision ve bağlama yöntemiyle sıçanlarda omentum rezeksiyonu sonrası oluşan intraperitoneal adezyonların karşılaştırılması. Doktora tezi. İstanbul Üniversitesi Sağlık Bilimleri Enstitüsü.
- LAMONT LA (2008). Multimodal pain management in veterinary medicine: the physiologic basis of pharmacologic therapies. *Vet Clin North Am – Small Anim Pract Elsevier Ltd.*, **38**: 1173-1186.
- LANDMAN J, KERBL K, REHMAN J, ANDREONI C, HUMPHREY PA, COLLYER W, SUNDARAM C, CLAYMAN RV (2003). Evaluation of a vessel sealing system, bipolar electrosurgery, harmonic scalpel, titanium clips, endoscopic gastrointestinal anastomosis vascular staples and sutures for arterial and venous ligation in a porcine model. *J Urol*, **169**: 697-700.
- LASCELLES BD, BUTTERWORTH SJ, WATERMAN AE (1994). Post-operative analgesic and sedative effects of carprofen and pethidine in dogs. *Vet Rec.*, **134**: 187–191.
- LASCELLES BD, CRIPPS PJ, JONES A., WATERMAN-PEARSON AE (1998). Efficacy and kinetics of carprofen, administered preoperatively or post-operatively, for the prevention of pain in dogs undergoing ovariohysterectomy. *Vet Surg.*, **27**: 568– 582.
- LEECE EA, BREARLEY JC, HARDING EF (2005). Comparison of carprofen and meloxicam for 72 hours following ovariohysterectomy in dogs. *Vet Anaesth Analg.*, **32**: 184–192.

- LOONEY AL, BOHLING MW, BUSHBY PA, HOWE LM, GRIFFIN B, LEVY JK, EDDLESTONE SM, WEEDON JR, APPEL LD, RIGDON-BRESTLE YK, FERGUSON NJ, SWEENEY DJ, TYSON KA, VOORS AH, WHITE SC, WILFORD CL, FARRELL KA, JEFFERSON EP, MOYER MR, NEWBURY SP, SAXTON MA, SCARLET T (2008). The Association of Shelter Veterinarians veterinary medical care guidelines for spay-neuter programs. *J Am Vet Med Assoc.*, **233**: 74–86.
- MASSARWEH NN, COSGRIFF N, SLAKEY DP (2006). Electrosurgery: history, principles, and current and future uses. *J Am Coll Surg.*, **202**: 520-530.
- MATHEWS KA (2002). Non-steroidal anti-inflammatory analgesics: a review of current practice. *J Vet Emerg Crit Care*, **12**: 89-97.
- MATHEWS KA, PETTIFER G, FOSTER R, MCDONELL W (2001). Safety and efficacy of preoperative administration of meloxicam, compared with that of ketoprofen and butorphanol in dogs undergoing abdominal surgery. *AJVR.*, **62**: 882-888.
- MBUGUA SW, SKOGLUND LA, SKJELBRED P, LOKKEN P (1988). Effect of a glucocorticoid on the post-operative course following experimental orthopaedic surgery in dogs. *Acta Vet Scand.*, **29**: 43-49.
- MCGUIRE L, HEFFNER K, GLASER R, NEEDLEMAN B, MALARKEY W, DICKINSON S, LEMESHOW S, COOK C, MUSCARELLA P, MELVIN WS, ELLISON EC, KIECOLT-GLASER JK (2006). Pain and wound healing in surgical patients. *Ann Behav Med.*, **31** 165-172.
- MILITO G, GARGIANI M, CORTESE F (2002). Randomised trial comparing LigaSure™ haemorrhoidectomy with the diathermy dissection operation. *Tech Coloproctol*, **6**: 171-175.
- MISCHKE R, MEURER D, HOPPEN HO, UEBERSCHAR S, HEWICKER-TRAUTWEIN M (2002). Blood plasma concentrations of oestradiol-17 β , testosterone and testosterone/oestradiol ratio in dogs with neoplastic and degenerative testicular diseases. *Research in Veterinary Science*, **73**: 267-272.
- MORGAN DW, LEGGE K (1989). Clinical evaluation of propofol as an intravenous anaesthetic agent in cats and dogs. *Vet Rec.*, **124**: 31-33.
- NEILSON JC, ECKSTEIN RA, HART BL (1997). Effects of castration on problem behaviors in male dogs with reference to age and duration of behavior. *Journal of the American Veterinary Medical Association*, **21**: 180-182.
- O'CONNOR JL, BLOOM DA, WILLIAM T (1996). Bovie and electrosurgery. *Surgery*, **119**: 390-396.
- OLSON PN, NETT TM, BOWEN RA, AMANN RP, SAWYER HR, GORELL TA, NISWENDER GD, PICKETT BW, PHEMISTER RD (1986). A need for sterilization, contraceptives, and abortifacients: abandoned and unwanted pets. Part I. Current methods of sterilizing pets. *Compendium on Continuing Education for the Practicing Veterinarian*, **8**: 87-92.

- ÖHLUND M, HOGLUND O, OLSSON U, LAGERSTEDT AS (2011). Laparoscopic ovariectomy in dogs: A comparison of the LigaSure™ and the SonoSurg™ systems. *J Small Anim Pract.*, **52**: 290-294.
- PALMER C, CORR, S, SANDOE P (2012). Inconvenient desires: Should we routinely neuter companion animals? *Anthrozoos*, **25**: 153-172.
- PETERSON SL, STRANAHAN PL, SCHMALTZ D, MIHAICHUK C, COSGRIFF N (2002). Comparison of healing process following ligation with sutures and bipolar vessel sealing. *Surg Technol Int.*, **10**: 55-60.
- PHILLIPS JT, LEEDS EB (1976). A closed technique for canine orchidectomy. *Canine Practice*, **3**: 23-26.
- POLLARI FL, BONNETT BN (1996). Evaluation of post-operative complications following elective surgeries of dogs and cats at private practices using computer records. *Can Vet J.*, **37**: 672-678.
- POLLARI FL, BONNETT BN, BAMSEY SC, MEEK AH, ALLEN DG (1996). Post-operative complications of elective surgeries in dogs and cats determined by examining electronic and paper medical records. *J Am Vet Med Assoc.*, **208**:1882-1886.
- REICHLER, IM (2008). Surgical contraception: Pros and cons. Paper presented at: 6th International Symposium on Canine and Feline Reproduction and 6th Biannual European Veterinary Society for Small Animal Reproduction Congress; Vienna.
- REID J, NOLAN AM (1991). A comparison of the post-operative analgesic and sedative effects of flimixin and papaveretum in the dog. *J. Small Anim. Prac.*, **32**: 603-608.
- REID J, NOLAN AM, HUGHES JML, LASCELLES BDX, PAWSON P, SCOTT EM (2007). Development of the short-form Glasgow Composite Measure Pain Scale (CMPSSF) and derivation of an analgesic intervention score. *Animal Welfare*, **16**: 97-104.
- SAMMARCO JL, CONZEMÍUS MG, PERKOWSKI SZ, WEINSTEIN MJ, GREGOR TP, SMITH GK (1996). Post-operative analgesia for stifle surgery: A comparison of intra-articular bupivacaine, morphine, or saline. *Veterinary Surgery*, **25**: 59-69.
- SAMSAR E (1978). Köpeklerde scrotal kesenin çıkarılmasıyla yapılan castration. *Ankara Üniversitesi Veteriner Fakültesi Dergisi*, **25**: 36-47
- SHAVER SL, LARROSA M, HOFMEISTER EH (2019). Factors affecting the duration of anesthesia and surgery of canine and feline gonadectomies performed by veterinary students in a year-long preclinical surgery laboratory. *Vet. Surg.*, **48**: 352-359.
- SLINGSBY LS, WATERMAN-PEARSON AE (2001). Analgesic effects in dogs of carprofen and pethidine together compared with the effects of either drug alone. *Vet. Rec.*, **148**: 441-444.
- STEVENS BJ, POSNER LP, JONES CA, LASCELLES BD (2013). Comparison of the effect of intratesticular lidocaine/bupivacaine vs. saline placebo on pain scores and incision site reactions in dogs undergoing routine castration. *The Veterinary Journal*, **196**: 499-503.

- ŞENEL S, ŞUMNU M, HINCAL AA (1986). Ampisilin. *FABAD Farma. Bil. Der.* **11**: 126-135.
- TATARI H, SCHMIDT H, HEALY A, PHILIPP H, BRUNNBERG L (2001). Efficacy and safety of Meloxicam in controlling perioperative pain in dogs undergoing orthopaedic surgery. *Kleintierpraxis (Small Animal Practice)*, **46**: 321-384.
- TEZ G (2018). Dişi köpek kısırlaştırma programlarında laparoskopik cerrahi. Doktora tezi Ankara Üniversitesi Sağlık Bilimleri Enstitüsü.
- TEZ G, KANCA H (2018). Laparoskopinin veteriner jinekolojide kullanım alanları. *Türkiye Klinikleri J Vet Sci Obstet Gynecol-Special Topics*, **4**: 72-80.
- URBANOVA L, CRHA M, RAUSER P, LORENZOVA J, NECAS A (2010). Laparoscopically assisted cryptorchidectomy using LigaSure® electrocoagulation. *ACTA Vet. Brno.*, **79**: 313-318.
- VAINIO O (1991). Propofol infusion anaesthesia in dogs pre-medicated with medetomidine. *J. vet. Anaesth.*, **18**: 35-37.
- VASSEUR PB, LEVY J, DOWD E, ELIOT J (1988). Surgical wound infection rates in dogs and cats data from a teaching hospital. *Veterinary Surgery*, **17**: 60-64.
- WATKINS SB, HALL LW, CLARKE KW (1987). Propofol as an intravenous anaesthetic agent in dogs. *Vet Rec.* **120**: 326-329.
- WITZIGMANN H, OTTO M, HAUSS J (1996). Ultraschallskalpell in der laparoskopischen Chirurgie. *Chirurg*, **67**: 455-457.
- WOODRUFF K, BUSHBY PA, RIGDON-BRESTLE K, WILLS R, HUSTON C (2015). Scrotal castration versus prescrotal castration in dogs. Erişim: (<https://www.dvm360.com/view/scrotal-castration-versus-prescrotal-castration-dogs>) Erişim Tarihi: 18.09.2019.
- YÜNEY E, HÖBEK A, KESKİN M, YILMAZ O, KAMALI S, OKTAY C, BENDER O (2005). Laparoscopic splenectomy and LigaSure. *Surg Laparosc Endosc Percutan Tech.*, **15**: 212-215.

EKLER

Ek-1: Etik Kurul Belgesi



T.C.
ANKARA ÜNİVERSİTESİ REKTÖRLÜĞÜ
Hayvan Deneyleri Yerel Etik Kurulu
HAYVAN DENEYLERİ YEREL ETİK KURULU KARARI

TOPLANTI TARİHİ : 15/02/2017
TOPLANTI NO : 2017-4
DOSYA NO : 2017-16
KARAR NO : 2017-4-30

Yürütücülüğünü Üniversitemiz Veteriner Fakültesi Dölerme ve Suni Tohumlama Anabilim Dalı öğretim üyelerinden Prof.Dr.Necmettin Tekin'in yaptığı; araştırmacı olarak ProfDr.Ali Daşkın, Doç.Dr.Halit Kanca ve Vet.Hek.Ceren Yaman'ın katıldığı "Köpek Kastrasyonunda Bipolar Doku Kapama Yönteminin Kullanılması" başlıklı araştırma projesinin içeriği Kurulumuzca incelenmiş olup, söz konusu çalışmanın Üniversite Senatosunun 12/2/2016 tarihli toplantısında 430/3642 sayılı kararı ile kabul edilen ve Hayvan Deneyleri Merkezi Etik Kurulu'nun 19/2/2016 tarih ve 42 sayılı kararı ile onaylanan "Ankara Üniversitesi Hayvan Deneyleri Yerel Etik Kurulu Yönergesi"nin 7. maddesinin (h) fıkrası kapsamında ele alınmış olup, çalışmanın Hayvan Deneyleri Yerel Etik Kurulu iznine tabi olmadığına oy birliği ile karar verilmiştir.

ETİK KURUL ÜYELERİ				
Ünvanı / Adı / Soyadı	Uzmanlık Dalı	Kurumu	Cinsiyeti	İmza
Prof.Dr.M.Taner KARAOĞLU (Başkan)	Viroloji Anabilim Dalı	Veteriner Fakültesi	E	
Prof.Dr.Tanju ÖZÇELİKAY (Başkan Vekili)	Farmakoloji Anabilim Dalı	Eczacılık Fakültesi	E	
Prof.Dr.Nuri YIĞIT (Üye)	Zooloji Anabilim Dalı	Fen Fakültesi	E	
Prof.Dr.Fatin CEDDEN (Üye)	Hayvan Yetiştirme Anabilim Dalı	Ziraat Fakültesi	E	
Prof.Dr.Mine KIRKAĞAÇ (Üye)	Su Ürünleri Mühendisliği Bölümü	Ziraat Fakültesi	K	
Prof.Dr.Emine DEMİREL YILMAZ (Üye)	Tıbbi Farmakoloji Anabilim Dalı	Tıp Fakültesi	K	
Yrd.Doç.Dr.Mehmet SAĞLAM (Üye)	Cerrahi Anabilim Dalı	Veteriner Fakültesi	E	
Yrd.Doç.Dr.Atilla ÖZGÜR (Üye)	Veteriner Hekimliği Tarihi ve	Veteriner Fakültesi	E	

Adres: Ankara Üniversitesi Rektörlüğü 06100 - Tandoğan/ANKARA Telefon : 0 (312) 212 60 40 / 2101 Faks : 0 (312) 212 60 49

ÖZGEÇMİŞ

I. Bireysel Bilgiler

Adı : Ceren
Soyadı : YAMAN
Doğum Yeri ve Tarihi : Girne (K.K.T.C.), 13.08.1983
Uyruğu : T.C./ K.K.T.C.
Medeni Durum : Bekar
İletişim Adresi ve Telefonu : Ankara Üniversitesi Veteriner Fakültesi
Dölerme ve Suni Tohumlama Anabilim Dalı,
Dışkapı, Ankara
0 312 317 03 15/4292
vet.cerenyaman@gmail.com

II. Eğitimi

Kırıkkale Üniversitesi Veteriner Fakültesi Lisans Eğitimi, 2000-2006
Girne Anafartalar Lisesi 1997-2000

Yabancı Dil: ÜDS sağlık bilimleri İngilizce Puanı (Mart 2008): 72,500
Ales Puanı: (Kasım 2007) 61,542

III. Ünvanları

Veteriner Hekim, Temmuz 2006

IV. Bilimsel İlgi Alanları

1. Yayınlar

YAMAN C, TIRPAN MB (2019). Kriyobiyoloji ve üreme organı dokularının dondurulması. *Balıkesir Sağlık Bil Derg.*, Cilt:8 Sayı:3.

2. Poster Bildiriler

UYSAL O, BUCAK MN, ÇEBİ Ç, TIRPAN MB, YAMAN C “ Koç prernasınınsığır albimininin farklı konsantrasyonları ile dondurulması” V. Ulusal reproduksiyon ve suni tohumlama kongresi (uluslararası katılımlı) 58, Elazığ (2009)

V. Bilimsel Etkinlikleri

Seminerleri

1. Köpeklerde androlojik muayene yöntemleri ve suni tohumlama
2. Sokak köpekleri popülasyonunun kontrolünde kısırlaştırmanın önemi