

**TÜRKİYE CUMHURİYETİ  
ANKARA ÜNİVERSİTESİ  
TIP FAKÜLTESİ**

**KRONİK İLİOKAVAL VENÖZ OBSTRÜKSİYONUN  
NONİNVAZİF TANISINDA FEMORAL VEN AKIMININ  
DOPPLER İLE DEĞERLENDİRİLMESİ**

**Dr. Selami Ilgaz KAYILIOĞLU**

**GENEL CERRAHİ ANABİLİM DALI  
TIPTA UZMANLIK TEZİ**

**DANIŞMAN  
Prof. Dr. Cüneyt KÖKSOY**

**ANKARA  
2013**

## KABUL VE ONAY

Ankara Üniversitesi Tıp Fakültesi

Genel Cerrahi Anabilim Dalı

Tıpta Uzmanlık eğitimi çerçevesinde yürütülmüş olan

“Kronik İliokaval Venöz Obstrüksiyonun Noninvazif Tanısında Femoral Ven Akımının Doppler ile Değerlendirilmesi ” başlıklı, Dr. Selami Ilgaz KAYILIOĞLU’ na ait bu çalışma aşağıdaki jüri tarafından **Tıpta Uzmanlık Tezi** olarak kabul edilmiştir.

Tez Savunma Tarihi: 13 / 11 / 2013

Prof.Dr.Semih BASKAN

Ankara Üniversitesi Tıp Fakültesi

Genel Cerrahi Anabilim Dalı Başkanı

Jüri Başkanı




Prof.Dr. Cüneyt KÖKSOY

Ankara Üniversitesi Tıp Fakültesi

Periferik Damar Cerrahisi Bilim Dalı

Tez Danışmanı




Prof.Dr.Selçuk HAZİNEDAROĞLU

Ankara Üniversitesi Tıp Fakültesi

Genel Cerrahi Anabilim Dalı

Üye



## ÖNSÖZ

Beş yıllık uzmanlık eğitimim süresince, bana bütün olarak genel cerrahi sanatının inceliklerini öğreten, başta anabilim dalı başkanımız Prof. Dr. Semih Baskan olmak üzere tüm hocalarıma;

Bilim üretmek ve yazmak için beni heveslendiren Prof. Dr. Cüneyt Köksoy, Prof. Dr. Ayhan Kuzu, Prof. Dr. Aydın Yağmurlu, Doç. Dr. Volkan Genç ve Op. Dr. Cihangir Akyol'a;

Adeta elimden tutarak doğru teknikleri anlamamı sağlayan Prof. Dr. Ercüment Kuterdem, Prof. Dr. Mehmet Gürel, Prof. Dr. Acar Tüzüner, Op. Dr. Cihangir Akyol, Op. Dr. Erkin Orozakunov, Op. Dr. Fırat Kocaay, Op. Dr. Bülent Aksel ve Op. Dr. Yusuf Sevim'e;

Öğrencilik yıllarımdan bu yana abi-baba şefkatiyle bana sahip çıkan, iyi hekim olmak için iyi insan olmak gerektiğini fark ettiren Prof. Dr. Şehsuvar Ertürk, Prof. Dr. Nezh Erverdi, Prof. Dr. Cihan Bumin, Prof. Dr. İskender Alaçayır, Prof. Dr. Mehmet Kıyan ve Prof. Dr. Murat Aksoy'a;

Zor günlerimde bana hep güç veren Şehit Kara Pilot Üsteğmen Tahsin Barutçu, Op. Dr. Onur Türkoğlu, Dr. Cihan Aslan, Dr. Göksel Kanmaz, Dr. Gizem İnal Aslan, Dr. İsmail Cem Özenirler, Gamzenur Bilir, Eda Çakır ve tüm çalışma arkadaşlarıma;

Desteklerini bir an olsun azaltmayan, sonsuz şefkat sahibi anneme, babama ve can yoldaşım kardeşime;

Hayatımı anlamlı hale getiren eşime ve kızıma teşekkürü borç bilirim.

# İÇİNDEKİLER

Sayfa no:

KABUL VE ONAY .....	i
ÖNSÖZ .....	ii
İÇİNDEKİLER .....	iii
KISALTMALAR DİZİNİ .....	v
ŞEKİLLER DİZİNİ .....	vi
TABLolar DİZİNİ .....	vii
1. GİRİŞ VE AMAÇ .....	1
2. GENEL BİLGİLER .....	6
2.1. Epidemiyoloji .....	6
2.2. Etiyoloji .....	6
2.3. Ven Fizyolojisi .....	7
2.4. Anatomi .....	8
2.4.1. Yüzeysel Venler .....	8
2.4.2. Derin Venler .....	9
2.4.3. Perforan Venler .....	9
2.4.4. İliokaval Venöz Sistem .....	11
2.5. Venöz Fizyoloji .....	13
2.6. Venöz Patofizyoloji .....	14
2.6.1. Post-Trombotik Sendrom (PTS) .....	16
2.6.2. May-Thurner Sendromu ve Trombotik Olmayan Tıkanıklıklar .....	17
2.7. Semptomlar, Bulgular ve Klinik .....	17
2.8. Sınıflandırma ve Tanı .....	18
2.9. Tanısal Testler .....	20
2.9.1. Noninvazif Testler .....	20
2.9.1.1. Sürekli Dalga Doppler .....	20
2.9.1.2. Dupleks Ultrasonografi .....	21
2.9.1.3. Fotopletismografi (PPG) .....	22
2.9.1.4. Hava Pletismografisi (APG) .....	23
2.9.1.5. Bilgisayarlı Tomografi Venografi .....	24

2.9.1.6. Manyetik Rezonans Venografi.....	24
2.9.1.7. Mikrovasküler fonksiyonun değerlendirilmesi .....	24
2.9.2. İnvazif Testler .....	25
2.9.2.1. Ambulatuvar Venöz Basınç Ölçümleri (AVP) .....	25
2.9.2.2. Desendan Flebografi .....	25
2.9.2.3. Konvansiyonel Venografi .....	25
2.9.2.4. İntravasküler Ultrasonografi (IVUS) .....	26
2.10. Tedavi.....	27
2.10.1. KVVY’de Girişimsel Olmayan Tedavi Yaklaşımları.....	27
2.10.1.1. Kompresyon Terapisi .....	27
2.10.1.2. Yara ve Cilt Bakımı .....	28
2.10.1.3. İlaç Tedavisi .....	29
2.10.2. KVVY’de Girişimsel Tedaviler .....	30
2.10.2.1. Kronik Venöz Obstrüksiyonun Tedavisi.....	30
2.10.2.2. Venöz Reflünün Tedavisi.....	33
3. HASTALAR VE YÖNTEM .....	37
3.1. Çalışma Dışı Bırakılan Hastalar .....	37
3.2. Doppler ile Femoral Vende Akım Fazisitesinin Değerlendirilmesi.....	38
3.3. Venografi ve IVUS .....	39
3.4. İstatistik Yöntem .....	40
4. BULGULAR.....	41
5. TARTIŞMA .....	45
ÖZET.....	49
SUMMARY .....	51
KAYNAKLAR .....	53

## KISALTMALAR DİZİNİ

<b>APG:</b>	Hava pletismografi
<b>AVF:</b>	Ambulatuvar venöz basınç ölçümü
<b>BSV:</b>	Büyük safen ven
<b>BT:</b>	Bilgisayarlı tomografi
<b>DVT:</b>	Derin ven trombozu
<b>IVUS:</b>	İntravenöz ultrasonografi
<b>KSV:</b>	Küçük safen ven
<b>KVY:</b>	Kronik venöz yetmezlik
<b>MR:</b>	Manyetik rezonans
<b>NPD:</b>	Negatif prediktif değer
<b>PPD:</b>	Pozitif prediktif değer
<b>PPG:</b>	Fotopletismografi
<b>PTS:</b>	Post-travmatik sendrom
<b>RFA:</b>	Radyofrekans ablasyon
<b>SEPS:</b>	Subfasiyal endoskopik perforatör ven cerrahisi
<b>USG:</b>	Ultrasonografi
<b>VCI:</b>	Vena cava inferior

## ŞEKİLLER DİZİNİ

Sayfa no:

<b>Şekil 2.1.</b>	İliokaval venöz sistemin aorta ve dallarıyla ilişkisi .....	11
<b>Şekil 2.2.</b>	KVY'de mikrovasküler patofizyoloji .....	15
<b>Şekil 2.3.</b>	Femoral vende respirofazik trase .....	22
<b>Şekil 2.4.</b>	Endovenöz stent uygulanarak rekanalize edilen tıkanık iliak ven .....	31
<b>Şekil 3.5.</b>	A: Femorofemoral Safen Ven Transpozisyonu B: PTFE Greftle Femorofemoral Crossover Bypass .....	32
<b>Şekil 3.1.</b>	Normal solunum sırasında izlenen femoral ven Doppler traseleri.....	38
<b>Şekil 3.2.</b>	Valsalva manevrasına yanıt olarak izlenen femoral ven Doppler traseleri.....	39

## TABLolar DİZİNİ

Sayfa no:

<b>Tablo 2.1.</b> Alt Ekstremitte Derin Venleri.....	10
<b>Tablo 2.2.</b> Pelvik Venöz Sistem.....	12
<b>Tablo 2.3.</b> CEAP Sınıflandırması .....	19
<b>Tablo 4.1.</b> Anatomik Yerlerine Göre Venöz Tıkanıklıkların Dağılımı .....	41
<b>Tablo 4.2.</b> Tıkanıklığın derecesinden bağımsız olarak iliokaval venöz tıkanıklığı olan hastalarda ana femoral ven akım traseleri ve Valsalva'ya yanıt traselerinin farklı kombinasyonlarına ait hassasiyet, özgüllük, doğruluk değerleri ve pozitif ve negatif prediktif değerler .....	42
<b>Tablo 4.3.</b> %50'nin üzerinde iliokaval venöz tıkanıklığı olan hastalarda ana femoral ven akım traseleri ve Valsalva'ya yanıt traselerinin farklı kombinasyonlarına ait hassasiyet, özgüllük, doğruluk değerleri ve pozitif ve negatif prediktif değerler .....	43
<b>Tablo 4.4.</b> İliokaval venöz tam tıkanıklığı olan hastalarda ana femoral ven akım traseleri ve Valsalva'ya yanıt traselerinin farklı kombinasyonlarına ait hassasiyet, özgüllük, doğruluk değerleri ve pozitif ve negatif prediktif değerler .....	44

## 1. GİRİŞ VE AMAÇ

Venöz yetmezlik, periferdeki kanın kalbe geri dönüşündeki yetersizliğe bağlı olarak kanın venlerde göllenmesidir. Venöz kanın göllenmesi ya da daha doğru bir ifade ile oluşan venöz hipertansiyon birçok mekanizma ile gelişebilmektedir. Bunlardan başlıcaları venöz sistemde kapak yetmezliği ve venöz sistemde obstrüksiyondur. Tek yönlü kapakçıklara sahip olan venler normalde yer çekimine karşı kanın geriye kaçışını engeller. Kapakçıklar zayıflayıp tam kapanamaz hale geldiklerinde kanın geriye kaçışı olur ve buna reflü denir. Kapakçık fonksiyonunu kaybetmiş olan bu venler genişler, uzar ve kalınlaşır. Bu genişlemiş şiş damarlara varis denir. Varis venöz yetmezliğin en sık rastlanılan belirtilerindendir. Varisler reflüye bağlı basınç artışından dolayı oluşur. Varislerin oluşmasına neden olan en sık sebeplerden biri ana safen vende olan reflüdür.

Varislerin toplumda görülme sıklığı yaklaşık %5-30 civarındadır. Kadınlarda erkeklere oranla üç kata kadar daha sık izlense de, yakın tarihli bir çalışmayla erkeklerde varis sıklığının daha yüksek olduğu ileri sürülmüştür. Varisler ve venöz yetmezlik asemptomatik olabileceği gibi şiddetli semptomlara da yol açabilirler. Uzun süre ayakta durmakla ağrı, kaşıntı, yanma, karıncalanma, gece krampları, ödem, kronik olgularda cilt değişiklikleri ve venöz ülserler görülebilir. Kişilerin günlük aktivitelerini engeller, iş ve zaman kaybına neden olabilir (1).

Derin ven trombozunu takiben ven lümeninde olan değişiklikler ya da dış bası sonucunda gelişen venöz obstrüksiyonlar venöz yetmezlik gelişiminde önemli role sahiptir. Bu durum kronik venöz yetmezlik (KVY) izlenen hastalarda iliokaval sisteme yönelik incelemeler yapılmasını zorunlu hale getirmektedir (2). Venöz sistem hastalıkları içinde klinik olarak en ağır semptomlara ve beraberinde sosyo-ekonomik sonuçlara neden olan ve tedavisi en zor olan formu venöz obstrüksiyonlarla beraber olan venöz yetmezliktir. Bu nedenle venöz obstrüksiyonun erken tanısı venöz yetmezlik tedavisinin en kritik aşamasını oluşturmaktadır.

## Amaç

Venöz yetmezlik toplumda yaygın olarak karşılaşıp, hastaların yaşam kalitesini önemli oranda bozan ve maliyeti yüksek olan bir patolojidir (3). Venöz yetmezlik tedaviye direnç gösteren, yapılan tedavilere rağmen tekrarlama olasılığı yüksek olan ve hastayı sakat bırakacak ölçüde sonuçlar oluşturabilen önemli ve yaygın bir sorundur. Temel olarak venöz yetmezlik alt ekstremitelerde venöz kan basıncının artması ve buna bağlı olarak semptomların ortaya çıkması ile karakterizedir. Bu çerçevede bacaklardaki telenjiektazilerden venöz ülserlere kadar çok geniş bir yelpazede semptomlar görülebilmektedir. Venöz yetmezlik daha çok nedeni tam olarak aydınlatılamamış venöz hipertansiyondan kaynaklanmaktadır. Ancak venöz sistemdeki tıkanıklıklar, engeller ya da darlıklar şeklinde ifade edilebilecek olan venöz obstrüksiyonların venöz yetmezliğinin önemli bir nedeni olabileceği düşüncesi son yıllarda giderek ön plana çıkmaktadır. Bu konudaki oluşmakta olan farkındalık ve gelişen teknoloji ile ileri evre venöz yetmezliğin önemli bir yüzdesinin venöz obstrüksiyondan kaynaklandığı düşünülmektedir. Ancak venöz obstrüksiyonun ne oranda venöz yetmezlik gelişiminde rol aldığı konusundaki bilgi yetersiz ve çelişkilidir.

Alt ekstremitelerde derin ven trombozunu takiben ya da dış bası sonucunda gelişen iliokaval venöz obstrüksiyonlar venöz yetmezlik gelişiminde önemli role sahiptir. Derin ven trombozu geçiren hastaların %40-60 kadarında 5 yıl içerisinde değişik evrelerde venöz yetmezlik gelişmektedir (4). Ancak venöz sistemde proksimale (kalbe doğru) gidildikçe obstrüksiyonun etkileri daha belirgin hale gelmektedir. Bu çerçevede proksimalde yer alan iliak venler ve vena cava inferiora (VCI) ait patolojiler daha büyük oranda venöz yetmezlikle sonuçlanmaktadır. Ancak venöz sistemin karın içinde yer alan proksimal bölümünün değerlendirilmesi her zaman zor olmuştur. Halen çoğu kez karın içinde yer alan kısım değerlendirilmeden sadece bacaklara yönelik incelemeler birçok merkezin rutini olmaya devam etmektedir (5).

Her ne kadar karın içi venlerindeki akut trombozlara mevcut yöntemlerle büyük oranda tanı konabilse de, kronik trombozlarda tanı güvenilir değildir. DePalma ve arkadaşları Doppler ultrasonografi ile venografiyi karşılaştırdıkları bir araştırmada,

venografi ile tespit edilmiş iliak ven ve VCI tıkanıklığı olan 4 hastada Doppler ile aynı patoloji tespit edilememiştir (6). Bu kısıtlı hasta sayısı bulunduran çalışmanın tersine Labropulos iliokaval lezyonların Doppler ile rahatlıkla tespit edilebileceğini bildirmektedir (7). Karın içindeki gaz veya özellikle obez hastalarda venlerin derinde yer alması, incelemenin yapan kişinin bilgi ve deneyimine büyük oranda bağımlılık göstermesi nedeni ile alt ekstremitelerde yaygın olarak kullanılan Doppler ultrasonografinin iliokaval venöz sistemin kronik obstrüksiyonlarını değerlendirmede güvenilirliği tartışmalıdır. Karındaki venöz damarların görüntülenmesi dışında bu damarlara ulaşan ana femoral vendeki akım paterninin değerlendirilmesi de iliokaval sistem hakkında fikir vericidir (8). Bu amaçla kullanılan testlerden birisi femoral venden elde edilen Doppler akımının hızı ve solunumla değişim gösterip göstermediğine bakılmasıdır. Eğer VCI ya da iliak venlerde obstrüksiyon var ise femoral venden elde edilen akım solunum ile olan fazisitesini yitirerek düz ve devamlı bir akım haline dönüşür (9). Bu durum genel olarak bilinmekle ve kullanılmakla beraber objektif olarak güvenilirliği araştırılmamıştır.

İnvazif olmayan bilgisayarlı tomografi (BT) ve manyetik rezonans (MR) gibi diğer tanı yöntemlerinin kronik iliokaval venöz obstrüksiyondaki güvenilirlikleri test edilmemiştir. Halen altın standart kabul edilen venografinin de iliokaval obstrüksiyonlardaki tanı değeri şüphelidir.

Bütün bu yöntemlerin bu bölgedeki yetersizlikleri, lümen içi patolojileri tam olarak değerlendirememeleri ve kronik venöz obstrüksiyonların doğasının ve hemodinamik özelliklerinin kendine özgü olması ile ilişkilidir. Venöz tromboz olduktan sonra ven içinde aylarla ifade edilebilecek olan bir süreç içinde rekanalizasyon başlar ve ven ancak %20 oranında tam olarak açılabilir (10). Çoğu kez fibrozis şeklinde vende daralma, duvarda kalınlaşma, lümen içinde ince bantlar ve trabeküller oluşur. Bu oluşumların, lümende tam tıkanıklık oluşturmadığı sürece konvansiyonel yöntemlerle belirlemesi zordur. Öte yandan lümen içindeki trabekül ya da bant şeklindeki tromboz kalıntılarının venöz akımı engelleyici etkileri, bir diğer ifade ile darlığın derecesi ile hemodinamik etki arasındaki doğrusal bir ilişki ispat edilememiştir. Her tıkanıklık olan hastada ileri evre venöz yetmezlik gelişmediği gibi, tam tıkanıklık olmamasına karşın venöz ülser gibi ileri evre bulgularının ortaya

çıkılabildiği bilinmektedir. Bu açıdan venöz obstrüksiyonun derecesi ile hemodinamik etki arasındaki ilişki tam olarak bilinmediğinden, venöz yetmezlik bulguları olan hastalarda tedaviyi planlarken her dereceden iliokaval venöz obstrüksiyonun belirlenmesi gerekmektedir. Karşılaştırmalı araştırmaların eksikliğine rağmen günümüzde venöz patolojilerin değerlendirilmesinde en güvenilir tanı yönteminin intravasküler ultrasonografi (IVUS) olduğu kabul edilmektedir. IVUS lümenin içini ve damar duvarının yapısını tam olarak inceleyebilen güvenilir bir yöntemdir (11). Diğer hiçbir yöntemle belirlenemeyecek olan lümen içindeki bantlar, trabeküller, darlıklar, ven duvarındaki kalınlaşmalar IVUS ile belirlenebilmekte ve bu işlem sırasında basınç ölçümü yapılarak söz konusu lezyonların venöz hipertansiyona olan katkısı değerlendirilebilmektedir.

Diğer yandan venöz yetmezliğin evresine kronik iliokaval venöz obstrüksiyonun katkısı tam olarak açıklanamamıştır. Bu çerçevede en ileri venöz yetmezlik aşaması olan venöz ülserde kronik iliokaval venöz obstrüksiyonun insidansı tam olarak belirlenememiştir (12). Doppler kullanılarak yapılan çalışmalarda venöz ülserli hastaların ancak %4'ünde venöz obstrüksiyon olduğu bildirilmiştir (13). Daha yeni yapılan bir araştırmada venöz ülserli 78 hastada BT ve MR kullanılarak iliokaval sistemde %50'den fazla obstrüksiyon %37, %50'den az obstrüksiyon ise %23 oranında saptanmıştır (14). Ancak bu çalışmanın sonuçları değerlendirilirken kronik iliokaval venöz obstrüksiyonu belirlemede kullanılan tanı yöntemlerinin (BT, MR ya da venografi) yukarıda açıklandığı şekilde güvenilirliklerinin test edilmemiş olduğu hatırlanmalıdır. Daha objektif değerlendirme sağlayan venografi ve IVUS ile bu oranların değişmesi ve sonuçta da venöz ülserlere yaklaşım kurallarının değişmesi söz konusu olabilir.

İliokaval venöz obstrüksiyonların belirlenmesi hastaların tedavilerinin planlanmasında büyük önem taşımaktadır. Önceleri konservatif yöntemlerle tedavi edilmeye çalışılan bu kronik hasta grubu özellikle son 10 yıldır uygulanmakta olan iliokaval venöz stentlerle büyük oranda tedavi edilebilmektedir. Doğru seçilmiş hasta grubunda stent yerleştirilmesi sonrasında hastaların venöz ülser, bacakta şişlik, venöz kladikasyo, ağrı ve kaşıntı gibi şikâyetlerde %80'in üzerinde düzelleme

sađlanabilmektedir (15). Bu sebeple iliokaval venöz obstrüksiyonun belirlenmesi günümüzde tedavi seçenekleri açısından büyük önem taşımaktadır.

Bu çalışmanın amacı; kronik iliokaval venöz obstrüksiyon tanısında noninvazif bir yöntem olan femoral Doppler incelemesinin duyarlılığını, özgüllüğünü, doğruluk değerini, pozitif ve negatif prediktif değerini saptamaktır.

## **2. GENEL BİLGİLER**

### **2.1. Epidemiyoloji**

Varis ve KVY, en sık görülen vasküler hastalıklardır. Varis prevalansı ve insidansı coğrafi bölgelere göre değişiklik göstermektedir. Batılı ülkelerde yüksek oranlar varken, gelişmemiş topluluklarda daha az oranda görülür. Küçük telenjektazik ve retiküler venler varislerden daha sık görülürler.

Framingham çalışmasına göre (n=3822) variköz venler için yıllık insidans kadınlarda %2,6, erkeklerde ise %1,9'dur (16). Batılı ülkelerde varis prevalansı klasik olarak kadınlarda %25-30, erkeklerde ise %10-20 kadardır (1, 17).

Ayrıca birçok çalışmada yaş ile varis arasında lineer korelasyon olduğu gösterilmiştir (1, 17).

KVY, bir diğer tanımıyla venöz staz sendromu, Amerika Birleşik Devletleri'nde her yıl yaklaşık 150.000 yeni vakayla karşımıza çıkmaktadır. Bu vakaların yaklaşık %15'inden post-trombotik sendromun (PTS) sorumlu olduğu bilinmektedir (18).

KVY'nin etyolojisinde yer alan sebeplerden PTS'nin tam prevalansı bilinmemekle birlikte; derin ven trombozunun (DVT) insidansı yılda her bin kişide 1,0-1,6 olarak bilinmektedir. Yapılan çalışmalar PTS'nin DVT geçiren bacaklarda birinci yılda %17, ikinci yılda %23, beşinci yılda %28 ve 8. Yılda %29 oranında görüldüğünü ortaya koymuştur (19, 20).

### **2.2. Etiyoloji**

Venöz sistemde stazın ve hipertansiyonun ortaya çıkmasından koruyucu mekanizmaların kaybı ve/veya venöz akışı engelleyen durumlar sorumludur.

Venöz sistemde kalbe doğru sağlıklı akışın sağlanmasında rol oynayan en önemli mekanizmalar [1] venöz kapakların yeterli çalışması ve [2] bacak kaslarının pompa fonksiyonudur. Bu mekanizmalarda oluşan bozukluklar KVV gelişimine sebep olan primer etkenlerdir. Bunun yanında proksimal venlerde oluşan obstrüksiyonlara bağlı olarak venöz akışın bozulması da, gerek doğrudan, gerekse kapak yapısını ve bacak kaslarının pompa işlevini bozarak, staz ve venöz hipertansiyonla sonuçlanır (21). Bu nedenlerle obstrüksiyon KVV etyolojisinde majör bir etkidir (21-26).

KVV etyolojisinde Klippel-Trenaunay sendromu (27), avaluia (28) gibi konjenital durumlar da yer alabilir.

Venöz staz etyolojisinde minör etkenler arasında, oral kontraseptifler, şişmanlık, sürekli ayakta veya sürekli oturarak çalışma, hareketsizlik, sıkı iç çamaşırı kullanma, kabızlık, liften fakir diyet, sigara içme sayılabilir.

### **2.3. Ven Fizyolojisi**

Normal şartlarda ekspiryumda diyafram yükselir; intraabdominal basınç düşer, intratorasik basınç yükselir. Venöz akım bacadan kalbe doğru artar, karından göğüse doğru ve göğüsten kalbe doğru azalır. İnspiryumda ise diyafram çöker; intraabdominal basınç yükselir, intratorasik basınç azalır. Venöz akım bacadan kalbe doğru azalır, karından göğüse ve göğüsten kalbe doğru artar.

Tamamen hareketsiz birkaç dakika ayakta duran bir kişide ayak bileği çevresindeki venlerde ölçülen venöz basınç 90-120 cmH<sub>2</sub>O kadardır. Ancak egzersizle dar fasya ile çevrili baldır kasları kasılır. Böylece kan venöz sistemden kalbe doğru pompalanmış olur. Sonra venöz sistem kapakçıkları sayesinde kanın geri dönüşü engellenir. Venler tekrar kapillerlerden gelen kanla dolana kadar kısmen kollabe kalır. Böylelikle hareketle birlikte kan kalbe doğru gönderildiği için venöz basınç 0-30 cmH<sub>2</sub>O'ya kadar düşer. Hareket ile oluşan bu basınç değişikliğine ambulatuvar venöz basınç denir (29). Hareket sonrası basıncın bu şekilde düşmesinde etkili iki mekanizmadan biri derin, yüzeysel ve perforan venlerdeki kapakçık yapısının

sağlamlılığı, diğeri ise baldır kasının pompalama gücüdür. Baldır kasının bu işlevi, 1950’li yıllarda Bauer tarafından periferik kalp olarak isimlendirilmiştir (30).

## **2.4. Anatomi**

Vücudumuzdaki venler (Lat. vena; Gr.phlebos) yüzeysel (vena superficialis), derin (vena profunda) ve perforan (vena perforans) olmak üzere üç konumda bulunurlar. Yüzeysel venler, derin fasyanın yüzeyselinde subkutan doku içinde yer alırlar. Derin venler ise arterlere eşlik eden venler olup, fasyanın (fasya profunda) ve kasların derininde uzanırlar. Perforan venler, derin fasyayı delip geçerek yüzeysel ve derin ven sistemlerini birbirine bağlar.

### **2.4.1. Yüzeysel Venler**

Alt ekstremitenin temel yüzeysel ven kollektörleri, v. saphena magna (Gr.saphenus = belirgin, büyük safen ven-BSV) ve v. saphena parva’dır (küçük safen ven-KSV). Ayrıca yüzeysel venöz sistem, delici (perforan) venler aracılığı ile derin venöz sistemle bağlantılıdır. Derin ve yüzeysel sistemleri birleştiren venlerdeki kapakçıklar içe doğru yönelmiştir ve böylece kan akımı yalnızca yüzeysel venlerden derin venlere doğru olabilmektedir. Ayak sırtındaki yüzeysel venler farklılık gösterir. Burada venöz kan akımı derin venlerden yüzeysel venlere doğrudur.

BSV vücudumuzun en uzun venidir. Arcus venosus dorsalis pedis’in iç yanından başlar, medial malleolün anteriorundan geçerek bacağına ulaşır. Bacağın medial yanı boyunca yükselir, tibia ve femur medial kondillerinin arkasından (patellanın yaklaşık 4 parmak gerisinden) geçerek uyluğa girer. Uyluk ön bölgesinin medialinde yukarı, dış yana ve anteriora doğru ilerleyen BSV, inguinal ligamanın 2,5-4 cm distalinde, hiatus saphenus’tan geçerek femoral vene dökülür. Bacak arka bölgesinden v. arcuata cruris posterior’u (Leonardo veni) drene eder.

Arcus venosus dorsalis pedis'in dış yanından başlayan KSV, lateral malleolün arkasından bacak arka bölgesine ulaşır. Burada önce tendo calcaneus'un dış yanı boyunca yükselen ven, bacağıın ortasına doğru orta hatta ulaşır. KSV bacak 1/3 orta ve üst bölümü birleştğinde, derin fasya içine girer. Bazen burada bir tünel içinde seyredir. Prensip yapıya göre fossa poplitea'nın alt bölümünde derin fasyayı delen KSV, gastrokinemius kasının iki başı arasından geçerek diz eklemi düzeyinin 3–8 cm yukarisından popliteal vene dökülür. BSV'nin daha sabit olan safenofemoral sonlanmasına karşın, KSV'nin safenopopliteal sonlanması ancak %70 olguda gerçekleşir.

#### **2.4.2. Derin Venler**

Alt ekstremitedeki derin venler genellikle kendilerine komşu arterlerin adını alır ve onlarla birlikte seyredir. Günümüzde kabul gören terminoloji tabloda belirtilmiştir (Tablo 2.1).

#### **2.4.3. Perforan Venler**

Perforan venler, derin fasyayı delerek geçip, yüzeysel ve derin ven sistemlerini birbirlerine bağlar. Bu venler, ana aksial venler arasında doğrudan (direkt) bağlantı sağlarlar veya müsküler dallanmalar, soleal venöz sinüsler ile dolaylı (indirekt) bağlantı sağlarlar.

Her alt ekstremitede 150'ye varabilen sayıda perforan ven bulunur (31). Alt ekstremitede yer alan bu perforatör venlerin sınıflandırılmasında bir konsensüs çalışması yapılmıştır (32). Bu konsensusa göre alt ekstremitte perforan venleri, konumlarına göre 6 sınıfta incelenir: Ayak, bilek, bacak, diz, uyluk ve gluteal bölge. Klinik bakış açısıyla ise 4 önemli anatomik bölge olduğu söylenebilir: Uyluk, bacak alt mediali, bacak üst mediali ve diz katlantısı. Uylukta, büyük safen ven ve femoral veni bağlayan inguinal perforatörler bulunurken; femoral kanal düzeyinde büyük safen ven ve yüzeysel femoral veni bağlayan Dodd-Hunter perforanları bulunur (34).

Bacak üst medialinde büyük safen veni posterior tibial vene bağlayan perforatörler Sherman-Boyd perforatörleri olarak anılırken, bacak alt medialindeki posterior tibial perforatörler Cockett perforatörleri olarak bilinir (34). KVV belirtileri özellikle bu bölgede sık izlenir (34).

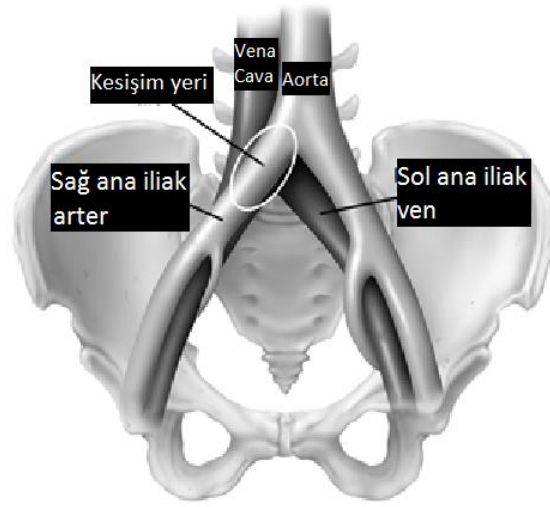
**Tablo 2.1.** Alt Ekstremitte Derin Venleri (33)

UYLUK	Ana femoral ven
	Femoral ven
	Derin femoral ven
	Derin femoral komünikan venler (perforan arterlerle seyreder)
	Medial sirkumfleks femoral ven
	Lateral sirkumfleks femoral ven
DİZ	Siyatik ven
	Popliteal ven
	Genikular venöz pleksus
	Sural venler
BACAĞ	Soleal venler
	Gastroknemius venleri
	Medial gastroknemius venleri
	Lateral gastroknemius venleri
	İntergamellar venler
	Anterior tibial venler
AYAK	Posterior tibial venler
	Fibular (peroneal) venler
	Medial plantar ven
	Lateral plantar ven
	Derin plantar venöz ark
	Derin metatarsal venler (dorsal ve plantar)
	Derin dijital venler (dorsal ve plantar)
	Pedal ven

#### 2.4.4. İliokaval Venöz Sistem

Vena kava inferior ve her iki taraf internal ve eksternal iliak venler, beraber olarak iliokaval venöz sistem olarak anılabilir (Şekil 2.1).

Pelvik venler alt ekstremitenin tromboembolilerinde, KVV'de ve pelvik konjesyon sendromlarında büyük klinik öneme sahiptir. Çok sayıda ven ve pleksus içerdiğinden oldukça karmaşık bir sistemdir. Günümüzde kabul gören terminoloji tabloda listelenmiştir (Tablo 2.2).



Şekil 2.1. İliokaval venöz sistemin aorta ve dallarıyla ilişkisi (35)

**Tablo 2.2.** Pelvik Venöz Sistem (33)

<b>Pleksuslar ve Periferik Venler</b>	<b>Drene Eden Venler</b>	<b>Ana Toplayıcılar</b>
Pampiniform pleksus	Ovarian venler Testiküler venler	İnferior Vena Kava
Sakral venöz pleksus	Median sakral ven İliolumbar ven İnternal iliak ven (Hipogastrik ven) Eksternal iliak ven	Ana iliak ven
Eksternal rektal pleksus İnternal rektal pleksus Hemoroidal pleksus	Superior rektal ven Orta rektal ven İnferior rektal ven Superior gluteal ven İnferior gluteal ven Lateral sakral venler	İnferior mezenterik ven
Derin perineal venler Yüzeyel perineal venler Klitoris derin dorsal veni Klitoris derin veni Penis derin dorsal veni Penis derin veni Üretral bulb venleri	İnternal pudental ven	İnternal iliak ven (Hipogastrik ven)
Pudental pleksus	Obturator venler	
• Vezikal pleksus • Prostatik pleksus	Vezikal venler	
Uterin pleksus	Uterin venler	
Broad ligaman veni		
Vajinal pleksus	Vajinal venler Pubik venler Sovrapubik venler İnferior epigastrik ven Derin sirkumfleks iliak ven	Eksternal iliak ven

Anatomik duruşları nedeniyle sađ ana iliak arter ve sol ana iliak ven aprazlaşır. Bu durum sol ana iliak venin vertebra korpuslarıyla sađa ana iliak arter arasında sıkılaşarak daralmasına neden olabilmektedir (36).

## **2.5. Venöz Fizyoloji**

Venöz sistemin iki önemli işlevi vardır. Bunlar, kanın kapiller sistemden kalbe döndürülmesi ve depo işleviyle kardiyovasküler dengenin sağlanmasıdır. Bunlara ek olarak venöz sistem egzersiz sırasında periferik pompa mekanizması ile kan taşınmasında kalbe yardımcı olur ve vücudun termoregülatuvar sisteminde görev alır (37).

Venöz dönüşün gerçekleşmesini sağlayan etkenler; basın farkı, kas pompaları ve venöz kapakçıklardır. Supin pozisyonda basın farkı venöz dönüş için yeterli olurken, dik duran insanda kas pompası ve kapakçıklar yer çekimine karşı görev alır. Supin pozisyonda kapiller sistemin venöz ucunda basın 12-18 mmHg olurken, dik duran insanda ayak sırtında ölçülen hidrostatik basın kişinin boyuyla orantılı olarak 90-120 mmHg arasında olmaktadır (37).

Ven duvarları kollabe olma yeteneğine sahiptir. Lümen içi basın düştüğünde veya ven çevresindeki basın arttığında bu durum venin eliptik neredeyse tamamen sıkışmış bir şekil almasıyla sonuçlanır. Bu iki basın arasındaki farka transmural basın denir. Venlerin bu doğası, venöz yatağın kan depolama işlevini sağlar (37).

Venöz sistem, solunum sırasında oluşan diyafram hareketlerinden ve intratorasik basın deđişikliklerinden etkilenir. İspirasyon sırasında diyafram alçalır ve intraabdominal basın artar. Bu durum venöz akımı sağlayan basın farkının azalmasına, hatta sıfıra inmesine yol açar ve venöz akım durur. Buna solunumla oluşan venöz fazisite denir. Alt ekstremitede venöz basıncın artmasına yol açan durumlarda akımı sağlayan venöz basın farkı sıfıra inmediğinden sürekli, monofazik bir akım oluşur. Yine intraabdominal basıncın distale yansımaları

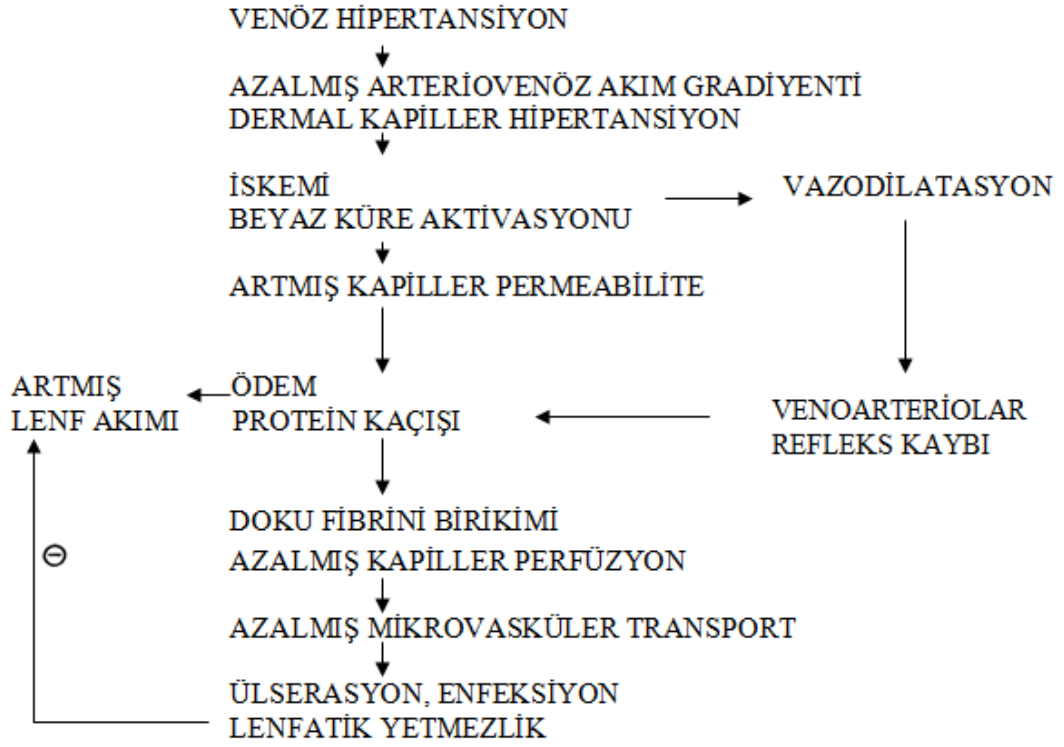
engelleyen ya da bozan durumlarda kaudal venlerde solunumsal fazisite kaybolur (37).

### **3.6. Venöz Patofizyoloji**

Varis ve KVVY'de temel patoloji venöz hipertansiyondur. Venöz hipertansiyondan koruyucu iki ana mekanizma vardır. Bunlardan birincisi venöz göllenme ve geri akımı önleyen biküspit kapaklardır. DVT'de sıklıkla bu kapaklar tutulur, kapaklar geri dönüşümsüz hasar görür. İkinci olarak, bacak kasları rol alır. Alt ekstremitelerde kaslar normal ambulasyonda venöz basıncı yaklaşık olarak %70 azaltırlar. Dinlenme ile basınçlar yaklaşık olarak 30 saniyede normal haline döner. Hastalıklı venlerde, ambulasyon venöz basıncı sadece %20 kadar düşürebilir. Ambulasyon bırakıldığında, venöz sistem içindeki basınç yavaş düşer, normal seviyesine dakikalar sonra ulaşır.

Kronik yüzeysel venöz hipertansiyon, bir dizi fizyopatolojiye neden olur. Cilt perfüzyonu, sıvı ve elektrolit dengesi, lenfatik fonksiyon, doku morfolojisi etkilenir. Kandan dekompanse sıvı filtrasyonu sonucu alt ekstremitelerde ödem izlenebilir (Şekil 2.2) (38).

Hastalıklı venlerde, venöz hipertansiyonun KVVY'ye neden olduğu düşünülmektedir. Artmış venöz basınç, venüllerden kapillerlere yansır, akıma engel oluşturur. Kapillerlerde yavaşlayan akıma bağlı olarak lökosit birikimi olur.



**Şekil 2.2.** KVV’de mikrovasküler patofizyoloji (38)

Biriken lökositler, kapiller bazal membrana zarar veren proteolitik enzimler ve oksijen radikalleri salar. Fibrinojen gibi plazma proteinleri çevre dokuya kaçar ve fibrin birikintisi oluşur. İnterstisyel fibrin ve oluşan ödem dokulara oksijen dağılımını azaltır ve lokal hipoksi ile sonuçlanır. İnflamasyon ve doku kaybı ortaya çıkar. Bozulmuş beslenme, kronik inflamasyon ve yağ nekrozu (lipodermatoskleroz) ile fibrozis ortaya çıkar. Kırmızı hücrelerin ekstrasvazasyonu ile oluşan hemosiderin birikimi ve ciltteki lizis sonucu kronik venöz hastalığın karakteristik görünümü ortaya çıkmaktadır. Uzun süren venöz hipertansiyon sonucunda mikrosirkülatuar ve lenfatik anatomi ve fonksiyonu değişikliğe uğrar ve ülser meydana gelir. Venöz ülserler en sık medial malleolün yaklaşık 3cm proksimalinde lokalize olurlar.

### 2.6.1. Post-Trombotik Sendrom (PTS)

PTS, kozmetik bir sorundan çok, yaşam kalitesini önemli ölçüde bozabilen, sıkça tıbbi bakım gereksinimi doğuracak sorunlara neden olabilen ciddi bir hastalıktır. Bacakta ağırlık hissi, ağrı, şişkinlik, kaşıntı, kramp, parestezi, yanma ve ayakta durmakta zorluk gibi semptomlar ve pretibial ödem, bacak kaslarında hassasiyet, ciltte endurasyon, venöz ektaziler, varis, hiperpigmentasyon, kızarıklık ve ülserlerle karakterize bir sendromdur (39).

Daha önce de bahsedildiği gibi DVT'yi takip eden 8 yıl içinde etkilenen bacakların %29'unda PTS izlenmektedir (20). Semptom ve bulgulardan geçirilmiş DVT'ye bağlı olarak oluşan kapak yetmezliği, venöz akışta darlığa bağlı bozulma ve bacak kas pompasında yetersizlik sorumludur. Doğru DVT profilaksisi ve tedavisi PTS gelişimini önleyecek temel strateji olmalıdır (40).

İliokaval sistemde venöz trombozu takiben aylar içinde rekanalizasyon başlar ve ven ancak %20 oranında tam olarak açılabilir (10). Çoğu kez fibrozis şeklinde vende daralma, duvarda kalınlaşma, lümen içinde ince bantlar ve trabeküller oluşur. Lümen içindeki trabekül ya da bant şeklindeki tromboz kalıntılarının veya dıştan basının venöz akımı engelleyici etkileri, bir diğer ifade ile darlığın derecesi ile hemodinamik etki arasındaki doğrusal bir ilişki ispat edilememiştir. Her tıkanıklık olan hastada ileri evre venöz yetmezlik gelişmediği gibi, tam tıkanıklık olmamasına karşın venöz ülser gibi ileri evre bulgularının ortaya çıkmayabildiği bilinmektedir. Bu açıdan venöz obstrüksiyonun derecesi ile hemodinamik etki arasındaki ilişki tam olarak bilinmemektedir. Obstrüksiyonun derecesiyle venöz hemodinaminin bozulması arasında klinik olarak doğru orantı olduğu düşünülse de, venöz hemodinaminin değerlendirilmesi için henüz objektif kantitatif bir tetkik bulunmaması nedeniyle bu etki fizyopatolojik olarak değerlendirilememektedir (21, 23, 24).

## **2.6.2. May-Thurner Sendromu ve Trombotik Olmayan Tıkanıklıklar**

DVT haricinde iliokaval obstrüksiyon etyolojisinde yer alan durumlar; May-Thurner sendromu, retroperitoneal fibrozis, tümörler, kistler, anevrizmalar, kas anatomisinde anormallik, fibröz bant veya ligamanlar olarak sayılabilir.

Sağlıklı popülasyonun yaklaşık %60'ında tromboza neden olmayan iliak darlıklar olduğu, bu oranın semptomatik hastalarda %90'a kadar ulaşabildiği gösterilmiştir (23).

İliokaval sistem obstrüksiyonlarının önemli bir bölümünü iliak ven kompresyon sendromu (May-Thurner) oluşturur. Bu sendromda sol iliak venin, önde sağ iliak arter ve arkada vertebra gövdesi arasında, hemodinamik olarak anlamlı derecede sıkışması söz konusudur. Özellikle 20-50 yaş arası kadınlarda görülmekle birlikte, genellikle tekrarlayan DVT kliniğiyle ortaya çıkar. Toplumda sol taraf DVT'nin daha fazla (%55,9) görülmesinin baskın sebebi May-Thurner sendromudur (41). Tam prevalans bilinmemekle birlikte, otopsi çalışmaları %22-32 olarak bildirmiştir (42). Yüksek prevalansına karşın May-Thurner sendromu tüm DVT'lerin ancak %2-3'ünden sorumludur (43).

## **2.7. Semptomlar, Bulgular ve Klinik**

Variköz venler genel olarak dilate, kıvrımlı subkutan venler olarak izlenir ve kolaylıkla teşhis edilebilir. Variköz venler trunkal, retiküler ve telenjektazik varisler şeklinde sınıflanabilirler. Trunkal varisler BSV ve KSV ile bunların dallarını ifade eden büyük varislerdir. Retiküler venler ise daha küçük, yüzeysel, mavi-yeşil renkli görünen, düz ve tortiyöz damarları ifade eder. Telenjektaziler ise 1mm'den küçük, mavi/siyah ya da kırmızı damarlar için kullanılır. Baldır veya bacağın alt kısımlarının medialinde bulunan variköz venler, BSV'den köken alırken, bacağın arka kısmında bulunan variköz oluşumlar ise KSV'den köken alırlar. Perforan venlerin yetersizlikleri gözlemlenebilecek bulgular vermezken, bacağın fasyal defektlerinin palpasyonla tespit edilmesi de yetersizlik hakkında doğru bilgi vermez (44).

Varisi olan hastalar asemptomatik olabilecekleri gibi çeşitli belirtiler gösterebilirler. Variköz venler değişik derecelerde ağrı, rahatsızlık veya şişliklerle ilişkilidir. Hastalarda ağrı, karıncalanma, huzursuzluk, yanma, sızlama, kaşınma, gerginlik, ağırlık hissine neden olabilirler (44). Şikâyetler sabah saatlerinde az iken günün ileri saatlerinde, uzun süre ayakta durma veya tüm gün oturma gibi durumlarda şiddetlenir ve bacak elevasyonu ve yürüme ile geriler.

KVY ise bilekte ödem, tibia etrafında pigmentasyon, perimalleolar subkutan dokularda skleroz (lipodermatosklerozis) ve daha ileri vakalarda özellikle iç malleolun altında ve üstünde, bazen ise sirküler halde bulunan ülserlerle karakterizedir. Birçok hastada görüntü o kadar özeldir ki, hasta odaya girdiğinde teşhis konulur. İlk başlarda gode bırakan ödem, ilerlemiş vakalarda tibia etrafındaki dokunun kalınlaşmasıyla distal bacak şişmesine, proksimal kısmın ise ince kalarak ters dönmüş şişe görünümü almasına neden olur. Hiperpigmentasyonun rengi açık kahverengi ile siyah arasında değişirken; lokalizasyonu bacağın medialinde, bazen ise sirküler tarzdadır. Bazı ilerlemiş vakalarda kapillerlerin azalmasına bağlı bacak cildinde beyaz yama şeklinde (atrophie blanche) lekeler oluşur. Bu bölgelerde iyileşmesi zor ülser gelişme şansı oldukça yüksektir. Cildin egzamatik değişiklikleriyle karakterize kırmızı, sulu ve soyulan lezyonlara da bazı hastalarda rastlanılmaktadır. Kadınlarda hamilelikle başlamış olan variköz venler, doğumdan sonra belli bir aşamaya kadar geriler. Hastalarda genellikle ailede bir varis hikâyesi mevcuttur. Uzun süre ayakta kalmayı gerektiren işlerde çalışanlarda daha sık karşımıza çıkar. İlk dekatta görülen varis, konjenital arteriovenöz veya venöz malformasyonun ekartasyonunu gerektirir (45).

## **2.8. Sınıflandırma ve Tanı**

Venöz hastalıklara tanı koymayı, yaklaşımı standart hale getirmek amacıyla sınıflandırma sistemleri ortaya konulmuştur.

Alt ekstremitenin venöz hastalıkları, klinik bulgular (C), etiyoloji (E), anatomik lokalizasyon (A), patofizyolojik durum (P) göz önünde bulundurularak sınıflandırılmaktadır. Kronik venöz hastalıklar için CEAP sınıflandırması ilk olarak 1994 yılında Amerika Venöz Forumunda oluşturulmuştur (46). CEAP sınıflaması aşağıdaki tabloda gösterilmektedir (Tablo 2.3).

**Tablo 2.3.** CEAP Sınıflandırması (45, 46)

<b>Klinik Sınıflama (C)</b>	
C <sub>0</sub> :	venöz hastalık yok
C <sub>1</sub> :	telenjektazi, retiküler venler, malleol kızarıklığı
C <sub>2</sub> :	variköz venler
C <sub>3</sub> :	cilt lezyonları olmadan ödem
C <sub>4a</sub> :	venöz hastalığa bağlı pigmentasyon ve egzema
C <sub>4b</sub> :	lipodermatosklerozi
C <sub>5</sub> :	iyileşmiş ülser
C <sub>6</sub> :	aktif ülser
S:	semptomatik
A:	asemptomatik
<b>Etiyolojik Sınıflandırma (E)</b>	
E <sub>c</sub> :	konjenital
E <sub>p</sub> :	primer
E <sub>s</sub> :	sekonder (posttrombotik, posttravmatik)
E <sub>n</sub> :	herhangi bir venöz neden bulunamamış
<b>Anatomik Sınıflandırma (A)</b>	
A <sub>S1-5</sub> :	yüzeysel venler
A <sub>D6-16</sub> :	derin venler
A <sub>P17-18</sub> :	perforan venler
A <sub>N</sub> :	venöz lokalizasyon belirlenmemiş
<b>Patofizyolojik Sınıflandırma (P)</b>	
P <sub>r</sub> :	reflü
P <sub>o</sub> :	obstrüksiyon
P <sub>r,o</sub> :	reflü ve obstrüksiyon
P <sub>n</sub> :	venöz patoloji belirlenmemiş

## **2.9. Tanısal Testler**

Alt ekstremite venöz sistemini değerlendirmede kullanılan tanısal testler invazif ve noninvazif testler olmak üzere ikiye ayrılarak incelenebilir. Noninvazif testler; sürekli dalga doppler, dupleks ultrasonografi (USG), fotopletismografi, hava pletismografisidir. İnvazif testler ise ambulator venöz basınç ölçümleri, desendan flebografi, konvansiyonel venografi ve intravasküler ultrasonografidir.

CEAP-C3 ve üzeri klinik evreye sahip KVY hastalarında iliokaval sisteme yönelik inceleme yapılması gerekmektedir. Bunun için invazif veya noninvazif tekniklerden hasta için uygun olanlar seçilmelidir.

### **2.9.1. Noninvazif Testler**

#### **2.9.1.1. Sürekli Dalga Doppler**

Sürekli dalga doppleri, el doppleri olarak da bilinir. İki transduser kullanılır, birisi sürekli ultrason dalgalarını iletirken, diğeri sürekli olarak kaydeder. Hareket halindeki kırmızı kan hücrelerinden yansıyan sinyal tarafından kan akım hızı hesaplanır (47).

Dupleks ultrasonografik görüntüleme kadar anatomik bilgi alınamamasına rağmen, özellikle tecrübeli ellerde kapak yetersizliklerini ve tıkanıklıklarını belirleyebilir. Normal venöz akım bifaziktir (ekspiryumda artar, inspiyumda azalır). Sürekli duyulan bir akım proksimal bir darlığı gösterir. Augmentasyon ile venöz sinyalin alınamaması total oklüzyonu gösterir.

Valsalva manevrası ile femoral ven hizasında veya altındaki reflü akımlar belirgin hale gelir. Proksimal kapak yetmezliğinde Valsalva ile artan karın içi basınç doppler akımlarında retrograd sinyal oluşturur (48).

Anterograd akımı augmented etmek için ters Trandelenburg pozisyonu veya kapakçıkların altından ayakta duran hastanın bacağına sıkıştırılması gerekir. Bacağa uygulanan basıncın kaldırılmasıyla akımın durması beklenir, yetersizliği olan hastalarda ise retrograd akım oluşur. Bu yol ile femoral ven, BSV, KSV ve popliteal ven bileşke bölgesi kapakçık yetmezlikleri değerlendirilebilir.

### **2.9.1.2. Dupleks Ultrasonografi**

B-mod ultrasonografi ile pulse dalga dopplerin bir araya getirilmesi ile dupleks ultrasonografi geliştirilmiştir. Akım yönünün belirlenmesi amacıyla renkle birlikte kullanılması renkli doppler ultrasonografi olarak ifade edilir. Günümüz ultrasonografileri ile hem kan akım yönü hem de kapak hareketleri belirlenebilir. Renkli doppler ultrasonografi kullanımı ile de perforan yetmezlik lokalizasyonları belirlenebilmektedir. Akımın yönü, hızı, proksimal ve distal kompresyona yanıt, Valsalva manevrasına yanıt ile derin, yüzeysel ve perforan venler değerlendirilebilir.

Yetmezlik değerlendirilirken ultrasonografi, hasta ayakta iken uygulanır. Reflünün tespiti genel olarak Valsalva manevrası ile birlikte veya probun proksimaline basılarak yapılır. Dupleks USG ile venöz reflüyü gösteren en hassas, tekrarlanabilir yöntem prob distaline yerleştirilen turnike yardımıyla olur. Hasta incelenen bacağa yük bindirmeyecek şekilde ayakta iken probun distaline 24 cm, bileğe 12 cm ve ayağa 7 cm genişliklerinde turnikeler yerleştirilir. Hidrostatik basıncı ortadan kaldırmak için uyluk, baldır ve ayaktaki turnikeler sırayla 80, 100 ve 120 mmHg'ya kadar şişirilir. Her turnike 3 saniye şişirilir, sonra 0,3 saniye boşaltılır. Reflü süresi ve reflü olan kan hızı ölçülür. Patolojik olan reflüler 0,5 saniyeden uzun sürer. İliokaval sistemin yetmezlik açısından değerlendirilmesi ise hasta supin pozisyondayken yapılır.

Venöz trombozların değerlendirilmesinde hasta supin pozisyonda olmalıdır. VCI'dan ayak bileğine kadar tüm venöz ağaç değerlendirilmelidir. Popliteal venin değerlendirilmesi için hasta pron pozisyonda, dizler hafif açılı olmalıdır. Lümen içi tromboz ultrasonografi ile doğrudan görülebileceği gibi dolaylı etkileri de

gözlenebilir. Tromboze segment proba bastırılarak yapılan kompresyonla kollabe olmaz. Daha kaudalden yapılacak baskıyla tromboze segment ve kranialinde akımda değişiklik izlenmez. Santral tıkanıklıklarda ise solunumsal faz kaybı gözlenebilir.

İliokaval venöz sistemde ve femoral vende akım solunumla körele siklik bir trase izler (Şekil 2.3). Solunum sırasında oluşan intratorasik basınç değişiklikleri iliokaval sistemde akımı bozan bir patoloji bulunmayan hastalarda venöz akımı doğrudan etkiler. Kalp ve femoral venler arasında akımı bozan etkenler solunumla meydana gelen bu respirofazik trasenin bozulmasına neden olur ve monofazik bir akım trasesi ortaya çıkar (8).



**Şekil 2.3.** Femoral vende respirofazik trase

Venografi ile karşılaştırıldığında trombozu USG'nin yüksek doğrulukla gösterdiğini bildiren birçok çalışma mevcuttur. Semptomatik olan hastada kompresyon USG, baldır venlerinde ve popliteal vende akut trombozu belirlemede %95 duyarlı, %100 özgüldür (49).

### **2.9.1.3. Fotopletismografi (PPG)**

Baldır kaslarının pompa fonksiyonlarını değerlendiren indirekt bir yöntemdir. PPG için kızıl ötesi ışık kullanılır. Cilde verilen kızıl ışığın yansıması bir diyot tarafından algılanır. Egzersizden sonra boşalan kapillerlerin dolma süresi reflü zamanı olarak kabul edilir. Venöz hipertansiyonun varlığı ve derecesi belirlenebilir. Venöz hipertansiyon venöz obstrüksiyonlarda, venöz kapak yetmezliklerin ve çoğunlukla her ikisinin birden olduğu durumlarda görülür. PPG egzersiz ile oluşan venöz

boşalma sonrası derideki kapiller geri dolumunu ölçer. Prob, bacak medialinde medial malleolün 8-10 cm üzerine konur. Hasta oturur konumdayken topuğun kaldırılması ve tekrar yere basması ile 5 kez bacak kompresyonu sağlanır. Venöz geri dolum zamanı bacak venlerinin tekrar dolması için geçen süredir ve 20 saniyeden fazla olmalıdır. Ciddi venöz hipertansiyonda 7-10 saniye arasındadır. Daha sonra test oklüzif bir yüzeysel turnike konarak tekrarlanır. Eğer geri dolum zamanı normale dönerse reflü yüzeysel venlerdedir, eğer hala düşükse derin venlerdedir (49).

PPG ile venöz yetmezlik kantitatif olarak değerlendirilebilir. Yetmezliğin ciddiyeti hakkında bilgi vermez. Derinin kalınlığı, rengi ve lokal perfüzyon testi etkilemektedir ve bu faktörler kullanımını sınırlar.

#### **2.9.1.4. Hava Pletismografisi (APG)**

APG, venöz yetmezliğin değerlendirilmesinde, alt ekstremitenin kas pompasının etkinliğini ölçmede kullanılabilir.

APG'nin dayandığı temel, bacaklardaki hacim değişikliğinin ana nedeninin venlerin hacmine bağlı olmasıdır. 14 inç uzunluğunda hava dolu çember hastanın alt ekstremitesine konularak basınç ölçüm ve kayıtları yapan transdusere bağlanır. Çember 6 mmHg basınca kadar şişirilerek cilt ile teması sağlanır. APG'nin kalibrasyonu için bacağına 45 derece elevasyon uygulanarak venler boşaltılır. Sabit miktarda hava çembere verilerek geri alınır. Daha sonra çemberdeki basınç değişimleri aletin kalibrasyonu tamamlandıktan sonra bacakta hacim değişiklikleri hasta ayağına kaldırılarak vücut ağırlığı diğer bacakta olacak şekilde ölçüm yapılır. Yerçekiminin etkisiyle sağlam bacakta hacim 100-150 ml arasında değişirken, venöz yetersizlik olan hastalarda ise 100-350 ml arasında değişir. Birçok çalışmada APG ile venöz ambulator basınç arasında iyi korelasyon mevcuttur (50).

### **2.9.1.5. Bilgisayarlı Tomografi Venografi**

DVT varlığının ve derecesinin araştırılmasında bilgisayarlı tomografinin kullanımı ve bu konudaki tecrübe giderek artmaktadır. Ultrasonografiyle incelenmesi zor olan deri venlerin değerlendirilmesinde noninvazif bir yöntem olan bilgisayarlı tomografi venografi, özellikle tek seansta ve fazladan opak madde kullanılmaksızın tüm diyafram altı derin venlerin ve pulmoner emboli açısından akciğerlerin değerlendirilmesine imkân verdiği için tercih edilmektedir. İliokaval sistemin değerlendirilmesinde dıştan bası yapan kitlelerin araştırılması için veya ultrasonografinin yetersiz kaldığı obez hastalarda, üç boyutlu görüntü elde etme imkânı tanıyan bilgisayarlı tomografi venografi tercih edilecek noninvazif tetkik olabilmektedir. (51, 52) Fokal iliak ven lezyonlarının değerlendirilmesinde bilgisayarlı tomografi ve manyetik rezonans venografinin daha sensitif olduğu bilinmektedir (42).

### **2.9.1.6. Manyetik Rezonans Venografi**

DVT ve iliokaval obstrüksiyon şüphesinde getirdiği fayda bilgisayarlı tomografi venografiye yakın olmakla birlikte, manyetik rezonans venografi iyonize radyasyon veya iyotlu kontrast madde kullanılmayan bir teknik olduğundan belirli hasta gruplarında tercih edilmektedir. Aynı şekilde klostrofobik veya metal proteze sahip hastalarda ise kullanımı kısıtlıdır. Özellikle pelvik damarların ve variköz genişlemelerin değerlendirilmesinde venografiye yakın başarı elde edilebilmektedir. Trabekülasyonlar gibi damar içi patolojilerin tespitinde de etkilidir, ancak tam olarak yeterli olup olmadığı halen tartışma konusudur (52).

### **2.9.1.7. Mikrovasküler fonksiyonun değerlendirilmesi**

Bozulmuş mikrosirkülatuvar vazodilatasyonun, periferik vasküler hastalık, diabetes mellitus, hiperkolesterolemi, hipertansiyon, kronik böbrek yetmezliği, abdominal aort anevrizması, venöz yetmezlik gibi belli hastalıklarda ve menopoz, ileri yaş ve

obezitede meydana geldiği gösterilmiştir. Mikrosirkülatuvar yapı ve fonksiyon transkütanöz oksijen, iontoforez ve kapilloroskopi ile değerlendirilebilir (53).

## **2.9.2. İnvazif Testler**

### **2.9.2.1. Ambulatuvar Venöz Basınç Ölçümleri (AVP)**

AVP, venöz basıncın direkt olarak ölçüldüğü bir yöntemdir. Venöz yetmezliğin tespitinde kullanılan en hassas hemodinamik test olup fizyolojik altın standart olarak kabul edilebilir. Ayak sırtına yerleştirilen bir kateter yardımıyla ölçümler alınır (54).

Yetersizlik bulgularına hemodinamik etkileri göstermede AVP yetersiz kalmaktadır, bu durum AVP'nin kullanımını sınırlamaktadır. Dupleks USG ve pletismografinin klinik kullanımına başlandıktan sonra AVP ölçümünün kullanımı azalmıştır(55, 56).

### **2.9.2.2. Desendan Flebografi**

Desendan flebografi, yarı dik pozisyonda Valsalva manevrası kullanılarak kapağın fonksiyonel sağkalımlığını test eder. Skopi altında kapakların fonksiyonları değerlendirilir. Distal iliak ven kataterize edilir. Katlanmış masada ayak 60 derece sarkacak şekilde pozisyon verilir. Asemptomatik olan hastalarda tespit edilen popliteal vene kadar olan reflüer normal olarak kabul edilir. Daha distale kadar reflü akımları oluyor ise ciddi venöz yetmezlik ile ilişkilidir. Dupleks USG'nin kullanılmaya başlaması ile kullanımı oldukça sınırlı kalmıştır (56, 57).

### **2.9.2.3. Konvansiyonel Venografi**

Konvansiyonel venografi, ilgili vene yerleştirilen kateter aracılığıyla opak madde verilerek venin skopi altında iki boyutlu değerlendirilmesine olanak tanımaktadır. Asendan venografi lümen içi patolojilerin değerlendirilmesi için kullanılırken,

desendan venografi venöz kapak yetersizliğinin incelenmesinde kullanılmaktadır (58).

İntravasküler ultrasonografinin kullanıma girmesine kadar venöz patolojilerin tespiti için altın standart olarak kabul edilmekteydi. Ancak konvansiyonel venografi her ne kadar damar içindeki opak maddenin doğrudan gözlenmesini sağlasa da; ancak iki boyutlu incelemeye olanak tanıdığı için farklı düzlemlerdeki darlıkların gözlenememesi veya olduğundan daha hafif derecede değerlendirilmesi olasılığı ortaya çıkmaktadır. Bunun yanında lümen içi opak madde geçişini engellemeyen trombüs ve trabekülasyonların tespiti konvansiyonel venografiyle teknik olarak mümkün olmamaktadır.

Özellikle endovasküler girişim planlanan hastalarda venografi tercih edilecek tanı yöntemi olmalıdır (21).

#### **3.9.2.4. İntravasküler Ultrasonografi (IVUS)**

Konvansiyonel venografiye benzer şekilde IVUS'ta incelenmek istenen damarın kateterizasyonun ardından ucunda minyatür bir ultrasonografi probu bulunan özel bir kateter kullanılır. 360 derece ultrasonografi görüntüsü sağlayan bu prob, bulunduğu seviyede lümen içinin, damar duvarının ve perivasküler alanın değerlendirilmesine olanak sağlar.

Özellikle koroner arterlerin değerlendirilmesinde ateroskleroz plaklarının saptanmasındaki başarısıyla ön plana çıkan IVUS, iliokaval sistemin incelemesinde de altın standart yöntem olarak kabul görmeye başlamıştır (11, 59).

Konvansiyonel venografinin veremediği tüm düzlemlerde görüntü, damar duvar patolojilerinin değerlendirilmesi, perivasküler alanın değerlendirilmesi imkânlarını sağlayan IVUS'un başlıca dezavantajı görece pahalı, ulaşılması zor ve invazif bir yöntem olmasıdır (11, 59).

İliokaval sisteme yönelik yapılan IVUS incelemelerinin yarısından fazlasında müdahale gerektirecek bir patolojinin saptanması ve bu patolojiye yönelik müdahalenin aynı seansta uygulanabilir olması IVUS'un en önemli artlarından biridir (2, 60).

## **2.10. Tedavi**

### **2.10.1. KVV'de Girişimsel Olmayan Tedavi Yaklaşımları**

Özellikle düşük evreli KVV'de (CEAP 1 ve 2) girişimsel olmayan konservatif tedavi yöntemleri kullanılır. Tedavinin amacı belirtileri ortadan kaldırmak ve sekonder komplikasyonları engellemektir.

Hastanın yaşam tarzında yapacağı değişiklikler şikâyetlerini azaltabilmektedir. Oturmak ya da düz yatmak yerine, yatarken bacakların dizler hafif bükük şekilde kalp düzeyinin üzerine kaldırılması bacaklardaki şişliği azaltabilir (19). Ayakta durmak ya da oturmak yerine, yürümek ve otururken ayakların hareket ettirilmesi de önemlidir. Yürüyüş, bisiklet binmek, yüzme gibi aerobik egzersizler de şikâyetleri azaltır. Ayrıca sıcak banyolar, kaplıcalar ve güneşlenmek ise şikâyetleri arttırabilir. Konservatif tedavinin önemli bir parçası ise kompresyon çoraplarının kullanılmasıdır (56, 61-63).

#### **2.10.1.1. Kompresyon Terapisi**

İlk olarak 1950'de Conrad Jobst tarafından tanımlanan kompresyon terapisi KVV hastalarında CEAP farkı olmaksızın önemli ön tedavi yaklaşımı olmalıdır. Bu amaçla elastik kompresyon çorapları, elastik sargılar, çok katmanlı sargı pansumanlar kullanılabilir. Kompresyon çorapları ödemi ve venöz hipertansiyonu azaltmak için ayaktan uyluğa kadar derecelendirilmiş basınçlar sağlar. Derecelendirilmiş elastik kompresyon çoraplarının kullanımı (20-50 mmHg basınçlı) KVV için uygundur. Tedavide 30 mmHg ile 40 mmHg basınçlı çorapların kullanılması ile ağrı,

şişlik, ciltte pigmentasyon gibi şikâyetlerde %70-80'lere varan başarılar elde edilmiştir (56). Venöz ülseri olan hastalarda kompresyon terapilerinin kullanılmasının ülser iyileşmesinde ve nüksten korunmada etkin olduğu gösterilmiştir (64). Kompresyon terapisi ile yapılandırılmış tedavi rejimlerinde %93 venöz ülserli hastada 5,3 ay ortalama süresinde tam yara iyileşmesi görülmüştür (56). Kompresyon çoraplarının, kapak pompa fonksiyonlarının geliştiğini ve reflünün azaldığını gösteren rezidüel fraksiyonel hacmi azalttığı gösterilmiştir (62). Kompresyon çoraplarının kullanımının PTS gelişme riskini %50'ye varan oranlarda azalttığı görülmüştür (61, 62).

Kompresyon çoraplarının basıncı hastanın klinik durumuna göre belirlenir. CEAP 2-3 olan hastalar için 20-30mmHg, CEAP 4-6 olanlar için 30-40mmHg, rekürren ülserleri olan hastalar için ise 40-50 mmHg basınçlı çoraplar önerilir. Hastanın uyumunu arttırması ve etkilerinin genellikle yeterli olması nedeniyle en sık diz altı varis çorapları kullanılır. Diz üstü semptom ve bulguları olan hastalarda, kullanımı zor olsa da kasığa kadar veya diz üstü çoraplar gerekli olabilir. Kompresyon çorapları hastaların bacak çap ölçümleri alınarak hastaya özel boyutlarda kullanılmalıdır. Çorapların etkili olabilmesi için 6-9 ayda bir değiştirilmesi gerekir (56).

Kompresyon tedavisinin net olarak bilinen faydalarında karşın, uygulamasında çeşitli zorluklarla karşılaşmaktadır. Kompresyon tedavisi endikasyonu olan hastaların yaklaşık %50'si obezite, dermatit, cilt hassasiyeti gibi bireysel nedenlerden dolayı kompresyon çorabı kullanamamaktadır (65). Bunun yanında kompresyon çorabı önerilen ve kullanmaya başlayan hastaların önemli bir bölümünün de tedaviyi yarıda kestiği görülmektedir (66).

### **2.10.1.2. Yara ve Cilt Bakımı**

İleri evre KVV'de cilt bütünlüğü bozulabilir. Etkilenen bölgenin nemli tutulması olası yaraları ve enfeksiyon riskini azaltmaktadır. Staz dermatitin topikal steroidler ile tedavi edilmesi gerekebilir. Venöz ülserli hastalarda bakteriyel aşırı büyümenin

engellenmesi ve agresif yara bakımı enfeksiyon komplikasyonlarını azaltır. Çeşitli hidrokolloidler ve köpük pansumanlar, yara sıvı drenajını ve maserasyonun kontrolünü sağlamada kullanılabilir. Enfekte ülser yatağı varlığında gümüşlü pansumanlar, enfeksiyonun kontrolü ve doku bütünlüğünün korunmasında etkilidirler (56).

### **2.10.1.3. İlaç Tedavisi**

KVY tedavisinde ilaçların venöz kapak yeterliliğine katkıda bulunduğu gösterilememiştir. Ancak özellikle çorap kullanımının popüler olmadığı güney Avrupa ülkelerinde flebotonik ajanlar sıklıkla kullanılmaktadır.

İnflamatuvar sitokinlerin salınımı üzerine etkili bir ajan olan pentoksifilin, KVY tedavisinde sık kullanılan ajanlar arasındadır. Farklı çalışmalarda faydasında dair değişken sonuçlar elde edilmiştir. 445 hastayı kapsayan bir meta-analiz çalışmasında (67) pentoksifilinün ülser iyileşmesi üzerine olumlu etkisi olduğu bildirilmiştir. Mikronize saflaştırılmış flavonoid fraksiyonunun da ağrı, kaşıntı, ağırlık hissi semptomlarında azalma sağladığı ve ülser iyileşmesini olumlu etkilediği gösterilmiştir. Prostaglandin E2 ve prostasiklin analogları da faydaları bilinen ancak İntravenöz uygulanma zorunluluğu nedeniyle kullanımları kısıtlı ajanlardır (21). Topikal ajanların kullanımı lokal alerji ve dermatit riski nedeniyle önerilmemektedir (19).

Flavanoidlerin lökositleri ve endoteli etkileyerek inflamasyonun derecesini ve ödemi azalttığı düşünülmektedir. Primer veya cerrahiye ek olarak kullanılan saflaştırılmış mikronize flavanoidlerin kullanılmasının ödeme bağlı şikâyetlerde gerileme yaptığı bilinmektedir (56).

## **2.10.2. KVY'de Girişimsel Tedaviler**

### **2.10.2.1. Kronik Venöz Obstrüksiyonun Tedavisi**

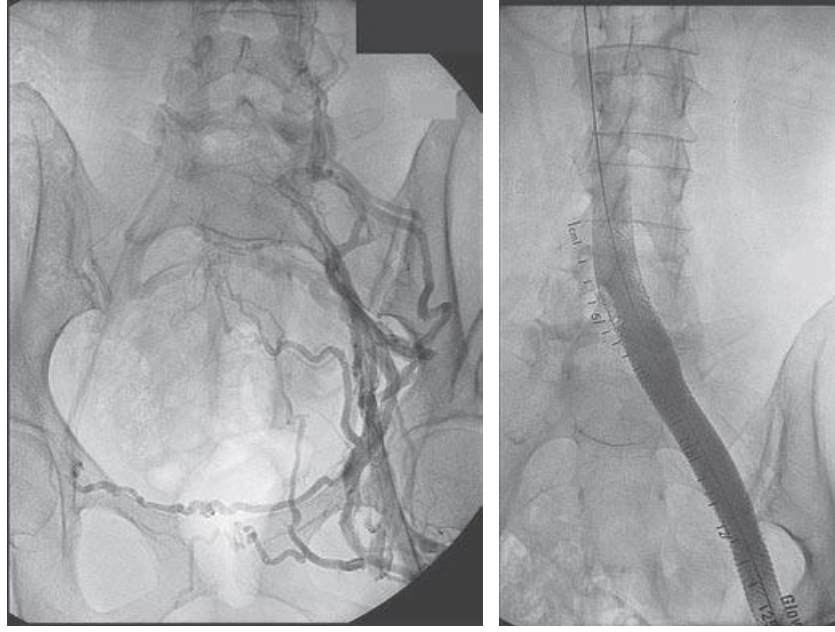
#### **2.10.2.1.1. Endovenöz Balon Anjiyoplasti ve Stentleme**

1990'larda iliofemoral DVT veya May-Thurner sendromu nedeniyle oluşan vena kava stenozlarında pasajı sağlamak için ortaya atılan minimal invazif bir yöntem olan endovenöz stent tedavisi, günümüzde etkili bir yöntem olarak geniş bir kullanım alanı bulmuştur (40). Lokal anestezi altında %90'ın üzerinde teknik başarıyla uygulanabilen bu yöntem, venöz komplikasyonların ve yürüme kapasitesinin düzeltilmesinde doğrudan etkili olmaktadır (24, 60, 68-73) (Şekil 2.4).

İliokaval sistemin incelenmesinde altın standart olarak kabul edilen IVUS'la birlikte aynı seansta yapılabilir olması ve hastanede yatış gerektirmemesi endovenöz stentlemenin en önemli avantajlarıdır.

Neglen ve arkadaşları tarafından 2007 yılında yayınlanan toplam 982 bacağın incelendiği bir vaka serisinde (15) ileri evre KVY nedeniyle tetkik edilerek, IVUS aracılığıyla tanı konan hastalara iliak ven obstrüksiyonu nedeniyle stent uygulanmıştır. İliak venin PTS hastalarında 5 yıllık kümülatif açık kalma oranı %86 olurken, trombotik tıkanıklığı olmayan hastalarda açık kalma oranı %100 olarak saptanmıştır. Hastaların %64'ünde ağrının tamamen kaybolduğu, %79'unda ise vizüel analog ağrı skalasına göre 3 puanlık düşüş olduğu görülmüştür. Şişkinlik ve ülser iyileşmesinde de stentlemenin doğrudan faydalı olduğu görülmüştür. Bunun yanında semptomların gerilemesinde hastanın reflüsünün tedavi edilmiş olup olmamasının etkisi gösterilememiştir.

Endovenöz iliak stentlemenin mortalitesinin olmadığı, işleme spesifik komplikasyonlar arasında ise geçici sırt ağrısı ve işleme bağlı DVT'nin yer aldığı bildirilmiştir (15).



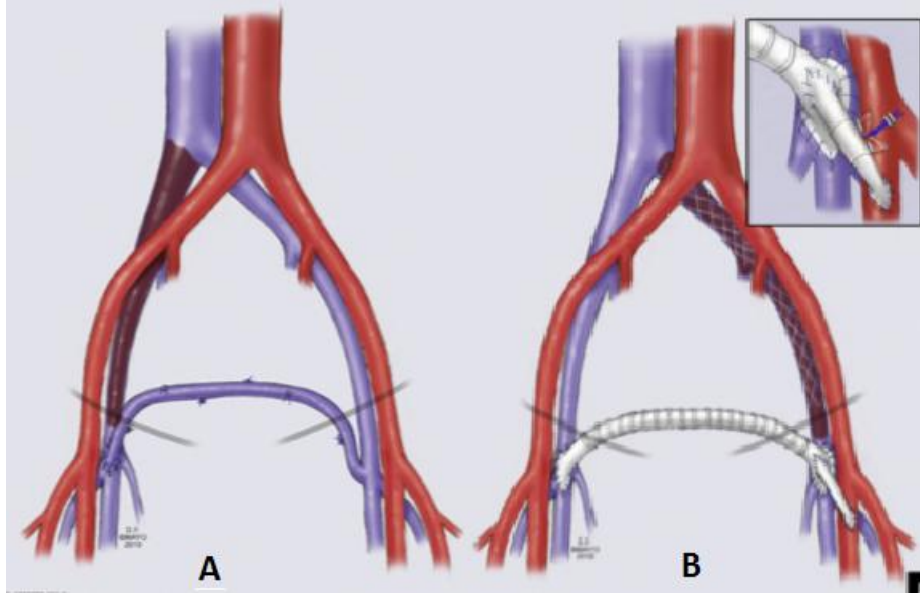
**Şekil 2.4.** Endovenöz stent uygulanarak rekanalize edilen tıkanık iliak ven (21)

(Soldaki resimde tıkanık venin çevresinde kollateral damarlar izlenirken, sağdaki resimde stentleme sonrası kollaterallerin kaybolduğu görülüyor.)

## **2.10.2.1.2. Cerrahi Tedavi**

### **2.10.2.1.2.1. Femorofemoral Safen Ven Transpozisyonu (Palma-Dale)**

Sıklıkla Palma prosedürü olarak anılan bu yöntemde kontrlatéral büyük safen ven çıkarılarak hazırlanır ve suprapubik alanda subkutan tünelize edilerek hasta venin kaudaline uç-yan anastomoz edilir (Şekil 2.5). Posttrombotik hastalıkta endoflebektomi eklenerek akım artırılabilir. Aynı yöntem büyük safen veni uygun olmayan hastalarda (5 mm'den küçük çap veya damar kalitesinin düşük olması) PTFE greft kullanılarak da uygulanabilir. Akımı sağlayacak basınç farkının düşük olması nedeniyle akımı kuvvetlendirmek ve greft açık kalma süresini uzatmak için greft ve ipsilateral femoral arter arasında arteriovenöz fistül oluşturulabilir (35). %70'in üzerinde 5 yıllık açık kalma oranları bildirilmiştir (19, 35, 74). Bu yöntem tek taraflı venöz obstrüksiyonu olan hastalarda kullanılabilir.



Şekil 3.5. A: Femorofemoral Safen Ven Transpozisyonu B: PTFE Greftle Femorofemoral Crossover Bypass

#### 2.10.2.1.2.2. İliokaval veya Femoroiliak Greft Bypass

Yalnızca eksternal iliak venin veya ana femoral vende tıkanıklık olan durumlarda iliokaval veya femoroiliak kısa bypass yöntemi kullanılabilir. Palma prosedürü için uygun safen veni olmayan hastalar, kontrateral obstrüksiyonu olan hastalar ve ana iliak veni sağlıklı olan hastalar bu yöntem için uygun adaylardır (35). İki yıllık açık kalma oranları %50'lerde kalan bu yöntemde de, açık kalmayı uzatmak adına femoral arteriovenöz fistül açılması denenebilmekle birlikte faydası tartışmalıdır (74).

#### 2.10.2.1.2.3. Femorokaval veya Kompleks Bypasslar

Bilateral uzun segment obstrüksiyonu olan seçilmiş bir hasta grubunda femorokaval PTFE greft bypass uygulanabilir. Ayrıca bilateral obstrüksiyonu olup IVC'de suprarenal veya suprahepatik tıkanıklığı olan hastalarda kompleks rekonstrüksiyonlar uygulanabilir (35).

#### **2.10.2.1.2.4. Pelvik Bası Sebeplerine Yönelik Cerrahi**

İliokaval sistemde tıkanıklığa yol açan damar dışı patolojilerin hastanın durumuna uygun olarak cerrahi tedavisi gerekir.

#### **2.10.2.1.3. Karma Rekonstrüksiyon**

Ana femoral ven obstrüksiyonu ve proksimal hastalığı olan bireylerde stentle rekanalizasyon, endoflebektomi ve patch anjiyoplasti aynı anda uygulanabilir. Balon anjiyoplasti ve stentleme, patch anjiyoplasti öncesinde veya tamamlandıktan sonra uygulanabilir. Bilateral obstrüksiyonlu hastalarda önce bir tarafa açık cerrahi stentleme yapılır, ardından karşı taraf perkütan olarak stentlenir. Juguler ven ponksiyonu antegrad kanalizasyon için veya femoral ven ponksiyonuna alternatif olarak kullanılabilir. Garg ve arkadaşları tarafından 12 hastayla yapılan çalışmada stentlemenin ana femoral vene kadar uzatılmadığı 5 hastalık grup erken dönem başarısızlıkla sonuçlanmıştır. (4 hastada hemen, 1 hastada 4 ay sonra tıkanıklık) 12 hastanın kümülatif primer ve sekonder greft açık kalma oranları ise %0 ve %30 olarak saptanmıştır (35). Başka tedavi seçeneği olmayan şiddetli semptomatik hastalar haricinde tercih edilmemelidir.

#### **2.10.2.2. Venöz Reflünün Tedavisi**

##### **2.10.2.2.1. Skleroterapi**

Venöz skleroterapi; obliteran telenjektaziler, variköz venler ve reflü olan venöz segmentler için kullanılabilen bir tedavi modalitesidir. Skleroterapi primer bir tedavi olarak veya KVVY cerrahi tedavisine birleştirilerek kullanılabilir. Spider venler (<1mm), variköz venler (1-4mm), kanayan varislere, küçük kavernöz hemanjiomlar için endikedir. Skleroterapide birçok ilaç kullanılabilir. Bunlar; hipertonic sodyum klorid solüsyonu (%23,4), sodyum tetradesil sülfat gibi deterjanlar ve sodyum maruat bazı ve diğer bileşikler sayılabilir (56).

Skleroterapi; diyabetiklerde, ayaklarında lokal enfeksiyon olanlarda, periferik arter hastalığı ile birlikte bulunduğu durumlarda, akut üst solunum yolu enfeksiyonu geçirmekte olanlarda, yaygın varislerde, sekonder varislerde ve alerjik bünyeli olanlarda uygun değildir.

İşlem sonrası kompresyon gereklidir. En az 24 saat elastik çoraplar kalmalıdır, ancak ne kadar kalacağı hakkında yeterli çalışma yoktur (56, 75).

#### **2.10.2.2.2. Safen Ven Radyofrekans Ablasyon (RFA) veya Lazer Ablasyonu**

BSV'nin cerrahi çıkarımına alternatif olarak, postoperatif dönemde hasta rahatsızlığını en aza indirmek amacıyla ven duvarına ve kapaklarına radyofrekans teknikle hızlı termik koagülasyon uygulanabilmektedir. Bu işlem sonucunda damarın duvar yapısı tamamen ortadan kaldırılabilenkte, disintegrasyon ve karbonizasyon gerçekleşmektedir. Cerrahi stripping yapılan hastalara göre bu hastaların postoperatif dönemde yaşam kalitelerinin daha yüksek olduğu görülmüştür. Bu teknikte safenofemoral bileşkedeki dallar bağlanmadığından variköz ven nüks ihtimali görece yüksektir. Buna karşın, safen ven endovenöz RFA kasıkta sonradan oluşabilecek neovaskülarizasyonu önlemektedir. Venöz reflüyü engellemek amaçlı yapılan endoluminal obliterasyon RFA'ya ek olarak lazerle de yapılabilmektedir. Ancak RFA, lazere göre primer oklüzyonda üstündür (76).

#### **2.10.2.2.3. Cerrahi Tedavi**

KVY'de cerrahi tedaviye üç nedenle başvurulabilir. Bunlardan biri iliokaval obstrüksiyonla sonuçlanmış etyolojik faktörlerin tedavisini, bir diğeri alt ekstremitede izlenen varislerin venöz hipertansiyon kaynağından uzaklaştırılması, olabildiğince iyi kozmetik sonucu ve en az sayıda komplikasyonu, üçüncüsü ise venöz hipertansiyonun bypass yoluyla düzeltilmesini amaçlar.

### **2.10.2.2.3.1. Stripping**

Varise yönelik cerrahi tedavi seçimi hastaya bağılı olarak seçilir. Uygulanabilecek yöntemler safen ven stripping (bilekten kasığa kadar veya segmental, flebektomi ile birlikte), safen ven ligasyonu (yüksek, alçak veya ikisi beraber), safen ven ligasyonu ile birlikte skleroterapi, safen ven ligasyonu ile birlikte flebektomi, yalnızca flebektomi, radyofrekans veya lazer ile safen ven endoluminal oklüzyonu olarak sıralanabilir.

KVY'de, variste, konvansiyonel cerrahi denildiğinde safen venin safenofemoral bileşmeden bağlanması, safen ven stripping ve flebektomi akla gelmektedir. Ligasyon ve stripping CEAP 2-6 yüzeysel venöz reflüsü olan hastalarda uygulanabilmektedir. İşlem sonrası venöz hemodinamide, olası derin venöz reflüyü engellediği için belirgin düzelme izlenir. Ülser iyileşmesi hızlanır (56, 75).

Geçtiğimiz yüzyılda safen venin ayak bileğinden kasığa kadar çıkarılması varis cerrahisinde en çok tercih edilen yöntem olmuştur. Karşılaşılan en önemli komplikasyonlardan biri safen sinir hasarıdır. Bacakta bulunan perforan venler gerçekte safen ven sistemi yerine, posterior ark ven sisteminin parçası olduğundan safen venin ayak bileğinden kasığa kadar çıkarılması uygun vakalarda düşünülmelidir (77).

### **2.10.2.2.3.2. Subfasiyal Endoskopik Perforatör Ven Cerrahisi (SEPS)**

Kapak yetmezliği olan perforatör venlerin endoskopik olarak ligasyonu esasına dayanır. Bu yöntemin PTS hastalarında erken dönem sonuçları ülser iyileşmesi açısından yüz güldürücü olsa da, ülser nüksü oranlarının yüksek olması sebebiyle uygulaması tartışmalıdır (19).

#### **2.10.2.2.3.3. Derin Kapak Rekonstrüksiyonu**

Yetmezlik olan kapakların belirlenerek cerrahi olarak onarımı esasına dayanır. Seçilmiş hastalarda, öncelikli tedavi modalitelerinden fayda sağlanamıyorsa denenebilir. Faydası tartışmalıdır.

#### **2.10.2.2.3.4. Bacak Ülserlerine Yönelik Cerrahi**

Hastalığın seyri sırasında bacakta oluşan ülserlerin durumuna göre debridman, ülserin total çıkarımı, defekt kapatma ameliyatları değerlendirilmesi gereken seçeneklerdir.

### **3. HASTALAR VE YÖNTEM**

Bu çalışmada kliniğimize başvurmuş olan aralarında venöz ülserli hastaların da olduğu ileri evre (CEAP sınıflamasına göre C3 ve üzeri) venöz yetmezlik bulguları gösteren hastaların kayıtları incelendi. Kliniğimizde bacakta şişlik, deri değişiklikleri, iyileşmiş ve aktif venöz ülser şikâyeti ile gelen hastalardaki rutin değerlendirme şu şekilde yapıldı: Anamnez ve sistemik muayeneyi takiben, laboratuvarımızda hastalara alt ekstremitte venöz Doppler ultrasonografi yapıldı. Bu değerlendirme ile infrainguinal yüzeysel, derin ve perforan venlerde venöz reflü, akut ya da kronik tromboz belirlendi. Bu incelemeyi takiben hastalardan iliokaval venöz obstrüksiyon şüphesi olanlara (daha önce iliokaval ya da iliofemoral DVT öyküsü olanlar, venöz Doppler bulguları ile orantısız ileri düzeyde venöz yetmezlik bulguları olan hastalar, karın duvarında varis olanlar, femoral ven Dopplerinde solunumla fazisitenin kaybı olan hastalar) iliokaval venöz sisteme yönelik değerlendirme yapıldı.

#### **3.1. Çalışma Dışı Bırakılan Hastalar**


Aktif venöz trombozu olan hastalar (12 aydan daha kısa süredir DVT tanısı olan hastalar), daha önceden objektif yöntemlerle iliokaval venöz obstrüksiyonu saptanmış olan hastalar, konnektif doku hastalığı olan bireyler, arteryel tıkanıklıkla beraber venöz yetmezliği (mikst ülser) olan hastalar, daha önceden varis ameliyatı ya da safen ablasyon girişimi geçirmiş olan hastalar, yukarıda tanımlanan klinik algoritmayı istemeyen hastalar ve sorumlu hekimin yukarıda tanımlanan klinik algoritmaya dâhil etmek istemediği hastalar çalışmaya dâhil edilmedi.

### 3.2. Doppler ile Femoral Vende Akım Fazisitesinin Değerlendirilmesi


Hastalara Philips HDI-5000 (Philips Medical Systems, Bothell, WA, ABD) 5-12MHz linear array transducer kullanılarak Doppler inceleme yapıldı ve femoral vendeki akımın solunumla korele fazisitesinin korunup korunmadığı incelendi. Ana femoral vende normal solunum ve valsalva manevrası sırasında akım traseleri alınarak incelenerek her iki ana femoral vende normal solunum sırasındaki akım trasesi ve valsalva manevrasına yanıt traseleri kaydedildi. Bu incelemelerle normal solunum sırasında üç farklı tip akım trasesi kaydedildi: Fazik (solunumla fazisite ve kesilme gösteren trase), Minimal Fazik (solunumla kısmi fazisite gösteren ancak kesilme izlenmeyen trase), Monofazik (solunumla fazisitenin izlenmediği trase) (Şekil 3.1).

Bunun yanında valsalva manevrasına yanıt olarak da üç farklı tip akım trasesi izlendi: Tam kesilme (akımın Valsalva ile tamamen durduğu trase), Ters akım (Valsalva ile ters akımın olduğu trase, reflü), Sürekli akım (Valsalva ile akımda değişikliğin olmadığı trase, tam yanıtsız) (Şekil 3.2).

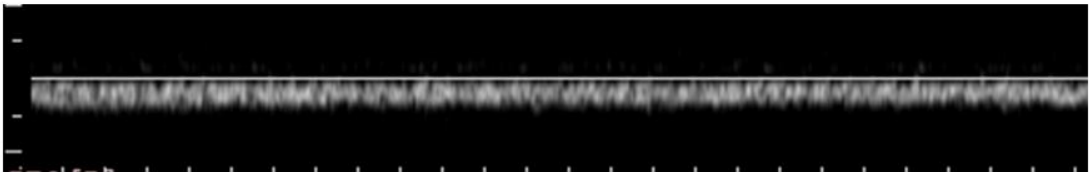
- Fazik Trase



- Minimal Fazik Trase




- Monofazik Trase

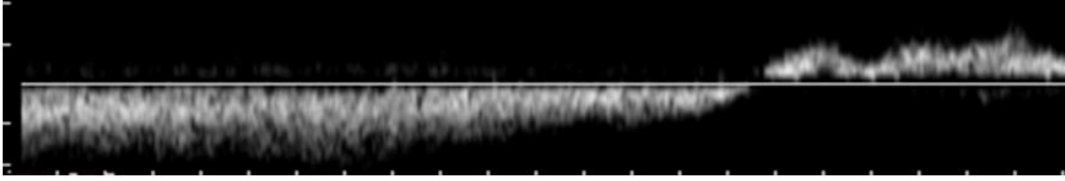


Şekil 3.1. Normal solunum sırasında izlenen femoral ven Doppler traseleri

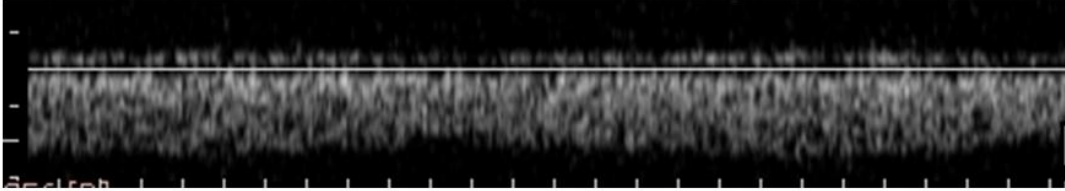
- Tam kesilme



- Ters akım, reflü



- Sürekli akım, tam yanıtızlık



**Şekil 3.2.** Valsalva manevrasına yanıt olarak izlenen femoral ven Doppler traseleri

### 3.3. Venografi ve IVUS

Venografi ameliyathanede lokal anestezi altında mobil C-kollu röntgen cihazı kullanılarak yapıldı. Hastalara uyluk hizasından ultrasonografi eşliğinde femoral vene bir 6F introducer sheath yerleştirildi. Söz konusu introducerden 80 Ü/kg heparin intravenöz olarak verildi. Daha sonra aynı yolla 20-40 ml opak madde (Omnipaque 350mg/50 ml, Yurtoğlu Farma İlaç Sanayi ve Tic. AŞ) verilerek iliak venler ve vena kavaya yönelik venografi (Dijital subtraction angiography, DSA) çekildi. Bu şekilde hastaların iliak venleri ya da VCI'da darlık, tıkanıklık, lümenal dolma defekti, kollateraller belirlendi. Daha sonra introducer sheath içinden 0.014 kılavuz tel VCI'ya ilerletildi ve bu tel üzerinden IVUS kateteri (Visions PV018 Catheter, Volcano, San Diego, ABD) gönderildi. Daha sonra kateter elle geri çekilirken IVUS cihazı (s5 Imaging System, Volcano, San Diego, ABD) ile kayıt alınarak lümen içi değerlendirme gerçekleştirildi. Bu değerlendirmenin sonucunda lümendeki web, trabekül, trombüs artığı, darlık tıkanıklık ve arterlerin dış basısı (May-Thurner Sendromu) belirlendi. Bu işlemi takiben tel ve introducer çekilip, giriş

yerine 5 dakika elle baskı uygulandı. İşlemi takiben birkaç saatlik dinlenme sonucunda hastalar yürüyerek taburcu oldular. Hastalara işlem sonrası tromboz profilaksisi için günde bir kez 40 mg deri altı Enoxaparin, 3 gün süre ile uygulandı. Bütün bu işlemler ileri evre venöz yetmezlikli hastalara kliniğimizde yapılan rutin klinik uygulamalardır.

Çalışmaya yalnızca tetkik-tedavi aşamasında hem ana femoral ven Doppler hem de venografi ve IVUS yapılmış olan hastalar dâhil edildi.

### **3.4. İstatistik Yöntem**

Yukarıda tarif edilen değerlendirmeler sonucunda hastaların dosya ve elektronik arşiv sisteminden elde edilen veriler SPSS programına (SPSS Inc. Released 2006. SPSS for Windows, Version 15.0. Chicago, SPSS Inc.) kaydedildi. Hastaların demografik özellikleri, tıbbi öyküleri, semptom ve klinik bulguları, alt ekstremitte venöz Doppler ultrasonografi, abdominal venöz Doppler ultrasonografi, BT venografi, kontrast venografi ve IVUS sonuçları SPSS çalışma dosyasına girildi. Bu dosya üzerinden venografi ve IVUS, birlikte ya da ayrı ayrı referans çalışma olarak kabul edilerek, femoral Doppler tetkikinin duyarlılık, özgünlük, pozitif ve negatif tahmin değeri, doğruluk analizi yapıldı. Yöntemin üstünlüğü kapa ( $\kappa$ ) değerinin belirlenmesi ile karşılaştırıldı. Ayrıca tanı yöntemlerinin klinik alt gruplara ya da obstrüksiyon derecesine göre karşılaştırılmaları ve varsa komplikasyonları yönünden de incelemeleri yapıldı.

## 4. BULGULAR

Kliniğimize Ocak 2013 – Ekim 2013 arasında başvuran toplam 86 hasta, 63 erkek (%73,25), 23 kadın (%26,75) değerlendirmeye uygun bulundu.

Çalışmaya alınan hastaların ortalama yaşı 40,3 (en düşük 20, en yüksek 78) olarak saptandı. 43 hastada aktif veya iyileşmiş ülser izlendi (%53,5). Bacak sayısına göre değerlendirme yapıldığında, incelenen toplam 172 bacadan 56'sında (%32,5) iyileşmiş veya aktif ülser olduğu görüldü. 25 hastada (%29,1) her iki bacağın hasta olduğu görüldü. Sol bacağın daha sık semptomatik olduğu görüldü.

Kontrast venografi ve IVUS sonuçları incelendiğinde; VCI, sağ iliak ven ve sol iliak vende sırasıyla hastaların %16,3, %32,6 ve %80,2'sinde obstrüksiyon izlendi (Tablo 4.1). Trombotik veya trombotik olmayan sol iliak ven basısına hastaların %46,5'inde rastlandı. Endolüminal tıkanıklıklar hastaların sol ve sağ femoral venlerinde, sırasıyla %22,1 ve %12,8 oranında görüldü.

**Tablo 4.1.** Anatomik Yerlerine Göre Venöz Tıkanıklıkların Dağılımı

	Normal	<%50 tıkalı	%50-99 tıkalı	Tam tıkalı
<b>IVC</b>	72 (%83,7)	3 (%3,5)	2 (%2,3)	9 (%10,5)
<b>Sol İliak</b>	58 (%67,4)	5 (%5,8)	13 (%13,1)	10 (%11,6)
<b>Sağ İliak</b>	17 (%19,8)	16 (%18,6)	31 (%36)	22 (%25,6)

Ana femoral venlerde Doppler ile fazik, minimal fazik ve monofazik traseler sırasıyla %52,3, %33,1 ve %14,5 oranlarında izlendi. Ana femoral venlerde valsalva manevrasına yanıtlar, tam kesilme, ters akım ve sürekli akım, sırasıyla, %45,9, %25,6 ve %28,5 oranlarında izlendi.

Ana femoral ven Doppler akım traseleri, venografi ve/veya IVUS sonuçları ile karşılaştırılarak testin tanısal değeri incelendi. Tablo 4.2’de ana femoral ven akımı ve valsalva manevrasına yanıtın hassasiyet, özgüllük, pozitif ve negatif prediktif değerleri ve doğruluk değerleri gösterilmektedir.

**Tablo 4.2.** Tıkanıklığın derecesinden bağımsız olarak iliokaval venöz tıkanıklığı olan hastalarda ana femoral ven akım traseleri ve Valsalva'ya yanıt traselerinin farklı kombinasyonlarına ait hassasiyet, özgüllük, doğruluk değerleri ve pozitif ve negatif prediktif değerler

	Hassasiyet	Özgüllük	PPD	NPD	Doğruluk
	%	%	%	%	%
<b>Monofazik akım</b>	54	93	91	61,7	71,5
<b>Monofazik akım+</b>	68,5	71	73	60	66,2
<b>Minimal fazik akım</b>					
<b>Monofazik akım+</b>	38,1	100	100	55,8	65,3
<b>Valsalva’yla sürekli akım</b>					
<b>Monofazik akım+</b>	54,5	93	90,9	61,5	71,4
<b>Valsalva'yla ters akım +</b>					
<b>Valsalva’yla sürekli akım</b>					
<b>Monofazik akım+</b>	38,1	93	87,5	54	62,2
<b>Minimal fazik akım+</b>					
<b>Valsalva’yla sürekli akım</b>					
<b>Monofazik akım+</b>	65,4	76,7	78,2	63,4	70,4
<b>Minimal fazik akım +</b>					
<b>Valsalva’yla Ters Akım+</b>					
<b>Valsalva’yla sürekli akım</b>					

PPD: Pozitif Prediktif Değer, NPD: Negatif Prediktif Değer

Tıkanıklığın derecesinden bağımsız olarak, iliokaval venöz darlığın tanısında monofazik akım ve Valsalva manevrasıyla sürekli akım kombinasyonunun en yüksek özgüllük ve pozitif prediktif değere sahip olduğu görüldü. Yalnızca %50'nin üzerinde iliokaval venöz tıkanıklığı olan hastalar incelendiğinde de, monofazik akım ve Valsalva'ya sürekli akım kombinasyonunun yüksek derecede özgül olduğu ve pozitif prediktif değerinin %95,2 olduğu görüldü. Diğer trase kombinasyonlarına ait veriler Tablo 4.3'te gösterilmiştir.

**Tablo 4.3.** %50'nin üzerinde iliokaval venöz tıkanıklığı olan hastalarda ana femoral ven akım traseleri ve Valsalva'ya yanıt traselerinin farklı kombinasyonlarına ait hassasiyet, özgüllük, doğruluk değerleri ve pozitif ve negatif prediktif değerler

	Hassasiyet	Özgüllük	PPD	NPD	Doğruluk
	%	%	%	%	%
<b>Monofazik akım</b>	65.7	92.7	87.7	77.3	80.8
<b>Monofazik akım+</b>					
<b>Minimal fazik akım</b>	72.3	71.8	67.0	76.6	72.1
<b>Monofazik akım+</b>					
<b>Valsalva'yla sürekli akım</b>	44.4	98.1	95.2	67.5	73.4
<b>Monofazik akım+</b>					
<b>Valsalva'yla ters akım +</b>	71.1	84.9	80.0	77.5	78.5
<b>Valsalva'yla sürekli akım</b>					
<b>Monofazik akım+</b>					
<b>Minimal fazik akım+</b>	44.4	92.4	83.3	66.2	70.8
<b>Valsalva'yla sürekli akım</b>					
<b>Monofazik akım+</b>					
<b>Minimal fazik akım +</b>	73.3	75.4	71.7	76.9	74.4
<b>Valsalva'yla ters Akım +</b>					
<b>Valsalva'yla sürekli akım</b>					

PPD: Pozitif Prediktif Değer, NPD: Negatif Prediktif Değer

İliokaval sistemdeki tıkanıklığının derecesinden bağımsız olarak yapılan değerlendirmelerde monofazik akım trasesinin hassasiyetinin ve negatif prediktif değerinin düşük olarak karşımıza çıkmasına karşın, iliokaval venöz tam tıkanıklığı olan hastalarda monofazik akım trasesinin hassasiyeti tek başına %90,1'e; negatif prediktif değeri ise %97,3'e ulaşmaktadır. İliokaval tam tıkanıklık izlenen hastaların trase kombinasyonlarına tanısıl değerler Tablo 4.4'te verilmiştir.

**Tablo 4.4.** İliokaval venöz tam tıkanıklığı olan hastalarda ana femoral ven akım traseleri ve Valsalva'ya yanıt traselerinin farklı kombinasyonlarına ait hassasiyet, özgüllük, doğruluk değerleri ve pozitif ve negatif prediktif değerler

	Hassasiyet	Özgüllük	PPD	NPD	Doğruluk
	%	%	%	%	%
<b>Monofazik akım</b>	90.1	80	50.8	97.3	81.9
<b>Monofazik akım+</b>					
<b>Minimal fazik akım</b>	90.6	62.1	35.3	96.6	67.4
<b>Monofazik akım+</b>					
<b>Valsalva'yla sürekli akım</b>	64	93.1	76.1	88.3	85.7
<b>Monofazik akım+</b>					
<b>Valsalva'yla ters akım +</b>	84.0	83.5	63.6	93.8	83.6
<b>Valsalva'yla sürekli akım</b>					
<b>Monofazik akım+</b>					
<b>Minimal fazik akım+</b>	64	89	66.6	87.8	82.6
<b>Valsalva'yla sürekli akım</b>					
<b>Monofazik akım+</b>					
<b>Minimal fazik akım +</b>	84	65.7	45.6	92.3	70
<b>Valsalva'yla ters Akım +</b>					
<b>Valsalva'yla sürekli akım</b>					

PPD: Pozitif Prediktif Değer, NPD: Negatif Prediktif Değer

## 5. TARTIŞMA

İliokaval venöz sisteme ait patolojilerin özellikle KVV semptomları olan hastalarda önemli rol oynadığı giderek daha iyi anlaşılmıştır (2, 4, 5, 12, 14, 15, 18-20). Bu farkındalıkla birlikte iliokaval venöz sisteme yönelik incelemeler seçilmiş hasta gruplarında rutine dâhil edilmeye başlamıştır (11, 15, 24, 26). Bu incelemeler arasında altın standart olarak kabul edilen venografi ve IVUS görece pahalı ve invazif olmasından ötürü birinci basamak yöntem olmaktan uzaktır. Kullanılan diğer yöntemler de farklı etkinlik ve kısıtlamalara sahiptir. Bu çalışmada ileri evre (CEAP C3 ve üzeri) KVV hastalarında iliokaval venöz sistem patolojilerine yönelik tanıda ana femoral vendeki akım trasesinin Doppler ile belirlenmesi yönteminin tanısal değeri araştırılmıştır. İliokaval venöz sistem patolojilerine yönelik ilk basamak tanı yöntemi olarak ana femoral ven Doppler incelemesi kullanılabilir.

Günümüzde tıp rutininde kullanılan tanısal tetkiklerde aranan ideal özelliklerin başında uygulanabilir olması gelmektedir. Uygulanabilirliği etkileyen en önemli faktörler ise maliyet ve tetkikin ne kadar invazif olduğudur. Noninvazif ve ucuz yöntemler her alanda giderek daha fazla rağbet görmekte ve etkinlikleri derinlemesine araştırılmaktadır.

Fizyolojik olarak solunum sırasında oluşan intratorasik basınç değişikliklerinin, santral venlerden periferik venlere iletilerek, ana femoral vendeki kan akımında siklik değişikliklere neden olduğu bilinmektedir. “Respirofazik” olarak da isimlendirilebilen bu değişiklikler Doppler ile tespit edilebilmektedir. Basınç kaynağı ile ana femoral ven arasındaki basınç iletiminin kesilmesi veya bozulması, ana femoral vendeki akımın siklik fazisitesinde değişikliklere yol açmaktadır. Ana femoral vendeki akım değişiklikleri ve monofazik akım gözlenmesinin proksimal tıkanıklığa bağlı olabileceği yaygın olarak bilinmekle birlikte, bu konu üzerine yeterli çalışma ve veri bulunmamaktadır(7-9, 78-81).

Femoral ven Doppler incelemesiyle tespit edilen akım bozuklukları farklı sebeplere bağlı olabilir: [1] Proksimal vende tıkaçıcı olmayan trombus varlığı, [2] vene

proksimalde dıştan bası yapan bir etkenin varlığı, [3] lümen içinde ve hipoplazisine veya geçirilmiş trombüse veya radyoterapiye bağlı oluşan sekellere sekonder daralma, [4] diğer sebepler (assit, kardiyak nedenler, teknik nedenler)(8, 78-81).

KVY hastaları başta olmak üzere, venöz yetmezlik belirtileriyle başvuran hastalara uygulanan rutin klinik algoritmanın bir parçası alt ekstremitte venöz Doppler incelemesidir(78). Ancak standart kompresyon ultrasonografisi iliokaval sistemin değerlendirilmesinde yetersiz kalmaktadır. Noninvazif ve ucuz, yani uygulanabilirliği yüksek olan femoral ven Doppler incelemesinin rutin algoritmada kendine yer bulup bulamayacağı tartışılmaktadır (7-9).

Çalışmamızda femoral vendeki akım deseni tiplerinin farklı derecede tıkanıklıklarda farklı kombinasyonlar kurularak tanısal değerleri ele alınmıştır. Tıkanıklığın derecesinden bağımsız olarak proksimal venöz darlık tespit edilen hastalarda tek başına monofazik akımın saptanması %93 özgüllüğe sahipken bu oran valsalva manevrasıyla sürekli akım ile kombine edildiğinde %100' ulaşmaktadır. Yine tıkanıklığın derecesinden bağımsız olarak değerlendirildiğinde femoral ven Doppler incelemesinin proksimal venöz darlıkların tanısında %90'ın üzerinde pozitif prediktif değere sahip olduğu görülmüştür. Yöntemin hassasiyet değerinin %68,5'e ulaşabildiği görülmüştür.

%50'nin üzerinde proksimal venöz darlık saptanan ancak tam tıkanıklığı olmayan hasta grubunda ise monofazik akım ve minimal fazik akım saptanmasının hassasiyetinin %72,3'e yükseldiği görülmüştür. Farklı akım deseni tipi kombinasyonlarının özgüllük ve pozitif prediktif değerlerinin %90'larda olması ve %80,8'e ulaşan doğruluk değerleri saptanmış olması önemlidir.

İliokaval venöz sistemde tam tıkanıklık tespit edilmiş hasta grubu ayrıca incelendiğinde tek başına monofazik akımın, diğer hasta gruplarında görece düşük saptanan hassasiyet değeri %90,1'e, negatif prediktif değeri ise %97,3'e ulaşmaktadır. Farklı kombinasyonlarda yöntemin doğruluk değerleri %80'lerde dir.

Bach ve Hann tarafından yayınlanan 1997 tarihli prospektif çalışmada (9) kanser hastalarına yönelik 2138 femoral Doppler incelemesi yapılmış ve femoral vendeki akım deseni incelenmiştir. Kırk üç ekstremitede monofazik akım ve valsalva manevrasına yanıtızlık gözlenmiştir. Bu hastaların 37'sine ileri abdominal inceleme (BT ve MR) yapılabilmıştır. Bu hastaların %78'inde proksimal venöz ekstresek bası saptanırken, %22'sinde DVT'ye bağı tromboz tespit edilmiştir. Bu çalışmada monofazik akım ve Valsalva'ya yanıtızlık tespit edilen hastaların tamamında iliokaval venöz sistemde patoloji bulunmuştur. Bu veriler femoral Doppler incelemenin etkinliğini destekliyorsa da, bu çalışmada yalnızca kanser hastalarının deęerlendirilmiş olduęu ve yöntemin hassasiyet ve özgüllük gibi tanımlayıcı deęerlerini saptamaya yönelik bir girişimde bulunulmadığı akılda tutulmalıdır. Bu çalışma femoral ven akım deseniyle proksimal venöz patolojiler arasındaki ilişkiyi araştıran ilk çalışma olmuştur.

Monofazik Doppler akım traselerinin önemi daha sonra Lin ve arkadaşları tarafından 2007 yılında yayınlanan retrospektif bir çalışmayla mercek altına alınmıştır (8). Bu çalışmada toplam 2963 femoral Doppler sonucu incelenmiş ve 124'ünde femoral vende monofazik akım tespit edilmiştir. Bu hastalara BT ve MR

Yapılarak monofazik akım deseninin sebebi ortaya konmaya çalışılmıştır. Hastaların %38'inde iliak venlere uzanan DVT, %21'inde ekstresek bası (gebelik, lenfosel ve hematoma), %5'inde hipoplastik veya stenotik ana iliak ven tespit edilmiştir. Kalan 45 hastada (%36) monofazik akım desenini açıklayan etken bulunamamıştır. DVT tespit edilen hastaların %32'sinde yalnızca iliak venlerin ve bir hastada aynı zamanda IVC'nin tromboze olduęu görülmüştür. Bu çalışma da, kurgulanışı itibariyle femoral ven akım deseninin tanısal deęerini belirlemekten uzak olmakla birlikte, monofazik akım tespit edilen hastaların önemli çoęunluęunda DVT tespit edilmiş olması anlamlıdır. Hastaların %36'sında herhangi bir patoloji bulunamamış olması, ultrason, BT ve MR'ın olası mevcut patolojilerin ortaya konmasında yetersiz kalmasından kaynaklanmış olabilir.

Yine 2007 yılında Labropoulos ve arkadaşları tarafından yayınlanan bir çalışmada Doppler'in santral venöz darlıkların tanısındaki deęeri irdelenmiştir (7). Çalışmaya

damar laboratuvarına bacakta şişkinlik şikâyetiyle başvuran ve tetkik-tedavi sürecinde hem Doppler hem venografi yapılmış olan hastalar dâhil edilmiştir. Venografi işlemi sırasında şüpheli darlık bulgusu olan tüm hastalara IVUS yapılmıştır. Karaciğer nakli, arteriovenöz fistül ve kanser hastalarını kapsayan çalışmada 37 hastada toplam 41 venöz darlık tespit edilmiştir. Bu lezyonlardan 25'i iliak venler (11 lezyon, %44) ve IVC'de (14 lezyon, %56) izlenmiştir. Bu çalışmada Doppler ile femoral ven akım deseni incelenmemiş, stenotik segment proksimal ve distalinde venöz pik akım hızları oransal ve nicel olarak karşılaştırılmıştır. Çalışmaya göre poststenotik/prestenotik akım hızı oranının 2,5'in üzerinde olması %50'nin üzerinde venöz tıkanıklık olduğuna işaret etmektedir. Doppler ile santral venlerdeki stenozların değerlendirilmesinde kriter belirleyici olan bu çalışma iliokaval sistemin taranmasında ultrasonografinin zorluklarının ve kısıtlamalarının önüne geçmek için alternatif oluşturmamıştır (7).

Asemptomatik hastaların veya altın standart yöntem olarak kabul edilen venografi ve IVUS uygulanmamış hastaların çalışmaya alınmamış olması saptanan tanı değerlerinde biasa neden olmuş olabilir. Yöntemin tanısal değerinin daha iyi ortaya konması için prospektif, çok merkezli çalışmalara gerek vardır.

Sonuç olarak Doppler ile ana femoral ven akım deseninin değerlendirilmesi noninvazif ve ucuz bir incelemedir ve iliokaval venöz sistemin değerlendirilmesinde kabul edilebilir bir erken basamak tanı yöntemidir. İliokaval venöz sistemdeki darlığın derecesi arttıkça yöntemin güvenilirliği artmaktadır. Özellikle ileri derece proksimal venöz darlığı olan hastalarda tanı değeri oldukça yüksektir.

İncelediğimiz kadarıyla tıp literatüründe iliokaval venöz darlıkların tespiti için femoral ven akım deseninin Doppler ile incelenmesi yönteminin objektif değerlendirilmesine yönelik başka çalışma bulunmamaktadır. Sonuç olarak iliokaval venöz sistem patolojilerin KVY üzerindeki etkisinin giderek daha iyi anlaşılması bu alanda tüm dünyada daha fazla çalışma yapılması gereğini ortaya koymaktadır.

## ÖZET

İliokaval obstrüksiyona yaklaşım ve buna ilişkin sınıflandırmalar güvenilir bir noninvazif tarama yöntemi bulunmadığından hep yetersiz kalmıştır. Venöz akış bozukluklarında ana femoral venin dupleks ultrasonografiyle incelenmesiyle solunumla ilişkili femoral akımda oluşan değişikliklerin izlenemediği bildirilmiştir. Bu çalışmanın amacı femoral ven akımındaki solunumsal değişikliklerin yokluğunun ve Valsalva manevrasıyla devamlı akım izlenmesinin kronik iliokaval venöz lezyonlar için tanısal değerinin araştırılmasıdır.

Kronik venöz yetmezlikli (CEAP C3 ve üzeri) hastalar çalışmaya prospektif olarak dâhil edilmiştir. Standart alt ekstremitte venöz dupleks ultrasonografi değerlendirmesini takiben her iki ana femoral vendeki akım, solunumsal değişikliklerin varlığı ve Valsalva manevrasına yanıt şekli açılarından değerlendirilmiştir. Ardından tüm hastalara vena kava, her iki ana ve eksternal iliak venleri değerlendirmek amacıyla kontrast venografi ve intravasküler ultrasonografi (IVUS) yapılmıştır. Sonuçlar tanısal değer ve doğruluk değerleri belirlenmek üzere incelenmiştir.

Ortalama yaşları  $40,3 \pm 1,5$  olan 83 hasta (63 erkek ve 23 kadın) çalışmaya dâhil edildi. Kırk üç hastada (%53,5) aktif veya iyileşmiş ülser saptandı. Kontrast venografi ve IVUS incelemeleriyle vena kava inferior, sağ iliak ven ve sol iliak vende venöz obstrüksiyon sırasıyla %16,3, %32,6 ve %80,2 olarak saptandı. Trombotik veya trombotik olmayan sol iliak ven tıkanıklıkları %46,5 oranında izlendi. Farklı akım parametreleri değerlendirildiğinde; herhangi bir derecede iliokaval obstrüksiyonun tanısında, dinlenim sırasında ana femoral vende monofazik akım ve Valsalva manevrasında devamlı akım kombinasyonunun en yüksek özgüllük ve pozitif prediktif değere sahip olduğu görüldü. Dinlenim sırasında ana femoral vende monofazik akım ve Valsalva manevrasında devamlı akım kombinasyonunun hassasiyet, özgüllük, pozitif prediktif değer, negatif prediktif değer ve doğruluk oranları;

- herhangi bir derecede iliokaval obstrüksiyonun tanısında sırasıyla; %38,1, %100, %100, %55,8 ve %65,3
- %50'nin üzerindeki iliokaval darlıkların tanısında sırasıyla; %44,4, %98,1, %95,2, %67,5, ve %73,4
- iliokaval tam tıkanıklıkların tanısında sırasıyla; %64, %93,1, %76,1, %88,3 ve %85,7 olarak saptandı.

Sonuç olarak, ana femoral ven akımının dupleks ultrasonla incelenmesi tetkiki, iliokaval yetmezliklerin tanısında kullanılabilecek noninvazif güvenilir bir araçtır.

İliokaval venöz obstrüksiyon kronik venöz yetmezlik hastalarında sıkça saptanmaktadır. Ana femoral vende dinlenim sırasında monofazik akım ve Valsalva manevrasında devamlı akım kombinasyonunun tespiti, olası iliak ven obstrüksiyonlarının tanısında güvenilir bir yöntemdir.

**Anahtar sözcükler:** Dupleks Doppler ultrasonografi, İliak ven, Tanı, Tarama, Venöz yetmezlik

## SUMMARY

Management and identification of ilio caval obstruction has always been difficult due to the lack of a reliable noninvasive screening technique. It has been reported that absence of respiratory variation in femoral flow during duplex ultrasound examination of the common femoral vein may provide evidence for outflow obstruction. The purpose of this study was to establish the diagnostic value of absence of respiratory variation in the femoral flow and continuous flow at Valsalva's maneuver in detection of chronic ilio caval venous lesions.

Patients with chronic venous disease (CEAP C3 and above) were prospectively enrolled in the study. Following a standard lower extremity duplex ultrasound examination, both common femoral veins were examined for presence or absence of respiratory variation in the femoral flow as well as response to Valsalva's maneuver. Then all patients underwent contrast venography and intravascular ultrasonography (IVUS) for vena cava, bilateral common and external iliac veins. The results were compared in terms of diagnostic value and accuracy.

Eighty-six patients, 63 males and 23 females, mean age  $40.3 \pm 1.5$  years, were enrolled in the study. Forty-six (53,5%) patients had active or healed venous ulcer. Using contrast venography and IVUS examination venous obstruction in the inferior vena cava, right iliac vein and left iliac vein was detected in 16.3%, 32.6% and 80.2% of patients, respectively. The left iliac vein compression either non-thrombotic or thrombotic was detected in 46.5% of patients. When various flow parameters were evaluated, combination of common femoral vein monophasic flow at rest and continuous flow at Valsalva's maneuver had highest specificity and positive predictive value (PPV) for diagnosis of any degree of ilio caval venous obstruction. The sensitivity, specificity, PPV, negative predictive value (NPV) and accuracy of combination of monophasic flow at rest and continuous flow at Valsalva's maneuver for the diagnosis of

- any degree of iliac venous obstruction are; 38.1%, 100%, 100%, 55.8% and 65.3, respectively.
- >50% stenosis are; 44.4%, 98.1%, 95.2%, 67.5% and 73.4%, respectively.
- occlusion are; 64%, 93.1%, 76,1%, 88.3% and 85,7%, respectively.

Iliocaval venous obstruction is a frequent feature of chronic venous disease. Combination of monophasic flow at rest and continuous flow at Valsalva's maneuver is a reliable diagnostic tool for detection of possible iliac vein obstruction.

**Keywords:** Diagnosis, Duplex Doppler ultrasonography, Iliac vein, Screening, Venous insufficiency

## KAYNAKLAR

1. Evans CJ, Fowkes FG, Ruckley CV, Lee AJ. Prevalence of varicose veins and chronic venous insufficiency in men and women in the general population: Edinburgh Vein Study. *Journal of Epidemiology and Community Health*. 1999 Mar;53(3):149-53.
2. Meissner MH, Eklof B, Smith PC, Dalsing MC, DePalma RG, Gloviczki P, et al. Secondary chronic venous disorders. *Journal of Vascular Surgery*. 2007 Dec;46 Suppl S:68S-83S.
3. Renner R, Gebhardt C, Simon JC, Seikowski K. Changes in quality of life for patients with chronic venous insufficiency, present or healed leg ulcers. *Journal der Deutschen Dermatologischen Gesellschaft = Journal of the German Society of Dermatology: JDDG*. 2009 Nov;7(11):953-61.
4. Walker N, Rodgers A, Birchall N, Norton R, MacMahon S. Leg ulceration as a long-term complication of deep vein thrombosis. *Journal of Vascular Surgery*. 2003 Dec;38(6):1331-5.
5. Magnusson MB, Nelzen O, Risberg B, Sivertsson R. A colour Doppler ultrasound study of venous reflux in patients with chronic leg ulcers. *European Journal of Vascular and Endovascular Surgery: The Official Journal of the European Society for Vascular Surgery*. 2001 Apr;21(4):353-60.
6. Depalma RG, Kowallek DL, Barcia TC, Cafferata HT. Target selection for surgical intervention in severe chronic venous insufficiency: comparison of duplex scanning and phlebography. *Journal of Vascular Surgery*. 2000 Nov;32(5):913-20.
7. Labropoulos N, Borge M, Pierce K, Pappas PJ. Criteria for defining significant central vein stenosis with duplex ultrasound. *Journal of Vascular Surgery*. 2007 Jul;46(1):101-7.
8. Lin EP, Bhatt S, Rubens D, Dogra VS. The importance of monophasic Doppler waveforms in the common femoral vein: a retrospective study. *Journal of Ultrasound in Medicine*. 2007 Jul;26(7):885-91.

9. Bach AM, Hann LE. When the common femoral vein is revealed as flattened on spectral Doppler sonography: is it a reliable sign for diagnosis of proximal venous obstruction? *AJR American Journal of Roentgenology*. 1997 Mar;168(3):733-6.
10. Korber A, Klode J, Al-Benna S, Wax C, Schadendorf D, Steinstraesser L, et al. Etiology of chronic leg ulcers in 31,619 patients in Germany analyzed by an expert survey. *Journal der Deutschen Dermatologischen Gesellschaft = Journal of the German Society of Dermatology: JDDG*. 2011 Feb;9(2):116-21.
11. Neglen P, Raju S. Intravascular ultrasound scan evaluation of the obstructed vein. *Journal of Vascular Surgery*. 2002 Apr;35(4):694-700.
12. Fowkes FG, Evans CJ, Lee AJ. Prevalence and risk factors of chronic venous insufficiency. *Angiology*. 2001 Aug;52 Suppl 1:S5-15.
13. Adam DJ, Naik J, Hartshorne T, Bello M, London NJ. The diagnosis and management of 689 chronic leg ulcers in a single-visit assessment clinic. *European Journal of Vascular and Endovascular Surgery*. 2003 May;25(5):462-8.
14. Marston W, Fish D, Unger J, Keagy B. Incidence of and risk factors for ilio caval venous obstruction in patients with active or healed venous leg ulcers. *Journal of Vascular Surgery*. 2011 May;53(5):1303-8.
15. Neglen P, Hollis KC, Olivier J, Raju S. Stenting of the venous outflow in chronic venous disease: long-term stent-related outcome, clinical, and hemodynamic result. *Journal of Vascular Surgery*. 2007 Nov;46(5):979-90.
16. Brand FN, Dannenberg AL, Abbott RD, Kannel WB. The epidemiology of varicose veins: the Framingham Study. *American Journal of Preventive Medicine*. 1988 Mar-Apr;4(2):96-101.
17. Jones RH, Carek PJ. Management of varicose veins. *American Family Physician*. 2008 Dec 1;78(11):1289-94.
18. Heit JA, Rooke TW, Silverstein MD, Mohr DN, Lohse CM, Petterson TM, et al. Trends in the incidence of venous stasis syndrome and venous ulcer: a 25-

- year population-based study. *Journal of Vascular Surgery*. 2001 May;33(5):1022-7.
19. Puggioni A, Kalra M, Gloviczki P. Practical aspects of the postthrombotic syndrome. *Disease-a-month: DM*. 2005 Feb-Mar;51(2-3):166-75.
  20. Prandoni P, Lensing AW, Cogo A, Cuppini S, Villalta S, Carta M, et al. The long-term clinical course of acute deep venous thrombosis. *Annals of Internal Medicine*. 1996 Jul 1;125(1):1-7.
  21. Raju S, Neglen P. Clinical practice. Chronic venous insufficiency and varicose veins. *The New England Journal of Medicine*. 2009 May 28;360(22):2319-27..
  22. Johnson BF, Manzo RA, Bergelin RO, Strandness DE, Jr. Relationship between changes in the deep venous system and the development of the postthrombotic syndrome after an acute episode of lower limb deep vein thrombosis: a one- to six-year follow-up. *Journal of Vascular Surgery*. 1995 Feb;21(2):307-12; discussion 13.
  23. Raju S, Neglen P. High prevalence of nonthrombotic iliac vein lesions in chronic venous disease: a permissive role in pathogenicity. *Journal of Vascular Surgery*. 2006 Jul;44(1):136-43; discussion 44.
  24. Neglen P, Thrasher TL, Raju S. Venous outflow obstruction: An underestimated contributor to chronic venous disease. *Journal of Vascular Surgery*. 2003 Nov;38(5):879-85.
  25. Labropoulos N, Volteas N, Leon M, Sowade O, Rulo A, Giannoukas AD, et al. The role of venous outflow obstruction in patients with chronic venous dysfunction. *Archives of Surgery*. 1997 Jan;132(1):46-51.
  26. Raju S, Hollis K, Neglen P. Obstructive lesions of the inferior vena cava: clinical features and endovenous treatment. *Journal of Vascular Surgery*. 2006 Oct;44(4):820-7.
  27. Baskerville PA, Ackroyd JS, Lea Thomas M, Browse NL. The Klippel-Trenaunay syndrome: clinical, radiological and haemodynamic features and management. *The British Journal of Surgery*. 1985 Mar;72(3):232-6.

28. Hepp W. [Congenital aplasia and avalvulia of the deep veins of the legs]. VASA Zeitschrift fur Gefasskrankheiten. 1980;9(4):316-20. PubMed PMID: 7467819. Zur Kongenitalen Aplasie und Avalvulie der tiefen Beinvenen.
29. Wakefield TW, Strieter RM, Prince MR, Downing LJ, Greenfield LJ. Pathogenesis of venous thrombosis: a new insight. Cardiovascular Surgery. 1997 Feb;5(1):6-15.
30. Bauer G. Division of popliteal vein in the treatment of so-called varicose ulceration. British Medical Journal. 1950 Aug 5;2(4674):318-21.
31. van Limborgh J, Hage RW. The systemic anatomy of the perforating veins in the leg, especially Cockett's veins. Phlebologie. 1982 Jan-Mar;35(1):19-28.
32. Caggiati A, Bergan JJ, Gloviczki P, Jantet G, Wendell-Smith CP, Partsch H, et al. Nomenclature of the veins of the lower limbs: an international interdisciplinary consensus statement. Journal of Vascular Surgery. 2002 Aug;36(2):416-22.
33. Caggiati A, Bergan JJ, Gloviczki P, Eklof B, Allegra C, Partsch H, et al. Nomenclature of the veins of the lower limb: extensions, refinements, and clinical application. Journal of Vascular Surgery. 2005 Apr;41(4):719-24.
34. van Neer PA, Veraart JC, Neumann HA. Venae perforantes: a clinical review. Dermatologic Surgery: official publication for American Society for Dermatologic Surgery [et al]. 2003 Sep;29(9):931-42; discussion 42.
35. Garg N, Gloviczki P, Karimi KM, Duncan AA, Bjarnason H, Kalra M, et al. Factors affecting outcome of open and hybrid reconstructions for nonmalignant obstruction of iliofemoral veins and inferior vena cava. Journal of Vascular Surgery. 2011 Feb;53(2):383-93.
36. Mousa AY, Aburahma AF. May-thurner syndrome: update and review. Annals of Vascular Surgery. 2013 Oct;27(7):984-95. PubMed PMID: 23850314.
37. Cronenwett J, Johnston K. Venous Physiology. Rutherford's Vascular Surgery. 1. Philadelphia: Saunders, Elsevier; 2010. pp. 157-93

38. McDonagh PF. The microvascular pathophysiology of chronic venous insufficiency. *The Yale Journal of Biology and Medicine*. 1993 Jan-Feb;66(1):27-36.
39. Vazquez SR, Kahn SR. Postthrombotic syndrome. *Cardiology Patient Page. Circulation*. 2010 Mar 2;121(8):e217-9.
40. Delis KT, Bjarnason H, Wennberg PW, Rooke TW, Gloviczki P. Successful iliac vein and inferior vena cava stenting ameliorates venous claudication and improves venous outflow, calf muscle pump function, and clinical status in post-thrombotic syndrome. *Annals of Surgery*. 2007 Jan;245(1):130-9.
41. Thijs W, Rabe KF, Rosendaal FR, Middeldorp S. Predominance of left-sided deep vein thrombosis and body weight. *Journal of Thrombosis and Haemostasis: JTH*. 2010 Sep;8(9):2083-4.
42. Kibbe MR, Ujiki M, Goodwin AL, Eskandari M, Yao J, Matsumura J. Iliac vein compression in an asymptomatic patient population. *Journal of Vascular Surgery*. 2004 May;39(5):937-43.
43. O'Sullivan GJ, Semba CP, Bittner CA, Kee ST, Razavi MK, Sze DY, et al. Endovascular management of iliac vein compression (May-Thurner) syndrome. *Journal of Vascular and interventional radiology: JVIR*. 2000 Jul-Aug;11(7):823-36.
44. Bartholomew JR. Approach to and management of varicose veins. In: *Manual of Vascular diseases*. Rajagopalan S, Mukherjee D, Mohler E (eds.). Lipincott Williams & Wilkins. 2005:273-85.
45. Iafrati MD, Bundens WP. Varicose veins. In: *Haimovici's Vascular Surgery*. Ascher E (ed). Blackwell Science Publishing. 5th ed. 2004:1058-72.
46. Eklof B, Rutherford RB, Bergan JJ, Carpentier PH, Gloviczki P, Kistner RL, et al. Revision of the CEAP classification for chronic venous disorders: consensus statement. *Journal of Vascular Surgery*. 2004 Dec;40(6):1248-52.
47. Schäberle W. Fundamental principles. In: W S, editor. *Ultrasonography in vasvular diagnosis:a therapy-orientated textbook and atlas Second Edition ed*: Springer; 2004. pp. 1-28.

48. van Bemmelen PS, Bedford G, Beach K, Strandness DE. Quantitative segmental evaluation of venous valvular reflux with duplex ultrasound scanning. *Journal of Vascular Surgery*. 1989 Oct;10(4):425-31.
49. Welch HJ, Faliakou EC, McLaughlin RL, Umphrey SE, Belkin M, O'Donnell TF, Jr. Comparison of descending phlebography with quantitative photoplethysmography, air plethysmography, and duplex quantitative valve closure time in assessing deep venous reflux. *Journal of Vascular Surgery*. 1992 Dec;16(6):913-9; discussion 9-20.
50. Weingarten MS, Czeredarczuk M, Scovell S, Branas CC, Mignogna GM, Wolferth CC, Jr. A correlation of air plethysmography and color-flow-assisted duplex scanning in the quantification of chronic venous insufficiency. *Journal of Vascular Surgery*. 1996 Nov;24(5):750-4.
51. Yankelevitz DF, Gamsu G, Shah A, Rademaker J, Shaham D, Buckshee N, et al. Optimization of combined CT pulmonary angiography with lower extremity CT venography. *AJR American Journal of Roentgenology*. 2000 Jan;174(1):67-9.
52. Arnoldussen CW, de Graaf R, Wittens CH, de Haan MW. Value of magnetic resonance venography and computed tomographic venography in lower extremity chronic venous disease. *Phlebology / Venous Forum of the Royal Society of Medicine*. 2013 Mar;28 Suppl 1:169-75.
53. Abularrage CJ, Sidawy AN, Aidinian G, Singh N, Weiswasser JM, Arora S. Evaluation of the microcirculation in vascular disease. *Journal of Vascular Surgery*. 2005 Sep;42(3):574-81.
54. Karagöz H, Sürgün M, Kocailik A, Doğan N, Duran E. Kronik venöz yetmezliğin cerrahi tedavisinde ven kapağı onarımı, oluşturulması veya transplantı.. *Türk Göğüs Kalp Damar Cerrahisi Dergisi*. 1992;1:186-91.
55. Nicolaides AN, Hussein MK, Szendro G, Christopoulos D, Vasdekis S, Clarke H. The relation of venous ulceration with ambulatory venous pressure measurements. *Journal of Vascular Surgery*. 1993 Feb;17(2):414-9.

56. Eberhardt RT, Raffetto JD. Chronic venous insufficiency. *Circulation*. 2005 May 10;111(18):2398-409.
57. Kistner RL, Ferris EB, Randhawa G, Kamida C. A method of performing descending venography. *Journal of Vascular Surgery*. 1986 Nov;4(5):464-8.
58. Morano JU, Raju S. Chronic venous insufficiency: assessment with descending venography. *Radiology*. 1990 Feb;174(2):441-4.
59. Forauer AR, Gemmete JJ, Dasika NL, Cho KJ, Williams DM. Intravascular ultrasound in the diagnosis and treatment of iliac vein compression (May-Thurner) syndrome. *Journal of Vascular and Interventional Radiology*. 2002 May;13(5):523-7.
60. Neglen P, Raju S. In-stent recurrent stenosis in stents placed in the lower extremity venous outflow tract. *Journal of Vascular Surgery*. 2004 Jan;39(1):181-7.
61. Prandoni P, Lensing AW, Prins MH, Frulla M, Marchiori A, Bernardi E, et al. Below-knee elastic compression stockings to prevent the post-thrombotic syndrome: a randomized, controlled trial. *Annals of Internal Medicine*. 2004 Aug 17;141(4):249-56.
62. Brandjes DP, Buller HR, Heijboer H, Huisman MV, de Rijk M, Jagt H, et al. Randomised trial of effect of compression stockings in patients with symptomatic proximal-vein thrombosis. *Lancet*. 1997 Mar 15;349(9054):759-62.
63. Cullum N, Nelson EA, Fletcher AW, Sheldon TA. Compression bandages and stockings for venous leg ulcers. *The Cochrane Database of Systematic Reviews*. 2000 (2):CD000265.
64. Nelson EA, Bell-Syer SE, Cullum NA. Compression for preventing recurrence of venous ulcers. *The Cochrane Database of Systematic Reviews*. 2000 (4):CD002303.
65. Franks PJ, Oldroyd MI, Dickson D, Sharp EJ, Moffatt CJ. Risk factors for leg ulcer recurrence: a randomized trial of two types of compression stocking. *Age and Ageing*. 1995 Nov;24(6):490-4.

66. Raju S, Hollis K, Neglen P. Use of compression stockings in chronic venous disease: patient compliance and efficacy. *Annals of Vascular Surgery*. 2007 Nov;21(6):790-5.
67. Jull A, Waters J, Arroll B. Pentoxifylline for treatment of venous leg ulcers: a systematic review. *Lancet*. 2002 May 4;359(9317):1550-4.
68. Raju S, McAllister S, Neglen P. Recanalization of totally occluded iliac and adjacent venous segments. *Journal of Vascular Surgery*. 2002 Nov;36(5):903-11.
69. Nazarian GK, Bjarnason H, Dietz CA, Jr., Bernadas CA, Hunter DW. Iliofemoral venous stenoses: effectiveness of treatment with metallic endovascular stents. *Radiology*. 1996 Jul;200(1):193-9.
70. Binkert CA, Schoch E, Stuckmann G, Largiader J, Wigger P, Schoepke W, et al. Treatment of pelvic venous spur (May-Thurner syndrome) with self-expanding metallic endoprostheses. *Cardiovascular and Interventional Radiology*. 1998 Jan-Feb;21(1):22-6.
71. Raju S, Owen S, Jr., Neglen P. The clinical impact of iliac venous stents in the management of chronic venous insufficiency. *Journal of Vascular Surgery*. 2002 Jan;35(1):8-15.
72. Blattler W, Blattler IK. Relief of obstructive pelvic venous symptoms with endoluminal stenting. *Journal of Vascular Surgery*. 1999 Mar;29(3):484-8.
73. Neglen P, Berry MA, Raju S. Endovascular Surgery in the treatment of chronic primary and post-thrombotic iliac vein obstruction. *European Journal of Vascular and endovascular Surgery: the official Journal of the European Society for Vascular Surgery*. 2000 Dec;20(6):560-71.
74. Jost CJ, Gloviczki P, Cherry KJ, Jr., McKusick MA, Harmsen WS, Jenkins GD, et al. Surgical reconstruction of iliofemoral veins and the inferior vena cava for nonmalignant occlusive disease. *Journal of Vascular Surgery*. 2001 Feb;33(2):320-7; discussion 7-8.
75. Campbell B. Varicose veins and their management. *British Medical Journal*. 2006 Aug 5;333(7562):287-92.

76. Morrison N. Saphenous ablation: what are the choices, laser or RF energy. *Seminars in Vascular Surgery*. 2005 Mar;18(1):15-8.
77. Bergan JJ. Inversion stripping of the saphenous vein. In: Bergan JJ, editor. *The Vein Book*: Academic press; 2007. pp. 231-8.
78. Weinmann EE, Salzman EW. Deep-vein thrombosis. *The New England Journal of Medicine*. 1994 Dec 15;331(24):1630-41.
79. Polak JF, O'Leary DH. Deep venous thrombosis in pregnancy: noninvasive diagnosis. *Radiology*. 1988 Feb;166(2):377-9.
80. Sumner DS, Lambeth A. Reliability of Doppler ultrasound in the diagnosis of acute venous thrombosis both above and below the knee. *American Journal of Surgery*. 1979 Aug;138(2):205-10.
81. Dautat MM, Laroche JP, Charras C, Blin B, Domingo-Faye MM, Sainte-Luce P, et al. Real-time B-mode ultrasonography for better specificity in the noninvasive diagnosis of deep venous thrombosis. *Journal of Ultrasound in Medicine*. 1986 Nov;5(11):625-31.