

İNSAN PLASENTAL ALKALEN FOSFATAZIN HİSTOKİMYASAL LOKALİZASYONU

Araş. Gör. Dr. Onur UYSAL*

ÖZET

Plasentanın fonksiyonuna yönelik yeni bilgiler edinebilmek için, histokimyasal teknikler ve enzim histokimyası ile ilgili çalışmalar önem kazanmaktadır. Gebeliğin son yarısında dolaşan enzimlerin %50'si plasental orjinlidir. Bu çalışmada; plasentada bulunan enzimlerden alkalen fosfatazın (ALP) üç trimesterdeki lokalizasyonu ve reaksiyonun şiddeti araştırılıp kıyaslanmıştır. Çalışmamızda I. trimesterde (6-9. hafta) 15, II. trimesterde (15-21. hafta) 12 ve III. trimesterde (term) 15 olmak üzere toplam 42 olgunun plasenta örnekleri kullanıldı. Enzim histokimyasal olarak ALP aktivitesini belirlemek için Gomori'nin kalsiyum fosfat yöntemi kullanıldı. Çalışmamız sonucunda ALP terme doğru giderek artan bir aktivite gösterdi. Enzim lokalizasyonu villusların sinsisyotrofoblast apikal yüzeyi fırçamsı kenarındaydı.

Anahtar Sözcükler: alkalen fosfataz, enzim histokimya, trofoblast, insan

HISTOCHEMICAL LOCALIZATION OF HUMAN PLACENTAL ALKALEN PHOSPHATASE

SUMMARY

To obtain new information about the function of placenta, increasing attention has been focused on the studies using histochemical and enzymatic histochemistry techniques. 50 per cent of the circulating enzymes throughout the latter half of the pregnancy is originated from the placenta. The purpose of this study was to investigate and to compare the localization and the severity of reaction plasental originated enzymes alkalen phosphatase (ALP) in the first, second and third trimesters of the pregnancy. Fifteen placentas from the first trimester of pregnancy (from the 6th to the 9th week), twelve from the second (from the 15th to the 21st week) and fifteen from third (full-term) were studied in this work. Enzymatic histochemistry studies used for determining the activities of enzyme

was Gomori's calcium phosphate method for ALP activity. In our study, ALP showed a progressively increasing activity up to the term. Enzyme localization was on syncytiotrophoblast apical surface brush border of the villi.

Key words: alkalen phosphatase, enzyme histochemistry, trophoblast, human

GİRİŞ

Anne ve çocuk arasındaki iletişimde, plasentanın sinsisyal yüzeyindeki çeşitli işleyişler önemli yer tutar. Bu işleyişe enzimler de dahildir (1). İmplantasyon sürecinde etken olan bir çok kimyasalın başında uterus proteinleri ve özellikle bazı enzimler önem kazanır. Bu enzimlerin dağılımı ve gebelik yaşına bağlı olarak aktiviteleri değişken olabilir (2). Dolayısıyla bu enzimlerin doğası ve aktivitelerinin bilinmesi, plasenta fonksiyonunun daha iyi anlaşılması için de önemlidir.

Çok uzun yıllardan beri plasenta enzimleri üzerinde önemli araştırmalar yapılmaktadır. Yapılan çalışmalarda gebeliğin son yarısında dolaşan enzimlerin %50'sinin plasental orjinli olduğu belirlenmiştir (3,4). Plasenta enzimleri arasında alkalen fosfataz (ALP), asit fosfataz (ACP), 5-nükleotidaz (5-N) ve non-spesifik esteraz (NSE) sayılabilir. Bunlardan ALP; çinko içeren bir sialoprotein olup, muhtemel moleküler ağırlığı 116.000'dir (4,5,6,7,8,9). Kanda ALP'nin varlığı ilk olarak Demuth (1925) tarafından belirlendiği Jensen ve ark.'nın çalışmasında bildirilmiştir (3). Daha sonra geç gebelikte ALP artışı tanımlandı. Plasental ALP'nin ilk kez Fishman ve ark. (1968) tarafından Regan isoenzimi olarak tanımlandığı Burtis ve ark.'nın çalışmasında belirtilmiştir (10). Bu enzimin artışı, gebelikle doğru orantılı olarak artış gösterir. ALP karaciğer, kemik, böbrek, barsak ve plasentada yaygın olarak bulunur. Bu organlarda ALP aktivitesi plazma membranları üzerinde bulunmuştur. Hücre içinde epitel hücrelerinin

* Osman Gazi Üniversitesi Tıp Fakültesi, Eskişehir

yüzey membranı ile yakın ilişkili olduğu bölgelerinde bulunur (4,5,6,10,11,12). Plasental ALP'nin temel kaynağı plasentadır (13,14). İnsan plasental ALP; nükleotidlerin ekstrasellüler metabolizmalarını katalizler, membrana tutunan bir ektoenzimdir (15). Plasental histokimyasal aktivite sinsisyotrofob-lastların apikal yüzeyi fırçamsı kenarında (mikrovilluslarda) bulunmuştur (3, 4, 5, 7, 9, 16, 17, 18, 19, 20). Bu grup enzimlerin tüketilmesi; aktif transport, besin maddelerinin absorpsiyonu, fosforilasyonu ve defosforilasyonu, fetusun büyüme ve gelişmesi için gereklidir (4,6,9,21,22). İnsan plasental ALP-mRNA ekspresyonu yaklaşık 7. haftada başlar, gebelikle artar (14). Bu gözlemler ALP'nin fetusun gelişiminde bir miktar rol oynayabileceğini göstermektedir.

Tüm bu bilgiler ışığı altında; çalışmamızda normal gebeliklerden elde ettiğimiz plasental örneklerde, gebeliğin üç trimesteri boyunca, yukarıda sözü edilen enzimlerin plasentaldaki lokalizasyonlarını belirlemeye ve trimesterler arasında bir karşılaştırma yapmaya çalıştık. Bu karşılaştırmalar sonucunda da, belirlenen enzimlerin lokalizasyon ve reaksiyon şiddetindeki farklılıkları belirleyerek, fonksiyona yönelik de bilgiler edinmeye çalıştık.

GEREÇ VE YÖNTEMLER

Örneklerin Elde Edilmesi

Çalışmamızda gebeliğin üç trimesterinden elde ettiğimiz toplam 42 plasenta örneği kullanıldı. Örnekler Eskişehir Devlet Doğum ve Çocuk Bakımevi Hastanesi, Eskişehir SSK Doğumevi ve Eskişehir Osmangazi Üniversitesi Eğitim Uygulama ve Araştırma Hastanesi Kadın Hastalıkları ve Doğum Servisinden sağlandı.

I. trimesterde toplam 15 olgudan plasental örnekler elde edildi. Elde edilen plasentaların onbir tanesi 6. hafta, üç tanesi 7. hafta ve bir tanesi de 9. haftaya ait idi. I. trimester olguları, sosyal endikasyon nedeni ile gebeliği sonlandırılan olgulardı. Uygulanan küretaj nedeniyle doku parçalarının bölgesel ayırımı yapılamadığı için, villöz doku parçaları değerlendirilmeye alındı.

II. trimesterde toplam 12 olgudan plasental örnekler elde edildi. Elde edilen plasentaların bir tanesi 15. hafta, üç tanesi 18. hafta, iki tanesi 19. hafta, bir tanesi 20. hafta ve beş tanesi de 21. haftaya ait idi. II. trimester

olguları, servikal yetmezlik nedeni ile düşükle sonlanan gebeliklerden oluşuyordu. Villöz doku parçası, maternal ve fetal yüzlerin merkezde birleşen kısımlarından alındı.

III. trimesterde toplam 15 olgudan plasental örnekler elde edildi. Normal gebelik süresine erişmiş (term), kendiliğinden vajinal yolla yapılan doğumlardan elde edilen plasental örnekler kullanıldı. Villöz doku parçası, aynı şekilde maternal ve fetal yüzlerin merkezde birleşen kısımlarından alındı.

Değerlendirmeye alınan tüm plasentalarda; anne adayında herhangi bir infeksiyon veya sistemik bir hastalığın olmamasına dikkat edildi. Aynı şekilde embriyo/fetus/yenidoğanlarda herhangi bir majör konjenital anomali yoktu.

Histolojik Yöntem

Plasenta örnekleri bekletilmeden takibe alındı. Alınan doku parçaları, pH'sı 7,4'e tamponlanmış, +4°C'deki %4'lük paraformaldehidli solüsyonda fikse edildi. +4°C'deki fiksatifte 24 saat bekletilen dokular, +4°C'de bir gece %13'lük sukroz içeren ve pH'sı 7,4'e ayarlanmış PBS solüsyonunda bırakıldı.

Kryostat kesit için -18 °C'ta dondurulan dokulardan 8 µm'lik seri kesitler, Poly-L-Lysine kaplı lamlara alındı. Alınan kesitler, tüm olgular tamamlanana dek -18°C'taki derin dondurucuda, nem kaybederek kurumalarını önlemek amacıyla, kapalı lam saklama kutularında depolandı. Daha sonra tüm kesitlere enzim histokimya yöntemleri uygulandı.

Kryostat Kesitler

Kryostat kesitlerden elde edilen seri kesitlere, trimesterlere göre değişim gösteren enzimatik aktivitelerini belirlemek amacıyla enzim yöntemleri uygulandı. Alkalen fosfat enzim aktivitesini belirlemek amacıyla Gomori'nin kalsiyum fosfat yöntemi kullanıldı. (23). Kryostat kesitlere uygulanan enzim boyasından elde edilen bulgularımız, Fox ve Wachstein ve ark.'nın kullandığı iki farklı skorlama ve inceleme yönteminin geliştirilmesi ile elde edilen bir yöntem ile değerlendirildi. Fox'un yönteminde, enzimlerin reaksiyon şiddetini belirlemek için kullandığı skorlama; bizim çalışmamızda amaçladığımız sınıflandırmaya temel oluşturacak nitelikte idi (24). Wachstein ve ark.'nın yöntemi ise; çalışmamızda incelemeyi amaçla-

dığımız bölgelerin belirlenmesinde bize temel oluşturmuştur (25).

Fox'un Skorlama Yöntemi:

- 0 : reaksiyon yok
 + : zayıf derecede pozitif reaksiyon
 ++ : orta derecede pozitif reaksiyon
 +++ : güçlü derecede pozitif reaksiyon
 +/- : hücrelerin bazılarında pozitif reaksiyon
 v : boyanma reaksiyonunda çeşitlilik (24).

Yapılan tüm boyamalardan elde edilen preparatlar, Olympus marka BH2-RFCA model fotomikroskopta değerlendirildi ve 3,3 NFK'da fotoğrafları çekildi.

SONUÇLAR

I. Trimester (6-9. Haftalar)

I. trimestere ait olguların villus trofoblast tabakası ALP aktivitesi yönünden incelendiğinde; sitotrofoblast hücrelerinde reaksiyon yoktu. Sinsisyotrofoblast hücrelerinin sitoplazmasında reaksiyon gözlenmezken, sinsisyotrofoblast apikal yüzeyi fırçamsı kenarında (mikrovilluslarda) zayıf pozitif reaksiyon gözlemlendi. Villuslarda gözlenen aktivite homojen bir şekilde izleniyordu. Villus stromal elemanları ve fetal kapiller endotelinde reaksiyon yoktu (Resim 1). Kök villuslara ait trofoblast tabakası ve arteriyol endoteli ve bağlı villusların trofoblast tabakası, I. trimestere ait örneklerden hazırlanan kesitlerde yer almıyordu. Desidua hücrelerinde reaksiyon gözlenmezken, desidual arteriyol endotelinde çok zayıf pozitif reaksiyon izlendi (Resim 2).

II. Trimester (15-21. Haftalar)

II. trimestere ait olguların villus trofoblast tabakası ALP aktivitesi yönünden incelendiğinde; villus sitotrofoblast hücrelerinde reaksiyon olmadığı gözlemlendi. Sinsisyotrofoblast hücre sitoplazmalarında zayıf pozitif reaksiyon gözlenirken, sinsisyotrofoblast apikal yüzeyi fırçamsı kenarında orta derecede pozitif bir reaksiyon izlendi. Gözlenen aktivite yine tüm villuslarda homojen bir şekildeydi (Resim 3). Kök villus ve bağlı villusların trofoblast tabakası, orta derecede pozitif reaksiyon veriyordu. Villus stromal elemanları, fetal kapiller endoteli, kök villus arteriyol

endoteli, desidual arteriyol endoteli ve desidual hücrelerde reaksiyon gözlenmedi.

III. Trimester (Term)

Son olarak term plasentaya ait olguların villus trofoblast tabakası ALP aktivitesi yönünden incelendiğinde; sitotrofoblast hücrelerinin reaksiyon vermediği gözlemlendi. Ancak sinsisyotrofoblast hücrelerinin sitoplazması ve sinsisyotrofoblast apikal yüzeyi fırçamsı kenarında güçlü bir pozitif reaksiyon vardı. Villuslarda gözlenen aktivite homojendi. Kök villus ve bağlı villus trofoblast tabakasında güçlü pozitif reaksiyon izlendi. Villus stromal elemanları, fetal kapiller endoteli, kök villus arteriyol endotelinde reaksiyon yoktu (Resim 4). Aynı zamanda desidual arteriyol endoteli ve desidual hücrelerde de reaksiyon gözlenmedi.

Sonuç olarak; her üç trimester kendi içinde ALP aktivitesi yönünden kıyaslandığında, ALP terme doğru giderek artan bir aktivite göstermiştir. Enzim lokalizasyonu özellikle villusların sinsisyotrofoblast apikal yüzeyi fırçamsı kenarındaydı. ALP aktivitesinin trimesterlere göre dağılımını gösteren bulgularımıza ait sonuçlarımız Tablo 1'de özetlenmiştir.

TARTIŞMA

I. Trimester (6-9. Haftalar)

Bu çalışmada I. trimesterde 6, 7 ve 9. haftalardan elde edilebilen küretaj materyallerinde serbest villusların sitotrofoblast hücrelerinde ve sinsisyotrofoblast hücrelerinin sitoplazmalarında reaksiyon gözlemedik. Sinsisyumun fırçamsı kenarında, II. ve III. trimestere göre zayıf pozitif reaksiyon gözleniyordu. Gözlemlendiğimiz aktivite villuslarda homojen bir dağılım gösteriyordu. Villus stroması ve fetal kapiller endotelinde ve maternal kısımda desidua hücrelerinde reaksiyon yoktu. Desidual arteriyol endoteli ise çok zayıf pozitif reaksiyon veriyordu. Elde ettiğimiz bu sonuçlar ALP aktivitesini inceleyen pek çok araştırmacının bulguları ile desteklenmektedir.

Roszkowski ve ark. I trimesterde; gebeliğin 6-12. haftaları arasındaki ALP aktivitesinin plasental villuslarda pozitif olduğunu (26), Truman ve ark. trofoblastik dokunun pozitif görüldüğünü (27), Martin ve ark. ise sinsisyotrofoblastlarda minimum düzeyde aktivite olduğunu gözlemlədiler (20).

Shane ve ark.'nın hazırladığı derlemede; ALP aktivitesinin 10. haftaya kadar sinsisyumun fırçamsı kenarında olduğu bildirilmektedir. Aktivitenin bazı villusların fırçamsı kenarında yavaş yavaş kaybolup, 10. haftada çok az villusta görüldüğü belirtilmiştir. Bu durum; trimesterin sonuna kadar aynı şekilde devam etmektedir (4). Buna karşılık Curzen ve ark. 10-14. haftalar arasında, aktivitenin negatif olduğunu ve terme doğru arttığını bildirmişlerdir (16).

Levine daha ayrıntılı bir çalışma yaparak, ALP aktivitesinin 7. haftaya kadar pozitif olarak gözlediğini bildirmiştir. 7. haftada ise villusların % 20'sinde ALP aktivitesi kaybolmuş, 10. haftaya kadar bu durum sabit kalmıştır. Önceki çalışmaya benzer olarak, 10. haftada çok az villusta ALP aktivitesi görülmüştür. Dolayısıyla 8-10. haftalarda enzim aktivitesi yalnızca iki sinsisyal bölgede bulunuyordu: Birincisi; sitotroblastik hücre kolonlarının yüzeyini çevreleyen sinsisyum iken, ikincisi; pek çok villus yüzeyinden çıkan sinsisyal tomurcuklardı (28). Buna benzer olarak Lister ve ark. da 10. haftada geçici bir aktivite azalması gözlemler (29).

Bu çalışmalardan daha da ayrıntılı bir şekilde Mc Kay ve ark. tarafından yapılan araştırmada; 7. haftaya kadar ALP aktivitesi fırçamsı kenarda pozitif olarak gözlenmiştir. Pozitif reaksiyon tüm villuslarda homojendi. Levine'in gözlemlerine benzer olarak; enzim aktivitesi 7. haftada villusların yaklaşık % 20'sinde kaybolmuş, 8. haftada villusların yaklaşık üçte birinde reaksiyon negatif idi ve 10. haftada çok az villus ALP aktivitesi gösteriyordu. Yine Levine'in çalışması ile benzer şekilde; 10. haftada enzim sitotroblastik hücre kolonlarını çevreleyen yüzey sinsisyumu ve pek çok villusun yüzeyinden çıkan sinsisyal tomurcuklar olmak üzere yalnızca iki sinsisyal bölgede bulunuyordu. Mc Kay ve ark. diğer araştırmacılarla farklı olarak, villöz stromanın bağ doku hücreleri ve villus kapiller endotelini de inceleyerek ALP aktivitesini negatif olarak gözlemler (30). Truman ve ark. villus stromasında aktivitenin ya çok az ya da hiç gözlenmediğini belirttiler (27). Kameya ve ark. çalışmasında 11. haftada, ALP reaksiyon dağılımının homojen olmadığını, bazı villusların pozitif, bazı villusların ise negatif olduğunu tespit etmişlerdir (19).

Şu ana dek sözü edilen çalışmalardan farklı olarak; Jones ve ark. 7. haftada enzim aktivitesinin sitotroblast ve sinsisyotroblast hücrelerinin her ikisinde de olmadığını, fakat 9-16. haftalar arasında belirgin olmayan bir aktivitenin olduğunu, I. trimester sonuna doğru ise aktivitenin yokoldüğünü bildirdiler (31).

Çalışmamızdan elde ettiğimiz bulgular, yukarıdaki araştırmacıların çoğu ile uyumludur. Bulgularımızın uyumluluğu ALP aktivitesinin görüldüğü bölgeler ve reaksiyonun şiddeti bakımından olumludur. Çalışmamızda 6, 7 ve 9. haftalar değerlendirme kapsamındaydı. Dolayısıyla I. trimesterin 10-12. haftaları arasındaki bulguları değerlendirme şansımız olmadığı için, bu haftalar hakkında bir yorum getiremiyoruz. Ancak incelediğimiz olgulara ait plasental örneklerde, reaksiyonun şiddeti açısından haftalar arasında bir fark görmedik.

II. Trimester (15-21. Haftalar)

II. trimesterde 15, 18, 19, 20 ve 21. haftalarda incelediğimiz plasental örneklere ait kesitlerde; II. trimesterde sitotroblastların negatif olduğu gözlemlendi. Burada villustaki yeni gözlemimiz; enzim lokalizasyonunun hafif bir yer değişikliği ile kendini göstermesi idi. İlk trimesterde fırçamsı kenarda gördüğümüz aktivite, yerini eşit olarak dağılan sinsisyal sitoplazmik aktiviteye bırakmıştı. Sinsisyal sitoplazmada zayıf pozitif reaksiyon gözlenirken, fırçamsı kenarda orta derecede pozitif reaksiyon vardı. Kök villus trofoblastı, bağlı villus trofoblastı orta derecede bir reaksiyon gösteriyordu. Villus stromal elemanları, fetal kapiller endoteli, desidual arteriyol endoteli ve desidual hücrelerde reaksiyon gözlemememiz de, diğer araştırmacılarla desteklenen bulgularımızı.

Çalışmamızın bulgularını diğer araştırmacıların sonuçları ile karşılaştırdığımızda, genelde uyumlu sonuçlarla karşılaştık. Roszkowski ve ark. gebeliğin 13-28. haftaları arasında ALP aktivitesini pozitif bulduklarını belirttiler (26). Okamoto ve ark. ise; plasental ALP-mRNA'nın 13. haftadan terme doğru arttığını gözlemler. Villuslardaki ALP aktivitesi 13. hafta civarında dereceli bir artış gösteriyordu, aktivite 20. haftadan sonra iyice belirginleşmişti (12). Kameya ve ark. 20. hafta civarında, hemen hemen tüm villusları pozitif gözlemler, enzim reaksiyon yoğunluğu, gebelik ilerledikçe artıyordu (19). Levine, 14-

15. haftalardan itibaren I. trimesterde geçici bir azalma gösteren aktivitenin yeniden görülmeye başladığını bildirdiler. Aktivite fırçamsı kenar ve sinsisyal sitoplazmada eşit olarak görülüyordu (28). Bizim bulgularımızdan farklı olarak Jones ve ark. ALP aktivitesini negatif gözlemlidiler (31).

Mc Kay ve ark. daha ayrıntılı bir çalışma yaparak sonuçlarını şu şekilde sıralıyordu: 14-15. haftalar arasında ALP aktivitesini villus sinsisyumunda tekrar görmeye başladılar. Pek çok küçük villus, çok az/hiç ALP aktivitesi gösteriyordu. Aktivite hem fırçamsı kenarda hem de sinsisyal sitoplazmada pozitif idi. Kök villusta, çift tabakada enzim aktivitesi görüldü. 14-26. haftalar arasında benzer bulgular gördüler. Kök villus, bağlı villus ve hemen yanındaki dalları, ALP aktivitesi gösteriyordu. ALP aktivitesi gittikçe artıyordu. Desidua, villus bağ dokusu ve villöz kan damarlarının vasküler endoteli, II. trimesterde negatif idi. Sitotrofoblastların büyük bir kısmı da negatif idi. Desiduada küçük arteriyoller ve endotel ALP içeriyordu, fakat büyük arter ve venlerde aktivite negatif idi (30).

Bizim çalışmamızda II. trimestere ait örnekler 15-21. haftalar arasında elde edilebildi. I. trimesterin son örneği 9. haftaya aitti. Dolayısıyla yukarıda belirtilen 10-15. haftalar arasındaki geçici aktivite kayıpları ve 14-15. haftalarda yeniden başlayan aktivite gözlemlerini bizim de doğrulamamız mümkün olmadı. Ancak II. trimesterdeki olgularımız arasında aktivitenin bulunduğu yer ve reaksiyonun şiddeti açısından bir fark gözlenmedi. Bulgularımız, aktivitenin II. trimesterde daha da arttığını gösteriyordu. Bu; diğer araştırmacılarla uyumlu bir bulgu idi.

III. Trimester (Term)

Term plasentada 15 olguda incelediğimiz kesitlerde; ALP aktivitesini term plasentada serbest villus sitotrofoblast hücrelerinde görmedik. Sinsisyotrofoblast hücrelerinin sitoplazması ve fırçamsı kenarında ise güçlü pozitif reaksiyon gözledik. Kök villus ve bağlı villus trofoblastında da güçlü pozitif reaksiyon izlendi, gözlediğimiz aktivite homojendi. Villus stromal elemanları, fetal kapiller endoteli, kök villus arteriyol endoteli, desidua arteriyol endoteli ve desidua hücrelerde reaksiyon gözlemedik. Term plasentada ALP aktivitesini inceleyen araştırmacılar, bulgularımızı destekleyen sonuçlara sahipti.

Okamoto ve ark. ALP aktivitesinin termde maksimum olduğunu belirttiler (12). Kaplan, benzer şekilde termde serum ALP düzeyinin giderek artıp, maksimuma ulaştığını gözlemlemiştir (6). Jeacock ve ark. da ALP aktivitesinin gebelik boyunca arttığını gözlemlidiler (21). Yine Martin ve ark.; yaptıkları araştırmada aktivitenin termde maksimum olduğunu ve bunun maternal yüzdeki sinsisyotrofoblastlarda olduğunu bildiriyordu. Reaksiyon ürünü, sinsisyumun bazal membranı ve sitotrofoblast plazma membranı arasında idi (20). Kameya ve ark. da termde koryon villuslarının tüm sinsisyal hücrelerinin en güçlü aktiviteyi gösterdiklerini belirtiyorlardı. Enzimin villus sinsisyal hücrelerinde lokalize olduğunu belirttiler. Gözlemlerine göre, sitotrofoblastik hücrelerde ve fetal kan damarını içeren villus stromasında reaksiyon negatif idi (19). Lobel ve ark. da ALP aktivitesini fırçamsı kenarda gördüler (22). Truman ve ark. term plasentada sinsisyal elemanlarda en güçlü enzim aktivitesini gözlemlidiler. Fakat sitotrofoblast hücrelerinde reaksiyon yoktu (27). Fishman ve ark. ise ALP aktivitesinin yalnızca mikrovillus plazma membranında değil, sinsisyotrofoblastların bazal yüzeyinde de olduğunu gördüler (5).

Buradan itibaren daha kapsamlı yapılan araştırmalardan elde edilen sonuçlara göre; Leitner ve ark. termde, villus ve daha az olarak da ekstravillöz trofoblastta aktivite gözlemlidiler. Villöz sinsisyotrofoblastlarda ALP, apikal fırçamsı kenar membranında lokalize idi. Sitotrofoblastlardaki lokalizasyonu hakkında verileri yoktu. Kryo-immunoelektronmikroskopi kullanılarak, ALP'ın yüksek oranda sinsisyotrofoblastlardan eksprese edildiğini, çok az olarak da term plasental villus sitotrofoblastlarında bulunduğunu gözlediler (7).

Lister ve ark.'nın çalışmasında ALP aktivitesi, sinsisyal mikrovillusun dış yüzeyinde pozitif idi. Yine, sinsisyal ve Langhans hücre membranları arasında ve epitelyal bazal membran boyunca aktivite gözlendi. ALP aktivitesi temelde fırçamsı kenarda veya serbest kenarın altında pozitif idi. En zayıf reaksiyon bazal membranda gözlendi (29). Benzer gözlemlerin elde edildiği Curzen ve ark.'nın çalışmasında, aktivite sinsisyotrofoblastın sitoplazmasında idi. En yüksek konsantrasyon serbest kenarın altındaydı, bir miktar da bazal sitoplazmada

vardı. Farklı bir gözlem olarak 36. haftadan itibaren sitotrofoblastta negatif aktivite gözlemliyorlardı. Tüm aktivite sinsisyotrofoblastlarda idi. Stroma ve kan damarları duvarında da aktivite negatif idi (16).

Dempo ve ark. koryon villusu sinsisyotrofoblastının dış hücre membranında enzim lokalizasyonu belirlediler. Sitotrofoblast, fetal kan hücrelerini içeren villus stromasında reaksiyon negatif idi. Tüm villuslar homojen olarak enzim aktivitesi gösteriyordu (17). Yine Jensen ve ark. da aktiviteyi sinsisyotrofoblastlarda gözlemliyorlardı. Aktivite özellikle dış hücre sınırında lokalizeydi. Stromada reaksiyonu onlar da negatif bildiriyorlardı (3). Fox, Hofbauer hücrelerinin enzim aktivitesi ile ilgili yaptığı çalışmada, Hofbauer hücrelerinde enzim aktivitesi gözlemlenmedi. Villus stromasındaki fibroblastlar ve kapiller endotel hücreleri de negatif idi (24). Wielenga ve ark. termde trofoblastları, ALP aktivitesi yönünden pozitif gözlediler. Bu aktivite periferde en güçlü, stromaya bakan trofoblastların bazal yüzünde en zayıftı. Aktivite; şimdiye kadar sıralanan çalışmalardan farklı olarak heterojenite gösteriyordu. Bazı bölgelerde kök villus, terminal villustan daha güçlü pozitif reaksiyon veriyordu. Benzer şekilde stroma ve kan damarlarında reaksiyon negatif idi (1). Bu araştırmacıya benzer bulgularla destek veren Jones ve ark.'a göre; termde ALP aktivitesi villuslar arasında heterojenite gösteriyordu. Bununla birlikte sinsisyal mikrovilluslarda, ortalama belirgin bir aktivite membran üzerinde lokalizeydi. Mikrovillusta, sinsisyotrofoblastın dış sınırlayıcı membranında oldukça belirgin ALP aktivitesi vardı. Sinsisyotrofoblastın bazal plazma membranı az aktivite gösteriyorken, mikrovillus ve plazma membranında aktivite belirgindi (31).

Roszkowski ve ark. gebeliğin 29-40. haftaları arasındaki olgularında ALP aktivitesini pozitif buldular. Aktivite gebeliğin ilerlemesine paralel olarak, artarak devam ediyordu (26). Haftalar açısından ele alınan başka bir çalışmada ise Mc Kay ve ark. 27-40. haftalar arasında ALP aktivitesinde kantitatif bir artış gördüler. Küçük villuslarda enzim aktivitesi artmıştı, termde her bir villusun sinsisyal tabakası yoğun aktivite gösterene dek böyle devam ediyordu. 28. haftaya dek plasentada aktivite heterojenite gösteriyordu, villuslar çok az/hiç ALP

aktivitesi gösteriyordu. Gebeliğin yalnızca son iki haftasında ALP aktivitesi homojen idi. II. trimesterdeki gibi, tüm sinsisyal sitoplazmada aktivite vardı. III. trimesterdeki en ilginç değişikliğin, bu enzimin sitotrofoblastik hücrelerin bazılarında görülmesi olduğunu bildirdiler (30). Wachstein ve ark. da en belirgin aktiviteyi, sinsisyal ve sitotrofoblast hücrelerde gördü, sinsisyotrofoblasttaki aktivite dış hücre sınırında lokalize idi ve villus stromasında daha azdı. Tanjensiyel kesitlerde, aktivite sinsisyum içindeydi. Sitotrofoblast hücre sınırları güçlü reaksiyon veriyordu. Desiduada nadir kapillerde pozitiflik vardı. Enzimatik boyanmayı heterojen bildirdiler. Yalnızca gebeliğin son iki haftasında, Mc Kay ve ark.'nın sonuçlarına benzer olarak sinsisyotrofoblastlardaki reaksiyonu homojen gözlemlenildi. Dış yüzeyde çok belirgin, sinsisyotrofoblast iç sınırında daha az yoğun bir aktivite vardı. Bu hücrelerin sitoplazmik aktiviteyi pozitif idi. Sitotrofoblast hücre membranında aktivite gözlediler (25).

Bizim yaptığımız çalışmada, vakalarımızın tümü term gebeliklerden alınan plasentalara ait örnekler olduğu için, Roszkowski ve Mc Kay'ın araştırmalarında olduğu gibi, haftalar arasında kıyaslama yapmamız mümkün olamadı. Term placentanın örneklerimizi, sadece çalışmamızın amacına da uygun olarak I. ve II. trimester örneklerimizle karşılaştırdık. Haftalar arasında yapılan kıyaslamaları ele almazsak; term placentanın elde ettiğimiz veriler, diğer araştırmacılarla uyumludur.

Sonuç olarak; bizim çalışmamızda trimesterler ALP aktivitesi yönünden karşılaştırıldığında, açıkça görülen bir bulgumuz vardı. ALP aktivitesi, termde doğru gittikçe artmış ve maksimuma ulaşmıştı. Bu sonuç, diğer tüm araştırmacılarla uyumlu bir bulgu idi.

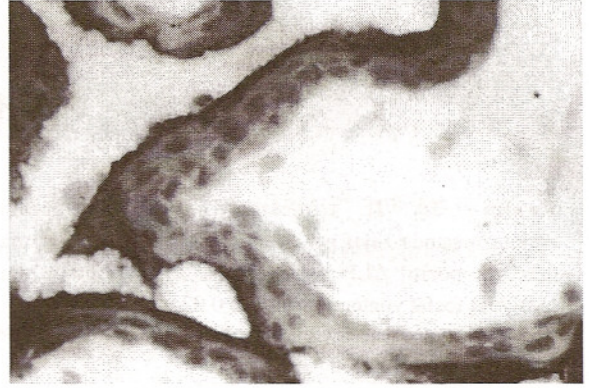
Çok uzun yıllardan beri, insan serumunda dolaşan fosfatazlar hakkında bilgiler edinilmektedir. ALP ile yapılan çalışmalarda bu enzimin gebelik yaşı ile doğru orantılı olarak arttığı bildirilmektedir. Bu grup enzimlerin tüketilmesi, aktif transport, besin maddelerinin absorpsiyonu, fosforilasyonu ve defosforilasyonu; fetusun büyüme ve gelişmesi için gereklidir. Hücre içinde epitel hücrelerinin yüzey membranı ile yakın ilişkili olduğu yerlerde lokalize olur. Örnek verecek olursak;

ALP memeli dokularında primer olarak aktif transportun görüldüğü böbrek proksimal kıvrıntılı tübül, barsak, osteoblast, safra kanalikülleri, aktif meme bezi ve tabii ki plasentada bulunur. ALP; aktif plasental transportta çok önemlidir. Erken hızlı trofoblastik büyümenin temel desteği glikozun oksidasyondur. ALP ise maternal endometriyumun besleyici materyalleri, fosfatazlar ve glikoz metabolizması ile ilgili bir enzimdir. Bu yüzden ALP'ın trofoblastik lokalizasyonu; trofoblasta destek için, besinlerin kazanılmasında temel ajan olarak bulunmasını gerektirir. Gebeliğin özellikle 10. haftasından sonra, villus şekillenmesi esnasında, plasental ve maternal dolaşım henüz tam kurulmamışken; gelişen sitotrofoblast ve onun endometriyumdaki besininin kaynağı arasındaki tek enzim ALP'dır. Burada belki çarpıcı bir örnek vermek yerinde olacaktır; spontan düşüklere fırçamsı kenardan ALP'ın tamamen yok olduğu bildirilmektedir. ALP, büyüyen trofoblast ve besin kaynağı maternal endometriyum arasındaki tek biyokimyasal form olduğundan, önemi açıktır. Genel bir kanı olarak; ALP'ın karbohidrat ve fosfolipid metabolizması ile ilgili olduğu düşünülmektedir. Bu enzimin aynı zamanda, plasentada bazı ara form metabolitlerin aktif transportu için gerekli olduğu düşünülmektedir. ALP'ın histokimyasal lokalizasyonu, sinsisyotrofoblast hücrelerinin yüzeyinde yoğundur. Bu anatomik bir fenomeni de açıklar: Enzim; fetal dolaşımdan çok maternal dolaşımla direkt kontakt halindedir. ALP ile ilgili bulgularımız gebeliğin ilerlemesi ile pozitifliğinin artması yönünde idi. Bu, ALP'ın fetomaternal birimde trofoblastik farklılaşma ve metabolizmada, gittikçe büyüyen ve gelişen fetus için önemli roller oynayabileceğini göstermektedir (4,8,12,21,28).

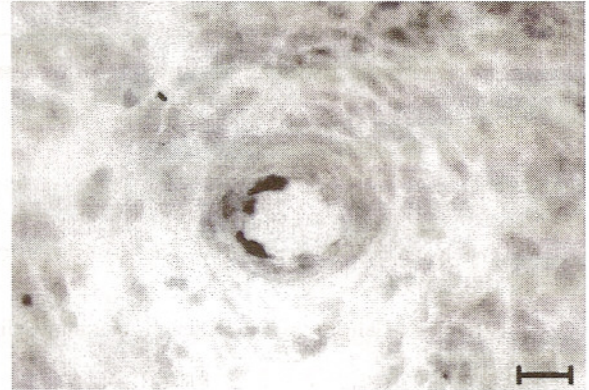
Elde ettiğimiz sonuçlara göre; ALP aktivitesi gebeliğin ilerlemesi ile artış gösteriyordu. Gebeliğin ilerlemesi ile gelişen ve büyüyen fetusun ihtiyaçları doğrultusunda artan ALP aktivitesi, ALP'ın aktif transportta etkili olduğunu ve ihtiyaçların maksimum karşılanması yönünde fonksiyon gördüğünü açıklıyordu.

Elde ettiğimiz tüm bulgular, enzim-fonksiyon ilişkilerini doğruluyordu. Normal gebelikler ve herhangi bir majör konjenital anomalisi olmayan embriyo / fetus / yeni

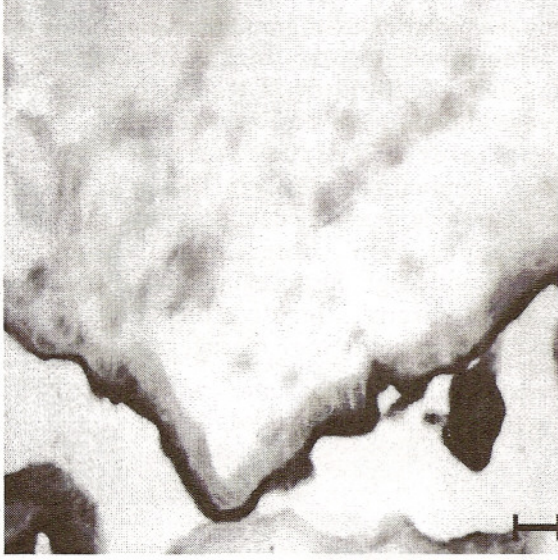
doğanlardan elde ettiğimiz plasental örneklerle ait enzim bulgularımız, bizim için yeni soruları gündeme getirmiştir. Diyabet, preeklampsi veya hidatidiform mol gibi olgularda da bu enzimlerin trimesterlere göre değerlendirilmesinin; yeni sonuçların elde edilmesinde aracılık edebileceğini ve belki de önceden bazı önlemlerin alınmasını sağlayabileceği düşüncesindeyiz. Bu yüzden çalışmamızın ileride bu doğrultuda genişletilmesinin yararlı olacağı kanısındayız.



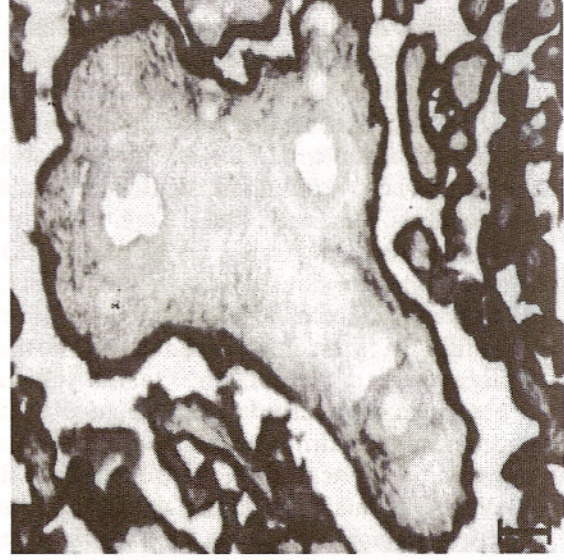
Resim 1: I. trimesterde sinsisyotrofoblast fırçamsı kenarında zayıf pozitif ALP reaksiyonu. 6. hafta, Gomori'nin kalsiyum fosfat yöntemi, Scale bar 0.02 mm.



Resim 2: I. trimesterde desidual arteriyol endotelinde çok zayıf pozitif ALP reaksiyonu. 6. hafta, Gomori'nin kalsiyum fosfat yöntemi, Scale bar 0.02 mm.



Resim 3: II. trimesterde sinsisyotrofoblast sitoplazmasında zayıf pozitif, fırçamsı kenarında ise orta derecede pozitif ALP reaksiyonu. 15. hafta, Gomori'nin kalsiyum fosfat yöntemi, Scale bar 0.02 mm.



Resim 4: Termde kök villus trofoblastında ve serbest villusların sinsisyotrofoblast sitoplazması ve fırçamsı kenarında güçlü pozitif ALP reaksiyonu. Term, Gomori'nin kalsiyum fosfat yöntemi, Scale bar 0.05 mm.

Tablo 1. ALP aktivitesinin trimesterlere göre dağılımı

Trimester	Sitotrofoblast	Sinsisyotrofoblast sitoplazması	Sinsisyotrofoblast apikal yüzeyi fırçamsı kenarı	Villus stroması	Villus fetal kapiller endoteli	Kök villus trofoblastı	Kök villus arteriyol endoteli	Bağlı villus trofoblastı	Desidual arteriyol endoteli	Desidual hücre
I (n=15)	0	0	++	0	0	0	0	0	+	0
II (n=12)	0	++	+++	0	0	+++	0	+++	0	0
III (n=15)	0	++++	++++	0	0	+++	0	++++	0	0

0 : reaksiyon yok

++ : zayıf pozitif reaksiyon

++++ : güçlü pozitif reaksiyon

+ : çok zayıf pozitif reaksiyon

+++ : orta derecede pozitif reaksiyon

KAYNAKLAR

- 1- Wielenga G, Willighagen RGJ: The Histochemistry of the Normal Full-Term Placenta. Am. J. Obstet. Gynec. 1962; 84 (8): 1059-64.
- 2- Demir R: Gelişmenin 8-28. Günleri, "İnsanın Gelişmesi ve İmplantasyon Biyolojisi". Ankara, Palme Yayıncılık. 1995: 121-47.
- 3- Jensen H, Lyngbye J, Davidsen S: Histochemical Investigation of the Thermostable Alkaline Phosphatase in the Normal Full Term Placenta. Acta Obst. Gynec. Scand. 1968; 47: 436-42.
- 4- Shane JM, Suzuki K: Placental Alkaline Phosphatase. A Review and Re-Evaluation of its Applicability in Monitoring Fetoplacental Function. Obst. Gynec. Survey. 1974; 29 (2): 97-105.
- 5- Fishman WH: Perspectives on Alkaline Phosphatase Isoenzymes. Am. J. Med. 1974; 56: 617-50.
- 6- Kaplan MM: Alkaline Phosphatase N. Eng. J. Med. 1972; 286 (4): 200-2.
- 7- Leitner K, Szlaver R, Ellinger I, Ellinger A, Zimmer KP, Fuchs R: Placental Alkaline Phosphatase Expression at the Apical and Basal Plasma Membrane in Term Villous Trophoblast. J. Histochem. Gytochem. 2001; 49 (9): 1155-64.
- 8- Posen S: Alkaline Phosphatase. Ann. Int. Med. 1967; 67(1): 183-203.

- 9- Posen S, Cornish CJ, Horne M, Saini PK: Placental Alkaline Phosphatase and Pregnancy. *Ann. N. Y. Acad. Sci.* 1969; 14, 166 (2): 733-44.
- 10- Burtis CA, Ashwood ER: Alkaline Phosphatase. In: *Tietz Textbook of Clinical Chemistry*, 3rd Ed., Philadelphia, W. B. Saunders Company. 1999: 676-84.
- 11- Galski H, Fridovich SE, Weinstein D, De Groot N, Segal S, Folman R, Hochberg AA: Synthesis and Secretion of Alkaline Phosphatase in Vitro From First-Trimester and Term Human Placentas. *Biochem. J.* 1981; 194: 857-66.
- 12- Okamoto T, Seo H, Mano H, Furuhashi M, Goto S, Tomoda Y, Matsu N: Expression of Human Placental Alkaline Phosphatase in Placenta During Pregnancy. *Placenta.* 1990; 2: 319-27.
- 13- Oka J: Human Placental Cytosolic Purine 5'-Nucleotidase is Effectively Reactive with an Anti-Chicken Liver Enzyme Antibody. *Purine and Pyrimidine Metabolism in Man*. Edited by Sahota A and Taylor M. New York, Plenum Press. 1995: 623-6.
- 14- She QB, Mukherjee JJ, Huang JS, Crilly KS, Krss Z: Growth Factor Like Effects of Placental Alkaline Phosphatase in Human Fetus and Mouse Embryo Fibroblasts. *FEBS Lett.* 2000; 469: 163-7.
- 15- Chayet L, Collados L, Kettlun AM, Campos E, Traverso-Cori A, Garcia L, Valenzuela MA: Human Placental Ecto-Enzymes Studies on the Plasma Membrane Anchorage and Effect of Inhibitors of ATP-Metabolizing Enzymes. *Res. Comm. Mol. Pathol. Pharmacol.* 1997; 96 (1): 14-24.
- 16- Curzen P: Variations in the Enzyme Histochemistry of the Placenta. *J. Obstet. Gynaec. Brit.* 1964; 71: 388-99.
- 17- Dempo K, Kattel RH, Fishman WH: Demonstration of Species Difference of Placental Alkaline Phosphatase Isozymes in Acetone-Fixed Paraffin-Embedded Tissues. *J. Histochem. Cytochem.* 1980; 28(3): 282-4.
- 18- Hoshi K, Amizuko N, Oda K, Ikehara Y, Ozawa H: Immunolocalization of Tissue Non-Specific Alkaline Phosphatase in Mice. *Histochem, Cell Biol.* 1997; 107: 183-91.
- 19- Kameya T, Watanabe K, Kobayashi T, Mukojima T: Enzyme and Immuno-Histochemical Localization of Human Placental Alkaline Phosphatase. *Acta Histochem. Cytochem.* 1973; 6 (2): 124-36.
- 20- Martin BJ, Spicer SS, Smythe NM: Cytochemical Studies of the Maternal Surface of the Syncytiotrophoblast of Human Early and Term Placenta. *Anat. Rec.* 1973; 178: 769-86.
- 21- Jeacock MK, Morris NF, Plester JA: The Activity of Alkaline and Acid Phosphatase in the Human Placenta. *J. Obst. Gynaec Brit.* 1963; 70: 267-73.
- 22- Lobel BL, Deane HW, Romney SL: Enzymic Histochemistry of the Villous Portion of the Human Placenta From Six Weeks of Gestation to Term. *Am. J. Obstet Gynec.* 1962; 83 (3): 295-9.
- 23- Bancroft JD, Cook HC: Enzyme Histochemistry. In: *Manual of Histological Techniques and Their Diagnostic Application*. London, Churchill Livingstone. 1994: 296-8.
- 24- Fox H: Enzyme Histochemistry of the Hofbauer Cells of the Human Placenta. *J. Obstet. Gynaec. Brit. Cwlth.* 1969; 76: 918-21.
- 25- Wachstein M, Meagher JG, Ortiz J: Enzymatic Histochemistry of the Term Human Placenta. *Am. J. Obstet. Gynec.* 1963; 87 (1): 13-26.
- 26- Roszkowski I, Wojcicka J: Alkaline Phosphatase Activity in the I, II and III Trimesters of Pregnancy. *Pol. Med. J.* 1966; 5(5): 1159-65.
- 27- Truman P, Pomare L, Ford HC: Human Placental Cytotrophoblast Cells Identification and Culture. *Arch. Gynecol. Obstet.* 1989; 246: 39-49.
- 28- Levine B: The Early Trophoblast-A Review Including Theoretical Considerations. *Obst. Gynec.* 1961; 17 (6): 769-78.
- 29- Lister UM: The Localization of Placental Enzymes With the Electron Microscope. *J. Obstet. Gynaec Brit. Cwlth.* 1967; 74: 34-9.
- 30- McKay DG, Hertig AT, Adams EC, Richardson MV: Histochemical Observations on the Human Placenta. *J. Obstet. Gynecol.* 1958; 12(1): 1-35.
- 31- Jones CJ, Fox H: An Ultracytochemical Study of the Distribution of Acid and Alkaline Phosphatases in Placentae From Normal and Complicated Pregnancies. *J. Path.* 1976; 118: 143-51.