

Kedi ve köpeklerde ekstremite uzun kemiklerinin diyafizer kırıklarının sağaltımında uygulanan biyolojik osteosentez tekniklerinin klinik değerlendirilmesi*

Münevver YURDAKUL¹, Mehmet SAĞLAM²

¹ Bilkent Veteriner Kliniği, Ankara,² Ankara Üniversitesi Veteriner Fakültesi Cerrahi Anabilim Dalı, Ankara.

Özet: Bu çalışmada, ekstremite uzun kemiklerinin diyafizer kırıklarının sağaltımında uygulanan farklı biyolojik osteosentez yöntemleri değerlendirilmiştir. Çalışmada yer alan 20 olguda 11 tibia, 7 radius/ulna ve 2 femur kırığı belirlenmiştir. Primer sağaltım yöntemi olarak 6 olguda destekli bandaj uygulaması, 3 olguda eksternal akrilik fiksator ve 11 olguda biyolojik plak osteosentez yöntemleri kullanıldı. Biyolojik osteosentez yöntemlerinin kullanıldığı kırık sağaltımlarında; kabul edilebilir iyileşme süresi, kabul edilebilir ekstremite fonksiyonu ve daha düşük oranda komplikasyon ile sonuçlanma beklenir. Olguların 2-4 hafta ara ile klinik ve radyografik kontrolleri yapıldı. Bu dönemde 18 olguda ikinci bir sağaltım prosedürüne gerek kalmadan fonksiyonel iyileşme sağlandı. Komplikasyon belirlenen 2 olgudan akrilik eksternal fiksator kullanılan olguda ateşli silah ile yaralanmaya bağlı olarak yüksek enerjili bir travmanın yarattığı nekroz nedeniyle, ilgili ekstremitenin amputasyonu yapıldı. Diğer olguda kullanılan LC-DCP plak ikinci bir travma sonucunda eğildiği için, plağın uzaklaştırılması zorunlu oldu. Çalışma olgularında postoperatif dönemde enfeksiyon gözlenmedi.

Anahtar sözcükler: Biyolojik osteosentez, diyafizer kırık, ekstremite, kedi, köpek.

The clinical evolution of biological osteosynthesis techniques for repair of diaphyseal fractures of extremity long bone in dogs and cats

Summary: The objective of this study was to determine out-come for dogs and cats with diaphyseal fractures in which biological osteosynthesis techniques were used for fracture repair. Seventeen of twenty patient were dogs and three of twenty patient were cats. 11 tibial, 7 Radius-ulna, 2 femoral fractures were assessed. External skeletal fixation was used for three cases. External coaptation for primary fixation was used for six cases. Biological plate osteosynthesis techniques were used for 11 cases. Use of biological osteosynthesis techniques would result in acceptable healing times, acceptable limb function, and less complication. Follow-up radiographs obtained after two to four weeks. Fractures healed without to need for second procedure in eighteen cases. We detected complication in two case. We performed amputation in one case that was determined complication because of the necrosis. This case was high energy accident (gun shot) in a dog. Second case with complication which was affected new accident

Key words: Biological osteosynthesis, cat, diaphyseal fracture, dog, extremity..

Giriş

Biyolojik osteosentezin amacı; temel olarak, operatif girişim sırasında kırığın olduğu kemikte vasküler yapıyı korumak, fragmentlerin nekrozunu önlemek ve kırık iyileşmesinde daha başarılı sonuçlar elde etmektir (1, 2, 7). Biyolojik osteosentez yöntemleri ile yapılan kırık sağaltımlarında daha kısa sürede iyileşme, düşük enfeksiyon riski ve daha az oranda kaynama sorunu ile karşılaşma beklenmektedir (4, 5).

Kırıkların sağaltımında, kemik iyileşmesindeki biyolojik potansiyelin korunması ile anatomik olarak yeniden yapılandırma arasındaki dengeye gereksinim vardır. Kırık iyileşmesindeki bu genel düşünceye

biyolojik osteosentez denir. Biyolojik osteosentezin başarılı olması için gerekli spesifik stratejiler; daha az travmatik olan operatif yaklaşımı kullanmak, kemik iyileşmesi sırasında oluşabilecek vasküler lezyonu en aza indirebilecek bir fiksasyon sistemi kullanmak, fiksasyon ekipmanının yerleştirilmesinde daha az travmatik yöntemlerin uygulanması, spongiöz kemik grefti kullanılması, ilerleyen aşamalarda gerektiğinde uzaklaştırılabilen implant ve fiksator kullanımıdır (1, 10).

En güçlü biyolojik stratejilerden biri operatörün kapalı redüksiyon ve stabilizasyonu gerçekleştirebilmesidir. Kapalı redüksiyon ve stabilizasyon; intramedüller pin, eksternal fiksasyon ve interlocking nail sistemlerinin

* Aynı başlıklı Tezli Yüksek Lisans Tezi'nden özetlenmiştir.

kullanılması ile yapılabilir. Operatör kapalı bir metot kullanarak yeterli fiksasyonu sağlayamayacağını düşünürse, bir **Open but do not touch (OBDNT)** “aç fakat dokunma” yaklaşımı uygulamalıdır. OBDNT yaklaşımının amacı; kırık bölgesinde minimal yumuşak doku hasarı ile iki ana kemik segmentinin yeterli redüksiyonu ve anatomik düzenlemesinin gerçekleştirilmesidir (10). Minimal invaziv operasyon yaklaşımı ve sınırlı cerrahi açılım OBDNT yaklaşımlarıdır (3). OBDNT açılımına uygun stabilizasyon yöntemleri; interlocking nail, plak-rod ve eksternal fiksatör uygulamalarıdır (3, 10).

Vasküler yapıyı koruyan ve biyolojik fiksasyon tekniği olarak bilinen bu operatif teknikte kullanılmak üzere wave plak, bridge plak ve limited kontakt plaklar yeni plak dizaynları olarak geliştirilmiştir (2, 4). Eski plak dizaynlarında plağın altında kalan kortikal kemikteki biyolojik reaksiyonlar değerlendirilmemiştir. Plağın altında kalan kortikal kemikteki porosis ve Havers kanallarının sayısına bağlı olarak nekroz söz konusudur. Kortikal kemiğe daha az temas eden ve daha az nekroza sebep olan limited kontakt ve point kontakt plaklar dizayn edilmiştir (8, 11).

Alignment pin kemik fragmentlerini yeterli düzene koymak için kullanılan, intramedüller bir pin uygulama şeklidir. Alignment pin bir kemik plağı ile birleştirildiğinde “plak-rod uygulaması” terimi kullanılır (10, 12).

Ekstremitelerin uzun kemiklerinin diyafizer kırıklarında kullanılan yaygın biyolojik osteosentez yöntemleri: 1) Bandaj uygulaması, 2) Eksternal fiksasyon, 3) Biyolojik internal fiksasyon, 4) Interlocking nail'dir (8, 10, 13, 14).

Çalışmanın amacı; kedi ve köpeklerde karşılaşılan ekstremiteler uzun kemiklerinin diyafizer kırıklarının biyolojik osteosentez yöntemlerinin genel prensipleriyle en az travma yaratarak sağaltımının gerçekleştirilmesi ve kırık iyileşmesi üzerindeki etkilerini klinik ve radyolojik olarak değerlendirmektir.

Materyal ve Metot

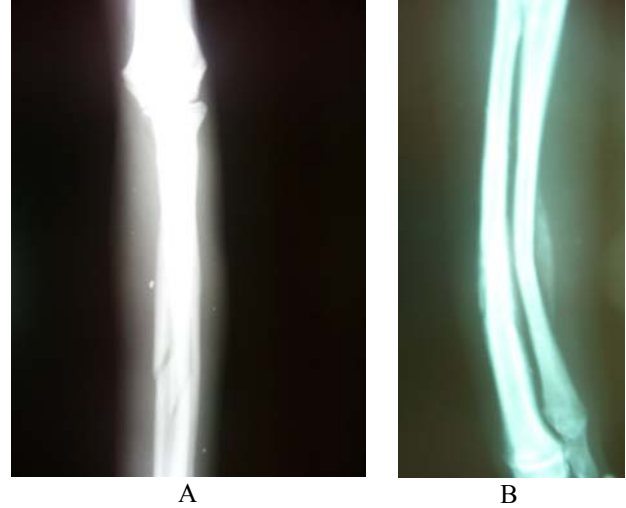
Ankara Üniversitesi Veteriner Fakültesi Cerrahi Anabilim Dalı Travmatoloji ve Ortopedi Kliniği'ne 2005-2007 yıllarında getirilen, klinik ve radyolojik muayeneleri sonucunda uzun kemiklerinde diyafizer kırık belirlenen 17 köpek ve 3 kedi çalışma materyalini oluşturdu.

Yapılan klinik muayeneler ve alınan iki yönlü (A/P ve M/L) radyografiler sonucunda; 17 köpekte belirlenen diyafizer kırıkların 9 olguda tibia, 6 olguda radius/ulna ve 2 olguda da femur'da şekillendiği saptanmıştır. Üç kedideki diyafizer kırığın ise 2 olguda tibia, 1 olguda radius/ulna'da olduğu belirlenmiştir. Olgunun durumuna göre değişen kırık sağaltımlarında; eksternal akrilik fiksatör, biyolojik plak osteosentez ve tek başına sağaltım yöntemi olarak destekli bandaj uygulaması gerçekleştirildi (Tablo 1).

Üç olguda yapılan akrilik eksternal fiksatör uygulamasında soğuk akrilik (Takilon®, Cold-Curing Dental Polymer) kullanıldı. Eksternal fiksasyon pini olarak 2-4 mm çapında Steinmann pinleri kullanıldı.

Plak kullanılan 11 olguda; uygulanan kemiğe ve hayvanın ağırlığına bağlı olarak değişen 8-10 delikli uzun 2.7, 3.5 DCP (Orcer®), 3.5 LC-DCP (Orcer®) ve 3,5 rekonstrüksiyon plağı kullanıldı. Bazı olgularda plak yerleştirilirken operasyon sırasında alignment pin olarak 2-4 mm çapında Steinmann pini yardımcı olarak kullanıldı.

Özellikle bir yaşın altında biyolojik iyileşme potansiyeli yüksek olan hayvanların deplasmansız ya da çok az deplasman bulunan kırıklarında ve yine genç hayvanlarda rastlanan periostun bütünlüğünün bozulmadığı yaş ağaç kırıklarında, internal bir atel görevinde bulunabilecek şekilde radius ve ulna'dan sadece radiusta oluşan kırıklarda, tek başına sağaltım yöntemi olarak destekli bandaj uygulamasından yararlanıldı (Şekil 1).



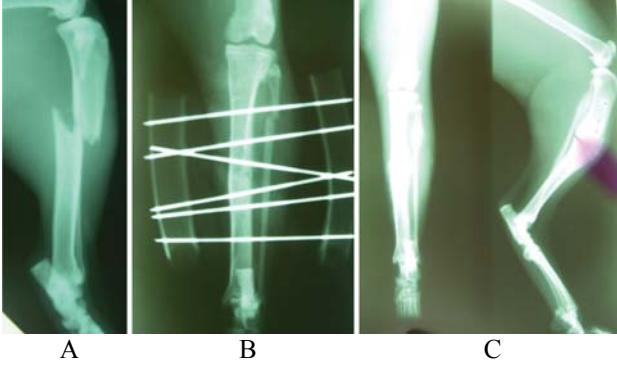
Şekil 1. Olgu no.16'da A) A/P pozisyonda alınan ilk radyografi, B) Bandaj uygulamasından bir hafta sonra M/L pozisyonda alınan radyografi.

Figure 1. In the case of 16th A) First radiography in A/P position, B) One week after the bandage application M/L radiography.

Çalışmada, kolay bulunabilir ve dayanıklı olması nedeniyle akrilik eksternal fiksatör kullanıldı. Olgu no. 1, 4 ve 10'da belirlenen tibia kırığının sağaltımı için Tip II uniplanar akrilik fiksatör uygulandı. Redüksiyon sınırlı cerrahi açılım ile gerçekleştirildi. Aparatta 5-8 numara entübasyon tüpleri fiksatörün eksternal çerçevesini oluşturmak üzere, hayvanların büyüklüğüne göre hazırlandı. Proksimal ve distal fragmentlere fiksasyon pini olarak 2-3 adet Steinmann pin uygulandı. Redüksiyon sonrasında hazırlanan akrilik tüplere dolduruldu. Akriliğin donması için gerekli olan sürede redüksiyonun devamlılığı sağlandı (Şekil 2). Bu sırada ısınan fiksasyon pinleri serum fizyolojik ile soğutuldu.

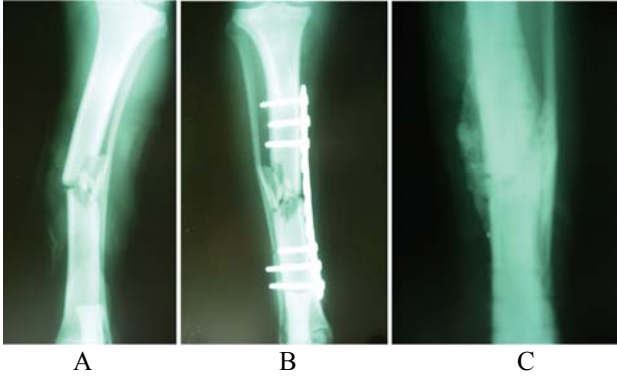
Tablo 1. Olgulara ait klinik veriler.
Table 1. Clinic datas' of the cases.

Olgu no.	Hayvanın			Oluşan diyafizer kırığın		Uygulanan sağıltım	Bulgular ve sonuç
	Türü	Yaşı	Cinsiyeti	Nedeni	Yeri		
1	Köpek	3 yaşlı	♂	Bilinmiyor	Tibia	Eksternal fiksator	Komplikasyon gözlenmedi, fiksator 54. günde uzaklaştırıldı. Fonksiyonel iyileşme sağlandı.
2	Köpek	2 yaşlı	♂	Bilinmiyor	Tibia	LC-DCP	Komplikasyon gözlenmedi, LC-DCP 82. günde uzaklaştırıldı. Fonksiyonel iyileşme sağlandı.
3	Köpek	3 yaşlı	♂	Bilinmiyor	Radius/Ulna	DCP	Komplikasyon gözlenmedi, DCP 56. günde uzaklaştırıldı. Fonksiyonel iyileşme sağlandı.
4	Kedi	1 yaşlı	♀	Yüksaktan düşme	Tibia	Eksternal fiksator	Komplikasyon gözlenmedi, fiksator 42. günde uzaklaştırıldı. Fonksiyonel iyileşme sağlandı.
5	Kedi	1 yaşlı	♂	Yüksaktan düşme	Radius/Ulna	Destekli bandaj	Komplikasyon gözlenmedi, destekli bandaj 20. günde uzaklaştırıldı. Fonksiyonel iyileşme sağlandı.
6	Köpek	1,5 yaşlı	♀	Trafik kazası	Radius	Destekli bandaj	Kontrolle getirilmedi.
7	Köpek	1 yaşlı	♂	Bilinmiyor	Tibia	LC-DCP	Komplikasyon gözlenmedi, LC-DCP 48. günde uzaklaştırıldı. Fonksiyonel iyileşme sağlandı.
8	Köpek	1 yaşlı	♂	Bilinmiyor	Tibia	LC-DCP	Postoperatif dönemde dikiş ve bandaj uzaklaştırıldıktan sonra izlenemedi. Uygulanan LC-DCP alınmadı.
9	Köpek	1 yaşlı	♂	Bilinmiyor	Tibia	LC-DCP	Postoperatif radyografide LC-DCP'nin eğildiği belirlenerek, plak 52. günde uzaklaştırıldı.
10	Köpek	5 yaşlı	♂	Ateşli silah ile yaralanma	Tibia	Eksternal fiksator	Postoperatif 7. günde gelişen nekroz nedeniyle, ilgili ekstremitenin amputasyonu gerçekleştirildi.
11	Köpek	6 aylık	♂	Bilinmiyor	Femur	LC-DCP	Komplikasyon gözlenmedi, LC-DCP 52. günde uzaklaştırıldı. Fonksiyonel iyileşme sağlandı.
12	Köpek	4,5 aylık	♂	Bilinmiyor	Tibia	DCP	Komplikasyon gözlenmedi, DCP 46. günde uzaklaştırıldı. Fonksiyonel iyileşme sağlandı.
13	Köpek	15 aylık	♂	Trafik kazası	Tibia	LC-DCP	Komplikasyon gözlenmedi, LC-DCP 70. günde uzaklaştırıldı. Fonksiyonel iyileşme sağlandı.
14	Köpek	4,5 aylık	♂	Bilinmiyor	Radius/Ulna	Destekli bandaj	Kontrolle getirilmedi.
15	Köpek	2 aylık	♂	Bilinmiyor	Tibia	Destekli bandaj	Komplikasyon gözlenmedi, destekli bandaj 21. günde uzaklaştırıldı. Fonksiyonel iyileşme sağlandı.
16	Köpek	1,5 yaşlı	♂	Bilinmiyor	Radius/Ulna	Destekli bandaj	Komplikasyon gözlenmedi. Postoperatif 7. gündeki klinik ve radyografik kontroller sonucunda ilgili ekstremitenin fonksiyonlarının çok iyi olması nedeniyle, destekli bandaj uzaklaştırıldı.
17	Köpek	1 yaşlı	♂	Bilinmiyor	Radius/Ulna	Rekonstrüksiyon plağı	Komplikasyon gözlenmedi, rekonstrüksiyon plağı 64. günde uzaklaştırıldı. Fonksiyonel iyileşme sağlandı.
18	Köpek	2 yaşlı	♀	Trafik kazası	Femur	DCP	İzlenen postoperatif dönemde komplikasyon gözlenmedi. Daha sonra kontrole getirilmediği için plak uzaklaştırılmadı.
19	Köpek	2 yaşlı	♀	Trafik kazası	Tibia	LC-DCP	Komplikasyon gözlenmedi, LC-DCP 63. günde uzaklaştırıldı. Fonksiyonel iyileşme sağlandı.
20	Kedi	10 aylık	♂	Yüksaktan düşme	Tibia	Destekli bandaj	Komplikasyon gözlenmedi, destekli bandaj 22. günde uzaklaştırıldı. Fonksiyonel iyileşme sağlandı.



Şekil 2. Olgu no. 4'de A) Preoperatif M/L pozisyonda alınan radyografi, B) Postoperatif 5. hafta A/P pozisyonda alınan radyografi, C) Postoperatif 7. hafta fiksator uzaklaştırıldıktan sonra A/P ve M/L pozisyonda alınan radyografiler.

Figure 2. In the case of 4th A) Preoperative M/L radiography, B) In 5th weeks postoperative A/P radiography, C) In 7th weeks, postoperative A/P and M/L radiographies after the external fixator removed.



Şekil 3. Olgu no. 13'de A) Preoperatif A/P pozisyonda alınan radyografi, B) Postoperatif A/P pozisyonda alınan radyografi, C) Postoperatif 10. hafta plak uzaklaştırıldıktan sonra A/P pozisyonda alınan radyografi.

Figure 3. In case of 13th A) Preoperative A/P radiography, B) Postoperative A/P radiography, C) In 10th weeks, postoperative A/P radiography after the plate removed.

Biyolojik yöntem olarak, kemik periostuna daha az temas eden ve dolayısıyla kemikteki kan dolaşımını daha az olumsuz etkileyen yeni plak dizaynları (limited contact ve point contact plaklar) kullanılabilir gibi, köprüleme (bridging) plak yöntemi için her tip uzun plak kullanılabilir. Olgu no. 2, 7, 8, 9, 11, 13, 19'da LC-DCP plak (Şekil 3), olgu no. 3, 12, 18'de uzun DCP ve olgu no. 17'de uzun rekonstrüksiyon plağı kullanıldı.

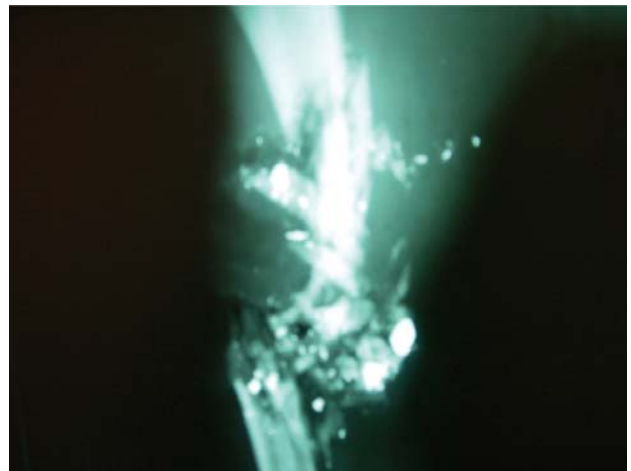
Biyolojik plak fiksasyonu uygulamasında operasyon bölgesine aç fakat dokunma yöntemlerinden yararlanılarak ulaşıldı. Olgu no. 3, 8, 17'de minimal invaziv yöntem kullanıldı. Bu olgularda kırık hattının üzerine gelen bölgede cerrahi bir açılım yapılmadan, sadece proksimal ve distalden yapılan iki küçük ensizyon yardımıyla plak uygulaması yapıldı. Plak proksimal ensizyondan distale doğru periostun üzerinden kaydırıldı. Redüksiyon bacağın traksiyonu ve bir vidanın uygulandığı LC-DCP yardımı ile sağlandı. Plak uygulaması yapılan diğer

olgulardan olgu no. 9, 11, 12, 13, 18'de kırık hattına plağın boyuna uygun olarak yapılan ensizyonla ulaşılmamasına rağmen, intraoperatif bir alignment pin kullanılarak kırık bölgesinde aşırı maniplasyon yapılmamış ve kırık hattına dokunulmadan plak uygulanmıştır. Olgu no. 19'daki parçalı tibia kırığında da ensizyon plağın boyutuna uygun olarak yapılmıştır, fakat kırık fragmentlerine ve kırık hattına hiçbir maniplasyon uygulanmadan proksimal ve distal ana kemik fragmentlerine vida uygulanmıştır. Tüm plak uygulamalarında periosta ensizyon yapılmamış, implantlar periost üzerinden uygulanmıştır. Uygulanan vida sayısı, her bir ana kırık fragmentte 2-4 vida olacak şekilde sınırlı sayıda olmuştur.

Bulgular

Biyolojik plak fiksasyonu uygulanan olgulardan (olgu no. 2, 3, 7, 8, 9, 11, 12, 13, 17, 18, 19) olgu no. 2, 3, 7, 8, 11, 12, 13, 19'da sağlanan fonksiyonel iyileşme sonrasında plaklar 46-82. günlerde uzaklaştırıldı. Olgu no. 9 yeni bir travma şüphesi ile getirilerek, ilgili ekstremitede bir yara belirlendi. Alınan radyografilerde daha önce uygulanmış olan plağın eğilmiş olduğu ve bir vidanın da yerinden tamamen çıktığı belirlenerek plak uzaklaştırıldı. Yaranın sağaltımı yapıldı.

Akrilik eksternal fiksator uygulanan olgulardan (olgu no. 1, 4, 10) olgu no. 1'de sağlanan fonksiyonel iyileşme sonucunda, uygulanan fiksator 54. günde uzaklaştırıldı. Postoperatif dönemde olgu no. 4'de pinlerin deri ile temas ettiği yerlerde gözlenen kızarıklık nedeniyle, pin dibi enfeksiyonuna önlem olarak 2 hafta süre ile antibiyotik kullanıldı. Bu olguda uygulanan fiksator fonksiyonel iyileşme sonrasında 42. günde uzaklaştırıldı. Silahlı yaralanma sonucunda parçalı tibia kırığı şekillenen olgu no. 10'da (Şekil 4) eksternal fiksasyon uygulandı. Kırığı oluşturan travmanın şiddeti nedeniyle gelişen nekroz sonucunda, ilgili ekstremitenin amputasyonu zorunlu olarak gerçekleştirildi.



Şekil 4. Olgu no. 10'da preoperatif A/P pozisyonda alınan radyografi.

Figure 4. In the case of 10th, postoperative A/P radiography.

Primer sağaltım yöntemi olarak destekli bandaj uygulanan olgulardan (olgu no. 5, 6, 14, 15, 16, 20) olgu no. 6 ve 14 sahipleri tarafından kontrole getirilmediği için izlenemedi. Olgu no. 5, 15, 20'de uygulanan destekli bandajlar 20-22. günlerde uzaklaştırıldı ve bu olgularda fonksiyonel iyileşme sağlandı. Olgu no. 16'da ise, 7. gündeki klinik ve radyografik kontroller sonucunda ilgili ekstremiteler fonksiyonlarının çok iyi olması nedeniyle, destekli bandaj uzaklaştırıldı.

Tartışma ve Sonuç

Biyolojik osteosentez prensiplerine uygun olarak yapılan kırık sağaltımlarında; operasyon süresinin daha kısa olması, kırık hattında minimum travma oluşması ve daha az kan kaybı özelliklerinin bulunmasıyla erken fonksiyonel iyileşme, düşük enfeksiyon oranı, kırık komplikasyonları (kaynamada gecikme ve kaynama yokluğu) ile karşılaşma oranında azalma beklenir. Primer yöntem olarak bandaj uygulaması, biyolojik plak osteosentez yöntemleri (OBDNT'ye uygun olan MIPO, plak-rod konfigürasyonu), interlocking nail ve ESF biyolojik olarak kabul edilen metodlardır (8, 10, 12, 13).

Çalışmada destekli bandaj, eksternal akrilik fiksator ve biyolojik plak osteosentez yöntemleri kullanılarak kırık sağaltımı yapılan hastaların, fonksiyonel iyileşme sonuçları ve karşılaşılan komplikasyonlar değerlendirildi. Biyolojik sağaltım yöntemleri uygulanan 20 olgu içerisinde sağaltım sonrası kontrolleri düzenli olarak yapılabilen hastalardan 2 olguda major komplikasyon şekillendi. Bunlardan olgu no. 9'un kısa bir süre kaybolduğu ve bulunduğu yapılan kontrolde uygulanan plağın eğildiği belirlendi. Bu nedenle olgu no. 9'da karşılaşılan komplikasyon, postoperatif bakım hatası olarak değerlendirildi. Komplikasyonla karşılaşılan diğer olgu (olgu no. 10) ise, silahla yaralanmaya bağlı olarak yüksek enerjili bir travmadan etkilenmişti. Kırık oluşumuna neden olan travmanın şiddeti nedeniyle gelişen nekroz sonucu zorunlu olarak ekstremitenin amputasyonu gerçekleştirildi ve biyolojik sağaltım uygulaması için hatalı olgu seçimi olarak değerlendirildi.

Yapılan çalışmalar, özellikle çok parçalı kırıklarda tam anatomik redüksiyonun sağlanması için gerekli olan operasyon süresinin, biyolojik sağaltım yöntemleriyle kıyaslandığında, önemli oranda daha uzun olduğunu göstermiştir. Johnson ve ark. (1999) parçalı femur kırıklarının sağaltımında, tam anatomik redüksiyon ile plak uygulaması ve açık köprüleme plak uygulaması yöntemlerinin karşılaştırıldığı çalışma sonuçlarına göre; tam anatomik redüksiyon sağlanarak plak uygulaması yapılan operasyonların ortalama süresinin 191 dakika olduğunu açıklamışlardır. Açık köprüleme plak uygulaması yapılan parçalı femur kırıklarının ortalama operasyon süresi ise 161 dakika olarak bildirilmiştir.

Schmökel ve ark. (2007) yayınladıkları çalışmada, parçalı tibia kırıklarında Minimal Invasive Percutaneous Osteosentez "MIPO" tekniği kullanılarak yapılan köprüleme plak uygulaması operasyonlarında ortalama operasyon süresi de 59 dakika olarak belirtilmiştir. Operasyon süresinin uzaması enfeksiyon oluşumu riskini artırır. Özellikle operasyon süresinin kısa olması, ciddi bir travma ile etkilenmiş olan hastanın anestezide kalma süresinin de kısa olması anlamına gelir. Bu durumda anestezideye bağlı olası komplikasyonlar da azalmış olur (6, 13).

Çalışmada izlenen olgularda, gerek anestezi ve gerekse enfeksiyona ilişkin osteomyelitis gibi komplikasyonlarla karşılaşmadı. Biyolojik osteosentez yöntemi olarak uzun ve özel dizayn plak uygulamalarında ana fragmentlere 2 veya 3 vida kullanımıyla stabilizasyon gerçekleştirildi. Bu durumda, uygulanan vida sayısının az olması ile operasyon için gerekli süre daha kısa oldu.

Reems ve ark. (2003) 35 köpek ve 12 kediye; 31 femur, 9 humerus ve 7 tibia komminütif kırığının sağaltımı için plak-rod konfigürasyonunun kullanıldığı bir çalışma gerçekleştirmişler. Çalışma olgularındaki kırıkların 13'ü 2 fragment, 22'si 3-5 fragment ve 12'si 5 fragment ve daha fazla parçadan oluşuyordu. Komminütif kırık belirlenen bu olgulardan 46'sında (%98) çok iyi düzeyde kaynama gözlemlendiğini belirtmişlerdir. Özellikle operasyon süresi uzadıkça kırıklardaki kaynama süresinin de uzadığını vurgulamışlardır. Fragment sayısı 5'den fazla olan kırıkların kaynama süresinin 5'den az olan kırıkların kaynama süresinden daha uzun olduğunu rapor etmişlerdir.

Biyolojik plak uygulamasıyla osteosentez 11 olguda gerçekleştirilirken, bunlardan 5 olguda (olgu no. 9, 11, 12, 13, 18) operasyon için yardımcı olarak aligment pin kullanıldı, plak-rod konfigürasyonu uygulanmadı. Bu olguların ekstremitelerini radyografik kaynama tamamlanmadan kullanmaya başladıkları belirlenerek, plak uygulamalarıyla gerçekleştirilen biyolojik osteosentez yöntemleri başarılı olarak değerlendirildi. Sadece olgu no. 9'da postoperatif bakım hatası nedeniyle komplikasyon gelişti.

Çalışmada 3 olguda (olgu no. 1, 4, 10) sınırlı cerrahi açılamadan yararlanılan açık redüksiyon ile Tip II akrilik eksternal fiksator uygulanmıştır. Uygulanan akrilik eksternal fiksator olgu no. 1'de 52. günde, olgu no. 4'de 42. günde uzaklaştırılmıştır. Olgu no. 10 ise hatalı olgu seçimi olarak değerlendirilmiştir.

Yeni dizayn bağlantı barları ve klampleri daha hafif ve daha dayanıklıdır. Ayrıca akrilik fiksator kullanılabilir. Akrilik fiksator aynı boyuttaki metal fiksatorlardan daha dayanıklı olup, her boyuta uygun şekilde hazırlanabilir ve temini kolaydır. Pozitif yivli pinlerin kullanımı ile de erken pin kaybı ve pin dibi enfeksiyonu

riski azalmıştır. Bununla birlikte pinin uygulandığı bölgede olası osteomyelitis riski bir sorundur (13).

Bu görüş doğrultusunda eksternal fiksator uygulamalarında postoperatif bakım önemli olup, hasta sahiplerinin bu konuda yardımcı olamayacakları düşünülen olgular için başka bir yöntem tercih edilmiştir.

İyileşme potansiyeli daha yüksek olan bir yaşından küçük genç hayvanlarda karşılaşılan minimum daplasmalı kırıklar, radius/ulna'dan sadece radius'da oluşan kırıklar ve yaş ağaç kırıkları destekli bandaj uygulamalarıyla sağaltılabilir. Eksternal bandaj uygulamasının olası komplikasyonları doğru bandaj ve atel uygulaması ile birlikte uygun hasta ve kırık seçimiyle en aza indirilebilir (9).

Ekstremiteler uzun kemiklerinden özellikle radius/ulna'dan sadece radius'da kırık oluştuğunda ulna'nın internal bir atel gibi destek sağladığı kırıklarda, genç hayvanlarda şekillenen minimum daplasmalı kırıklar ve kemik periostunun bütünlüğünün bozulmadığı yaş ağaç kırıklarının destekli bandaj uygulamalarıyla sağaltımında komplikasyonsuz olarak fonksiyonel iyileşme sağlanmıştır.

Kommunitif kırıklarda biyolojik plak fiksasyon yöntemlerinin uygulanabileceği, uzun plak ve daha az vida kullanımının mümkün olduğu ve iyileşmeyi olumlu yönde etkilediği gözlenmiştir. Özellikle parçalı kırıklarda ve hastanın 1 yaşından küçük olduğu durumlarda, kırık sağaltımı için yöntem belirlenirken biyolojik osteosentez yöntemleri tercih edilebilir.

Çalışmada, bazı biyolojik osteosentez yöntemlerinin kırık sağaltımındaki fonksiyonel iyileşme sonuçları ve karşılaşılan komplikasyonlar değerlendirilmiştir. Literatür verileri biyolojik sağaltım yöntemlerinin kırık sağaltımındaki iyileşme ve karşılaşılan komplikasyon oranları üzerinde olumlu etkisi olduğu yönündedir. Alınan sonuçlar literatür verileriyle uyumlu olup, özellikle postoperatif bakım ve doğru olgu seçiminin kırık sağaltım yöntemleri kadar sağaltımın başarısını etkilediği gözlenmiştir.

Sonuç olarak, kedi ve köpeklerde ekstremiteler uzun kemiklerinin diyafizer kırıklarının sağaltımında biyolojik osteosentez yöntemlerinden tek başına destekli bandaj uygulaması, biyolojik plak fiksasyon yöntemleri ve akrilik eksternal fiksator kullanımının uygun olduğu kanısına varılmıştır.

Kaynaklar

1. **Altunatmaz, K.** (2004): *Kırık iyileşmesinin biyolojisi ve biyolojik osteosentez*. İstanbul Üniv Vet Fak Derg, **30**, 141-147.
2. **Baumgaertel, F., Buhl, M., Rahn, B. A.** (1998): *Fracture healing in biological plate osteosynthesis*. Injury, **29**, 3-6.
3. **Beagle, B. S.** (2001): *Simple ways to treat difficult fractures in dogs and cats (and rehabilitation techniques)*. D. C. Academy Veterinary Medicine Inc. Lecture Notes. November.
4. **Gerber, C., Mast, J. W., Ganz, R.** (1990): *Biological internal fixation of fractures*. Arch Orthop Trauma Surg, **109**, 295-303.
5. **Harasen, G.** (2002): *Biologic repair of fractures*. Can Vet J, **43**, 299-301.
6. **Johnson, L. A.** (1999): *Management of open fractures in dogs and cats*. Waltham Focus, **9**, 11-17.
7. **Kaya, Ü.** (2003): *Köpeklerde tibia kırıklarının minimal invaziv plak osteosentezi ile sağaltımı*. Ankara Üniv Vet Fak Derg, **50**, 19-23.
8. **Leunig, M., Hertel, R., Siebenrock, K. A., Ballmer, F. T., Mast, J. W., Ganz, R.** (2000): *The evolution of indirect reduction techniques for treatment of fractures*. Clin Orthop Relat Res, **375**, 7-15.
9. **Oakley, R. E.** (1999): *External coaptation*. Vet Clin North Am Small Anim Pract, **29**, 1083-1095.
10. **Palmer, R. H.** (1999): *Biological osteosynthesis*. Vet Clin North Am Small Anim Pract, **29**, 1171-1185.
11. **Piermattei, D. L., Flo, G.L.** (1997): *Fractures: Classification, diagnosis, and treatment*. Handbook of Small Animal Orthopedics and Fracture Repair. Saunders Company, New York - USA.
12. **Reems, M. R., Beagle, B. S., Hulse, D. A.** (2003): *Use of a plate rod construct and principles of biological osteosynthesis for repair of diaphyseal fractures in dogs and cats: 47 cases (1994-2001)*. JAVMA, **223**, 330-335.
13. **Schmökel, H. G., Stein, S., Radke, H., Hurter, K., Schawalder, P.** (2007): *Treatment of tibial fractures with plates using minimally invasive percutaneous osteosynthesis in dogs and cats*. J Small Anim Pract, **48**, 157-160.
14. **Stiffler, S. K.** (2004): *Internal fracture fixation*. Clin Tech Small Anim Pract, **19**, 105-113.

Geliş tarihi: 28.04.2008 / Kabul tarihi: 21.05.2008

Yazışma adresi

Yrd.Doç.Dr. Mehmet Sağlam

Ankara Üniversitesi Veteriner Fakültesi

Cerrahi Anabilim Dalı

06110 Dışkapı/Ankara Tel. 3170315/401

e-mail: saglam@veterinary.ankara.edu.tr